

LITHIASSE PAROTIDIENNE

J. KOUBAA , K. HARRATHI, E. GASSAB, A. EL KORBI, I. STAMBOULI, A. GASSAB

SERVICE D'ORL ET DE CHIRURGIE CERVICO-FACIALE DE L'EPS FATTOUMA BOURGUIBA,
MONASTIR

RESUME

Introduction : Les lithiases parotidiennes sont rares, révélées le plus souvent par des épisodes de parotidites subaiguës récidivantes.

Objectifs : Analyser les différents aspects cliniques et radiologiques et préciser la place du traitement chirurgical dans la prise en charge des lithiases parotidiennes.

Patients et méthodes : Nous rapportons une étude rétrospective portée sur 10 ans de 2000 à 2009, ayant colligée 5 cas de lithiases parotidiennes parmi un total de 36 cas de lithiases salivaires.

Résultats : Il s'agissait de 2 hommes et 3 femmes, leurs âges variaient entre 32 et 73 ans. Tous nos patients ont présenté des épisodes de parotidite subaiguë unilatérale récidivante. L'échographie cervicale a permis de poser le diagnostic de lithiasse dans 1 cas. Une tomodensitométrie a été pratiquée chez 4 de nos patients. Le traitement était médico-chirurgical. On n'a pas noté de récurrence chez tous nos patients avec un recul moyen de 4 ans (6 mois – 9 ans).

Conclusion : Actuellement, le développement des techniques mini-invasives d'endoscopie du canal de Sténon et d'extraction par voie naturelle des calculs, a limité le recours à la parotidectomie dont on connaît le risque sur le nerf facial.

Mots clés : Lithiasse, parotide, sialographie, parotidectomie.

SUMMARY

Objectives: Parotid lithiasis is uncommon. Reveled usually by an acute relapsing sialoadenitis.

Purpose: analyze of the different clinical and radiological presentation and specify the surgical indication.

Patients and methods: five cases of parotid lithiasis were carried over 10 years, between 2000 and 2009.

Results: there were 2 males and 3 females, aged between 32 and 73 years. All patients had presented with unilateral acute relapsing sialoadenitis. Sonography had led to diagnosis in 2 cases. Scannography was performed in 4 cases. Treatment was medical and surgical. No recurrence has occurred after a follow-up of 4 years (6 months – 9 years).

Conclusion: Actually mini-invasive methods are considered as an alternative to surgical procedures in management of parotid lithiasis.

Key words: lithiasis, parotid, sialography, parotidectomy

INTRODUCTION

Les lithiases parotidiennes représentent 4 à 10% de l'ensemble des lithiases salivaires. Elles sont définies par une obstruction des voies excrétrices de la glande parotide secondaire à des concrétions calcaires responsable d'une ectasie salivaire ayant comme conséquence une augmentation de la taille glandulaire (1, 2). Révélées le plus souvent par des épisodes de parotidites subaiguës récidivantes (1, 3). Leur diagnostic est étayé par l'imagerie (échographie et scanner sans injection). Leur traitement est médico-chirurgical.

A travers 5 observations de lithiases parotidiennes, nous nous proposons d'analyser les différents aspects cliniques, radiologiques et préciser la place du traitement chirurgical.

PATIENTS ET METHODES

C'est une étude rétrospective portée sur 10 ans de 2000 à 2009. Durant cette période 5 cas de lithiases parotidiennes ont été traités parmi un total de 36 cas de lithiases salivaires.

RÉSULTATS

Il s'agissait de 2 hommes et 3 femmes, leurs âges variaient entre 32 et 73 ans. (Tableau I)

Le motif de consultation était une tuméfaction de la loge parotidienne dans tous les cas.

Dans les antécédents on a trouvé un cas de syndrome de Gougerot-Sjögren (tableau I).

Les coliques salivaires ont été notées dans 2 cas, la notion de hernie salivaire a été retrouvée seulement dans



un cas.

L'examen clinique a trouvé une tuméfaction inflammatoire de la loge parotidienne chez 4 de nos patients, elle était bilatérale chez le malade présentant un syndrome de Gougerot-Sjögren.

L'extension jugale de la tuméfaction et des signes inflammatoires a été notée dans un cas de parotidite compliquée de péristénite (Fig 1).

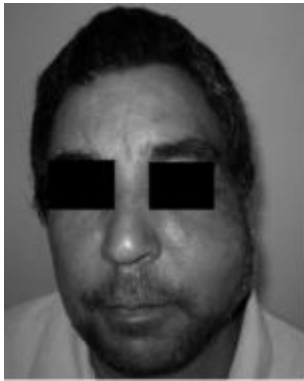

Fig. 1 : Extension de la tuméfaction inflammatoire de la loge parotidienne gauche à la joue en rapport avec une péristénite.

La palpation d'un calcul au niveau du segment antérieur du Sténon a été possible dans un cas.

On n'a pas noté de paralysie faciale chez nos patients.

L'échographie cervicale a été pratiquée chez tous nos patients, elle a permis de poser le diagnostic de lithiasse parotidienne seulement dans un cas en montrant un aspect typique de calcul : image intra-glandulaire hyperéchogène avec dilatation canalaire en amont. Dans les autres cas l'échographie ne nous a pas été de grande aide, elle montrait des aspects non spécifiques : glande parotide augmentée de taille sans image de calcul évidente.

- Une TDM parotidienne a été pratiquée chez 4 de nos patients (Fig 2 et 3).

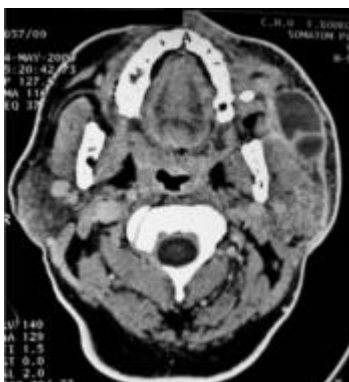

Fig 2 TDM parotidienne en coupes axiales avec injection de produit de contraste (PC): collection intra-parotidienne et abcès jugal gauche avec image d'un gros calcul canalaire

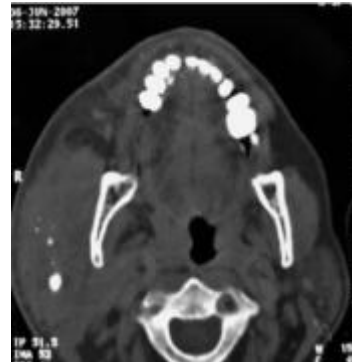

Fig 3 : TDM parotidienne en coupes axiales avec injection de produit de contraste (PC): collection intra-parotidienne et abcès jugal gauche avec image d'un gros calcul canalaire

	Age (ans)	Sexe	Antécédents particuliers	Nombre d'épisodes de parotidites	Aspects radiologiques		Prise en charge thérapeutique
					Echographie	TDM parotidienne	
1	32	F	-	2	calcul intracanaulaire avec dilatation en amont	-	Parotidectomie exo-faciale
2	37	M	Gougerot-Sjögren	0	Parotides augmentées de taille, hétérogènes	Parotides augmentées de taille, hétérogènes, siège de multiples micro-calcifications	Traitement médical
3	52	F	-	3	Parotide augmentée de taille	Parotide augmentée de taille + multiples calculs intra-parenchymateux (Fig3)	Parotidectomie exo-faciale
4	56	M	-	3	Collection au niveau de la parotide avec extension vers la joue	Collection au niveau de la parotide + abcès jugal + calcul de 8 mm (Fig2)	Traitement médical Expulsion spontanée du calcul
5	73	F	-	2	Collection au niveau de la parotide	Collection au niveau de la loge parotidienne + petit calcul	Traitement médical + drainage chirurgical de la loge parotidienne

Tableau I : Données épidémiologiques, cliniques, radiologiques et thérapeutiques

Le diagnostic de parotidite a été posé devant les constatations cliniques et confirmé par l'imagerie.

La prise en charge a comportés deux volets :

- Le traitement de l'épisode infectieux par une antibiothérapie empirique à large spectre a été utilisée moyennant chez tous nos malades l'amoxicilline-acide clavulanique associée à des antalgiques et des antispasmodiques. Un drainage de la loge parotidienne a été pratiqué dans un cas.

- Un geste vis à vis du calcul:

• une parotidectomie exo-faciale a été pratiquée dans 2 cas dans un délai moyen de 2 mois. Les suites opératoires étaient simples (pas de paralysie faciale).

• quand aux trois autres cas :

- Une expulsion spontanée d'un calcul ovalaire de 8 mm de grand axe est survenue 24 heures après l'installation de l'épisode infectieux dans un cas (Fig 4)




Fig. 4 : Calcul parotidien ovalaire poreux de 8 mm de grand axe

- dans les deux autres cas on s'est contenté de traiter l'épisode infectieux.

L'évolution a été favorable chez tous nos patients, on n'a pas noté de récurrence de la symptomatologie avec un recul moyen de 4 ans (6mois – 9 ans).

DISCUSSION

La lithiase est l'affection la plus fréquente des glandes salivaires après les oreillons. La localisation parotidienne est rare, elle représente 4 à 10% (2). Notre série comporte 5 cas de lithiase parotidienne parmi 36 cas de lithiase salivaire, ce qui représente 13,8%. Depuis l'avènement des nouvelles méthodes thérapeutiques mini-invasives, une incidence plus élevée de lithiases parotidiennes a été rapportée, elle est de 33% dans la série de Zielger et al (4), et de 37% dans celle de Nahlieli (5).

La lithiase parotidienne affecte l'adulte jeune (≥ 40 ans) avec une préférence masculine (2, 6).

Les mécanismes de la lithogénèse ne sont pas encore bien élucidés (6). Les calculs salivaires sont principalement composés de carbonate de calcium et de phosphate de calcium (7). L'infection ou l'inflammation de la glande, le traumatisme canalaire ou de son ostium seraient des facteurs prédisposant (1, 6, 8). Une réduction de la sécrétion salivaire favoriserait la formation de calculs, ceci a été noté en cas de pathologie glandulaire sous-jacente tel qu'un lymphome ou un syndrome de Gougerot-Sjögren (7).

Le calcul est habituellement de siège canalaire, unilatéral. Sa taille est inférieure à celle du calcul sub-mandibulaire, la plupart (80%) sont inférieurs à 1 cm, un calcul supérieur à 15mm est considéré comme géant (6, 9, 10).

L'aspect typique est un calcul ovalaire, poreux (1).

La lithiase parotidienne est révélée le plus souvent par les complications : sténonite, péristénonite (rare), la parotidite subaiguë récidivante en constitue le mode révélateur le plus fréquent, la paralysie faciale de la branche cervico-faciale est exceptionnelle (3).

Dans notre étude, on a trouvé 4 cas de parotidite récidivante, un cas de péristénonite (abcès jugal). Le calcul était palpable dans un cas au niveau du segment antérieur du Sténon. Les calculs postérieurs ne peuvent être palpés du fait de la présence du ramus mandibulaire qui empêche la palpation bi manuelle.

La lithiase parotidienne survient en général sur une glande saine,

cependant quelques cas de lithiase ont été rapportés sur une glande parotide pathologique, en effet Mayumi S et al (11) rapportent une série de 3 cas de lithiases parotidiennes bilatérales et multiples associées à un syndrome de Gougerot-Sjögren. Nous rapportons un cas de lithiase bilatérale chez un patient présentant un syndrome de Gougerot-Sjögren.

Wickramasinghe et al (7) rapportent un cas de lithiases parotidiennes multiples et bilatérales associées à un lymphome type MALT des glandes salivaires.

Les clichés sans préparation sont de moins en moins pratiqués pour le diagnostic des lithiases parotidiennes car les calculs sont en règle petits et peuvent être radio transparents : 63% (12). Une radiographie panoramique dentaire permet parfois de montrer des lithiases parotidiennes lorsqu'elles sont grosses (> 5 mm) (3). L'échographie fait partie intégrante du bilan d'exploration des glandes parotides, étant donnée son caractère non invasif, accessible et peu coûteux (13). Il a constitué l'examen de première intention chez nos patients. Il apprécie la présence, la taille, la localisation des calculs l'état de la glande (atrophie ou abcès) mais juge assez mal de l'état canalaire et du nombre de calculs (14). Les calculs de taille ≤ 2 mm ne sont pas détectés par cet examen (14, 15, 16, 17).

L'échographie haute fréquence est un bon examen pour le diagnostic et la surveillance (18).

L'aspect échographique typique est une image hyperéchogène avec un cône d'ombre postérieur (11). La dilatation canalaire en amont de l'obstacle est un élément important au diagnostic de lithiase parotidienne mais inconstant, elle a été retrouvée dans 50 % des cas dans la série d'Ottavani (19). Dans notre étude, l'échographie n'a permis de poser le diagnostic que dans un seul cas en montrant une image typique de calcul. Dans les autres cas, elle n'était pas concluante. Sa sensibilité et sa spécificité n'ont pu être déterminées en matière de lithiases parotidiennes, car elles sont rares (13). Concernant le syndrome de Gougerot-Sjögren, l'aspect échographique classique rapporté dans la littérature est une glande parotide hétérogène siège de multiples zones hypoéchogènes (hypoechoic areas), des bandes hyperéchogènes (hyperchoic lines) (11). L'aspect échographique retrouvé dans l'étude de Mayumi S et al (11) de 3 cas de syndrome de Gougerot-Sjögren est celui de multiples micro-lithiases intra parenchymateuse suggérant ainsi une nouvelle entité pathologique les «hyperechoic spots». La particularité est que ces micro-lithiases ne s'accompagnent pas de cône d'ombre postérieur. Pour certains, l'échographie est un bon examen de dépistage mais n'a pas une très bonne valeur localisatrice et doit être souvent complétée par une TDM ou une sialographie (3).

La sialographie est la technique la plus appropriée pour la détection des calculs salivaires car elle permet une étude du système canalaire jusqu'à la division tertiaire (1, 13). Elle localise les obstacles canaux entre autres les calculs radio-transparents. Elle est contre-indiquée en cas de complication infectieuse ou d'allergie aux produits iodés, et ne doit pas être utilisée en cas de calcul radio-opaque situé au niveau de la partie distale du Sténon sous peine de le rendre plus proximal entravant ainsi son extraction (13, 19). La sialo TDM ne s'est jamais imposée en substitution à



la sialographie (20).

Le scanner hélicoïdal sans injection en coupes millimétriques avec reconstructions multi planaires complété par une acquisition avec injection en cas de complication, représente pour certains l'examen de première intention en substitution aux clichés standards dans la pathologie lithiasique des glandes salivaires (19, 21). C'est la technique de référence pour l'étude des calculs intra-parenchymateux (1), ceux de petite taille, radio-transparents sur les clichés standards. Il permet d'apprécier le nombre exact de calculs, et prédire d'une souffrance de la glande (atrophie, destruction glandulaire) (13). Actuellement le scanner multi barrette offre une exploration rapide, de haute résolution spatiale des glandes salivaires permettant la mise en évidence de calculs multiples mais reste un moyen peu accessible (21, 22).

La TDM parotidienne sans et avec injection de produit de contraste a été pratiquée chez quatre de nos patients, permettant de montrer une image de densité calcique intra-canalair dans 2 cas sur les clichés sans injection, dans les autres cas on a objectivé des images de calculs multiples intra-parenchymateux.

Un nouveau concept est la sialo IRM, c'est une technique non irradiante, sans cathétérisme des canaux salivaires, mais peu accessible, à coût élevé avec une résolution moindre que la sialographie (23, 24).

Le traitement des lithiases parotidiennes n'est pas encore bien codifié.

Pour les calculs de petite taille < 2 mm, un traitement médical est préconisé (18), des sialogogues (pilocarpine) et des anti-spasmodiques sont utilisés (1). Un régime riche en protéines et en liquides avec des boissons et des aliments acides prévenait la formation des calculs salivaires (2). Dans le cas où le calcul est ≥ 2 mm ou en cas d'échec du traitement médical une extraction est indiquée (18). Jadis la voie endo-buccale était utilisée pour les calculs canaux antérieurs, dans les autres cas une parotidectomie était entreprise au risque de traumatiser le nerf facial.

Mais durant ces quinze dernières années, simultanément la sialoendoscopie et la lithotripsie extracorporelle (LEC) se sont développées (25). En 1988 Katz réalisa la première sialoendoscopie dans le monde. La LEC a été décrite pour la première fois par Iro en 1989 dans la lithiase salivaire (18). L'avènement de ces nouvelles techniques a permis de traiter de façon conservatrice la plus part des calculs parotidiens rendant l'indication de la parotidectomie exceptionnelle et en seconde intention. Actuellement nous ne disposons pas de ces moyens mini-invasifs, et la parotidectomie demeure une indication de première intention, en effet elle a été pratiquée chez deux de nos patients aux antécédents de plus d'un épisode de parotidite : dans les deux cas, les calculs étaient intra-parenchymateux et on n'a pas noté de paralysie faciale post-opératoire.

Les troubles de la crase sanguine contre-indiquent la LEC, ainsi que l'infection parotidienne (25), quant à la sialoendoscopie, elle n'est contre-indiquée qu'en cas de complication infectieuse (26), pour ce fait l'antibiothérapie à large spectre est utilisée, en cas d'abcès de la loge parotidienne un drainage est parfois nécessaire (3), dans notre étude un drainage a été effectué dans un cas moyennant une incision cervicale (partie basse de l'incision de

Redon). La sialographie reste l'examen de référence avant cette thérapeutique, en effet il est le seul à pouvoir donner exactement le calibre du canal excréteur, un diamètre < 1 mm ne permet pas l'extraction des calculs après LEC (25).

La parotidectomie reste de dernier recours en cas d'échec de ces nouvelles thérapeutiques (3, 18). Pour pallier à cette dernière, de nouvelles approches ont été décrites; M McGurk et al (27) rapportent entre 2002 et 2003 chez 7 de leurs patients porteurs de calcul parotidien, une extraction par voie de parotidectomie dirigée par l'endoscopie, la taille moyenne des calculs était de 11 mm. Une autre approche décrite par Nahlieli et al (28) en 2002, chez 12 de leurs patients, combinant sialoendoscopie, échographie haute fréquence pour le repérage du calcul et une petite incision extra-orale pour son extraction. Les résultats étaient satisfaisants dans les deux cas avec une résolution de la symptomatologie.

Il n'existe pas de consensus pour le délai de la parotidectomie qui reste variable selon les équipes (3).

CONCLUSION

Les lithiases parotidiennes sont rares, révélées le plus souvent par une complication. L'échographie reste un moyen simple accessible pour le diagnostic complété si nécessaire par une TDM surtout pour la détection des calculs de petite taille et ceux à localisation intra-parenchymateuse. La tendance actuelle est aux techniques non invasives dans leur prise en charge limitant ainsi le recours à la parotidectomie.



REFERENCES

1. Torres-Lagares D, Barranco-Piedra S, Serrera-Figallo MA, Hita-Iglesias P, Martínez-Sahuquillo-Márquez A, Gutiérrez-Pérez JL. Parotid sialolithiasis in Stensen's duct. *Med Oral Patol Oral Cir Bucal*. 2006; 11: E80-4.
2. Lustran J, Regev E, Melamed Y. Sialolithiasis: a survey on 245 patients and review of the literature. *Int J Oral Maxillofac Surg*. 1990; 19: 135-8.
3. Chossegros C., Guyot L., Alessi G., Lithiases salivaires. *EMC stomatologie*. 2006 ; 22-057-A-15.
4. Ziegler CM, Steveling H, Seubert M, Muhling J. Endoscopy: a minimally invasive procedure for diagnosis and treatment of diseases of the salivary glands. Six years of practical experience. *Br J Oral Maxillofac Surg*. 2004; 42: 1-7.
5. Nahlieli O, Baruchin AM. Endoscopic technique for the diagnosis and treatment of obstructive salivary gland diseases. *J Oral Maxillofac Surg*. 1999; 57: 1394-401.
6. Lipa Bodner. Giant salivary gland calculi: Diagnostic imaging and surgical Management. *Oral Surg Oral Med Oral Pathol Oral Radiol Endod*. 2002; 94: 320-3.
7. Wickramasinghe A., Howarth A., Drage NA.. Multiple bilateral parotid sialoliths in a patient with mucosa-associated lymphoid tissue lymphoma (MALT lymphoma) of the salivary glands. *Oral Surg Oral Med Oral Pathol Oral Radiol Endod*. 2005; 99: 496-8.
8. Duarte Ruiz B., De As'is Riba Garc'ia F., L'opez de Atalaya F.J., Cuesta Gil M. Facial cellulitis caused by giant salivary calculus of parotid gland. *Journal of Cranio-Maxillofacial Surgery*. 2006; 34: 194.
9. Seifert G, Mielhke A, Hanbrich J, Chilla R, eds. Diseases of the salivary glands: pathology, diagnosis, treatment, facial nerve surgery. Stuttgart:George Thime Verlag. 1986: 85-90.
10. Ottaviani F, Galli A, Lucia MB, Ventura G. Bilateral parotid sialolithiasis in a patient with acquired immunodeficiency syndrome and immunoglobulin G multiple myeloma. *Oral Surg Oral Med Oral Pathol Oral Radiol Endod*. 1997; 83: 552-4.
11. Mayumi S., Kazunori Y., Eiji N. et al. Multiple sialolithiasis in the parotid gland with Sjögren's syndrome and its sonographic findings-Report of 3 cases. *Oral Surg Oral Med Oral Pathol Oral Radiol Endod*. 2005; 99: 85-92.
12. Nahlieli O, Baruchin AM. Long term experience with endoscopic diagnosis and treatment of salivary gland inflammatory diseases. *Laryngoscope*. 2000; 110: 988-93.
13. Faye N., Tassart M., Périé S., Deux JF., Kadi N. et Marsault C.. Imagerie des lithiases salivaires. *J Radiol*. 2006; 87: 9-15.
14. Avrahami E, Englendr M, Chen E, ShabtayD, Katz R, Harell M. CT of sub-mandibular gland sialolithiasis. *Neuroradiology*. 1996; 38: 287-90.
15. Jager L, Menauer F, Holzkecht N. Sialolithiasis: MR Sialography of the sub-mandibular duct- An alternative to conventional sialography and US Radiology. 2000; 216: 665-71.
16. Kalinowski M, Heverhagen JT, Rehberg E, Klose KJ, Wagner HJ. Comparative study of MR Sialography and digital subtraction sialography for benign salivary gland disorders *Am J Neuroradiol*. 2002; 23: 1485-92.
17. Koischwitz D, Gritzmann N. US of the neck. *Radiologic Clinics of North America*. 2000; 5: 1029-45.
18. Schlegel N. et al. La lithotripsie extra-corporelle dans le traitement de la lithiase salivaire Une étude prospective à propos de 27 cas. *Ann Otolaryngol Chir Cervicofac*. 2001; 118, 6: 373-377.
19. Hong KH, Yang YS. Sialolithiasis in the sublingual gland. *J Laryngol Otol*. 2003; 117: 905-7.
20. Eracleous E, Kallis S, Tziakouri C, Blease S, Gourtsoyiannis N. Sonography, CT, CT sialography, MR sialography in investigation of the facial nerve and the differentiation between deep and superficial parotid lesions. *Neuroradiology*. 1997; 39: 506-11.
21. Marchal F, Dulguerov P, Becker M, Barki G, Disant F, Lehmann W. Specificity of parotid sialendoscopy. *Laryngoscope*. 2001; 11:264-71.
22. Becker M, Marchal F, Becker CD et al. Sialolithiasis and salivary ductal stenosis: diagnostic accuracy of MR sialography with a three-dimensional extended-phase conjugate-symmetry rapid spin-echo sequence. *Radiology*. 2000; 217: 347-58.
23. Tassart M, Zeitoun D, Iffenecker C et al. Sialo IRM. *J Radiol*. 2003; 84: 15-26.
24. Zeitoun D, Tassart M, Iffenecker C et al. Sialographie par IRM : expérience des hôpitaux de Tenon et Kremlin Bicêtre. *Radiologie journal du CEPUR*. 2001; 21: 35- 41.
25. Katz Ph. Nouvelles techniques de traitements des lithiases salivaires : sialoendoscopie et lithotripsie extra corporelle À propos de 1 773 cas. *Ann Otolaryngol Chir Cervicofac*. 2004; 121, 3: 123-132.
26. Lari N., Chossegros C., Thiery G., Guyot L., Blanc J.-L., Marchal F. Sialendoscopie des glandes salivaires. *Rev Stomatol Chir Maxillofac*. 2008; 109: 167-171.
27. McGurk M., MacBean A.D., Fan K.F.M., Sproat C., Darwish C. Endoscopically assisted operative retrieval of parotid stones. *British Journal of Oral and Maxillofacial Surgery*. 2006; 44: 157-160.
28. Nahlieli O., London D., Zagury A., Eliav E.. Combined Approach to Impacted Parotid Stones. *J Oral Maxillofac Surg*. 2002; 60: 1418-1423.