

THROMBOPHLEBITE DU SINUS CAVERNEUX D'ORIGINE OTOGENE : A PROPOS D'UN CAS

M. BOUSLAMA, M.BELCADHI , M. HARZALLAH, R. MANI, I. ZEGLAOUI,
M BEN ALI. , M. ABDELKEFI, K.BOUZOUITA

SERVICE D'ORL ET DE CHIRURGIE CERVICO-FACIALE.
HÔPITAL UNIVERSITAIRE FARAHT HACHED, SOUSSE.

RESUME

But : Nous illustrons un cas de thrombophlébite du sinus caverneux compliquant une oto-mastoïdite. Nous étudions à la lumière de la littérature les difficultés diagnostiques et l'importance de la mise en œuvre d'un traitement précoce et adapté afin d'éviter les séquelles ultérieures.

Observation : Il s'agit d'un enfant âgé de 14 ans, qui avait présenté une exophtalmie avec oedème palpébral bilatéral et une baisse de l'acuité visuelle d'aggravation progressive au décours d'un épisode otitique. L'examen avait objectivé une paralysie faciale périphérique droite et à l'otoscopie un tympan droit bombé congestif.

La TDM avait mis en évidence une thrombophlébite du sinus caverneux associée à un abcès cérébral et à un abcès rétro-pharyngé avec une oto-mastoïdite homolatérale.

Le malade a été traité par une antibiothérapie à large spectre associée à une héparinothérapie, avec mastoïdectomie droite et drainage de l'abcès rétro-pharyngé.

L'évolution a été marquée par la régression totale de la paralysie faciale, avec reperméabilisation du sinus caverneux et disparition totale de l'abcès temporal au contrôle scannographique. Le patient a gardé comme seule séquelle une cécité mono oculaire gauche.

Conclusion : La thrombophlébite du sinus caverneux est une affection rare, surtout dans son origine otogène elle doit être diagnostiquée et traitée le plutôt possible, afin de prévenir les séquelles ou d'obtenir la régression de ces dernières. Le traitement doit associer une antibiothérapie à large spectre, les anticoagulants et un drainage chirurgical approprié du foyer septique.

Mots-clés : Thrombophlébite du sinus caverneux, Otite moyenne aiguë, complication.

SUMMARY

Target : We illustrate a case of cavernous sinus thrombophlebitis complicating an otomastoiditis. In the light of literature, we study the diagnostic difficulties and the importance of the implementation of an early and adapted treatment to avoid subsequent sequels.

Observation : The case concerns a child of 14 years who suffered from exophtalmia with a bilateral palpebral edema and a decline of visual acuity following an otitis. The examination had objectified a right peripheral facial paralysis and at the otoscopy the right eardrum was rounded and congestive.

The TDM revealed a thrombophlebitis of the cavernous sinus associated with a cerebral abscess, retropharyngeal abscess and homolateral otomastoiditis. The patient was treated by large spectrum antibiotic therapy associated with heparinothérapie, right mastoidectomy and drainage of the retropharyngeal abscess.

The evolution has shown a total regression of the facial paralysis with a permeability of the cavernous sinus and the total disappearance of the temporal abscess on the scanning control.

The only sequel was the left eye blindness.

Conclusion : The thrombophlebitis of the cavernous sinus is a rare affection particularly in its otitic origin.

It should be diagnosed and treated as early as possible to avoid sequels.

The treatment should associate a large spectrum antibiotic therapy, the anticoagulants and the appropriate surgical drainage of the septic site.

Keywords : Cavernous sinus thrombophlebitis, Acute otitis media, complication.

INTRODUCTION

La thrombophlébite du sinus caverneux (TPSC) est une affection rare surtout dans son origine otologique, l'incidence et la gravité de cette dernière ont beaucoup décru depuis l'avènement des antibiotiques.

Cette pathologie a une symptomatologie initiale sournoise et peu évocatrice, en effet elle associe à des degrés divers une altération de l'état général, des signes ophtalmologiques liés à la gêne au retour veineux et des troubles de l'oculomotricité.

Nous rapportons dans ce travail une observation d'oto-

mastoïdite survenue chez un enfant âgé de 14 ans compliquée d'une thrombophlébite du sinus caverneux, d'un abcès cérébral et d'une collection rétro pharyngée. Après traitement antibiotique et anticoagulant associés à un drainage chirurgical, l'enfant a gardé comme seule séquelle une cécité mono oculaire gauche.

Par ailleurs nous étudions à la lumière de la littérature les difficultés diagnostiques et l'importance de la mise en œuvre d'un traitement précoce et adapté afin d'éviter les séquelles ultérieures de cette pathologie.



OBSERVATION

Il s'agit d'un enfant âgé de 14 ans, sans antécédents pathologiques notables qui avait une otorrhée purulente droite avec fièvre, évoluant depuis deux semaines. Il a été traité en ambulatoire par une antibiothérapie conventionnelle sans amélioration de l'otorrhée. Au 17ème jour d'évolution le patient a présenté une exophtalmie, un oedème palpébral bilatéral et une baisse de l'acuité visuelle d'aggravation progressive.

L'examen clinique avait trouvé une sensibilité rétro auriculaire droite, une paralysie faciale périphérique droite avec un testing musculaire à 12/30. A l'otoscopie le tympan droit était bombé et congestif. L'oedème palpébral s'étendait à la racine du nez avec exophtalmie bilatérale, axille irréductible et douloureuse. L'acuité visuelle était diminuée à droite et réduite à la perception lumineuse à gauche, il n'y avait pas de troubles de l'oculomotricité, le réflexe photo-moteur était présent des deux côtés. Il n'existait pas de déficit dans le territoire du V.

Par ailleurs, le patient était bien orienté et en bon état général sans signes neuro-meningés.

Un examen tomodensitométrique cérébral a été réalisé (fig. 1 et 2) :

Les coupes axiales après injection de produit de contraste montrent :

- Une hypodensité en rapport avec un défaut d'opacification du sinus caverneux droit, ainsi qu'un bombement de la paroi latérale de ce dernier.
- Une dilatation des veines ophtalmiques.
- Une collection rétro pharyngée latéralisée à droite.
- Un abcès temporal droit.
- Une exophtalmie bilatérale prédominante à gauche avec densification de la graisse intra conale et des structures serpigineuses évoquant une origine vasculaire.

L'analyse des coupes en fenêtre osseuse objective un comblement diffus des cellules mastoïdiennes droites.

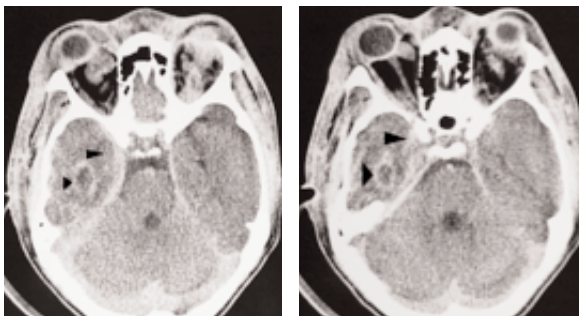


Fig. 1 : TDM : Coupes axiales après injection de produit de contraste montrant :

- Une hypodensité en rapport avec un défaut d'opacification du sinus caverneux droit (flèche étroite).
- Un abcès temporal droit (flèche large).

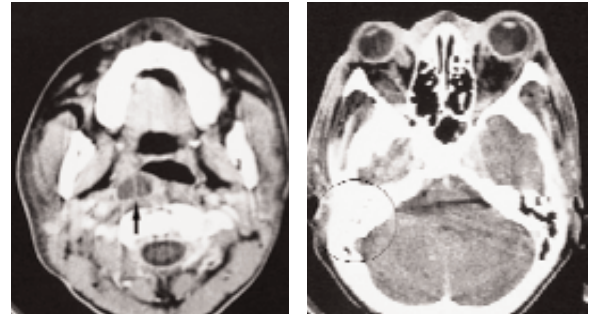


Fig. 2 : TDM : Coupes axiales après injection de produit de contraste montrant :

- Une collection rétro pharyngée latéralisée à droite (flèche).
- Une exophtalmie bilatérale prédominante à gauche.
- Un comblement diffus des cellules mastoïdiennes droites (cercle).

Le bilan biologique a montré une hyper leucocytose, une VS accélérée et une CRP augmentée.

Le malade a eu une antibiothérapie à large spectre (vancomycine®, fosfomycine®, flagyl®) pendant trois semaines, associée à une héparinothérapie relayée par la fraxiparine®. Au quatrième jour du traitement antibiotique le malade a été opéré d'une mastoïdectomie droite avec paracentèse et drainage de l'abcès rétro pharyngé. Les prélèvements bactériologiques faits en per-opératoire étaient revenus négatifs.

L'évolution a été marquée par la régression totale de la paralysie faciale et de l'oedème palpébral avec normalisation du bilan biologique.

Le scanner de contrôle fait à J4 post-opératoire a objectivé une reperméabilisation du sinus caverneux avec diminution de la taille de l'abcès temporal. Les contrôles scanographiques ultérieurs ont montré la régression totale de cet abcès sous traitement médical seul.

L'enfant a gardé comme seule séquelle une cécité mono oculaire gauche.

DISCUSSION

Les premières observations de TPSC ont été rapportées par Duncan en 1821. Vingt cinq ans plus tard, Grove publiait une série de 400 cas de TPSC, toutes causes confondues, avec une mortalité de 100 %. Actuellement avec les traitements antibiotiques, ce taux a été réduit à 40% [1].

Dans la grande majorité des cas, les TPSC résultent d'un processus infectieux locorégional (sinusite sphénoïdale, infection de la face) ou d'un processus tumoral de la sphère ORL [1,2]. Parmi les causes infectieuses, l'origine otogène a été retrouvée dans moins de 1% des cas de TPSC et concerne préférentiellement la population pédi-



trique [1,3].

L'étiopathogénie est expliquée par l'existence d'une otite moyenne aiguë compliquée d'une mastoïdite, qui peut entraîner une TPSC soit par thrombose rétrograde à partir des sinus pétreux, soit par contiguïté infectieuse directe à partir d'une ostéite érosive pétreuse [1,4].

Les TPSC septiques otogènes résultent d'un échec du traitement des otites moyennes aiguës, par une antibiothérapie inadaptée, un dosage inadéquat ou une mauvaise compliance au traitement. Les germes habituellement retrouvés dans les TPSC sont le staphylocoque aureus, le pneumocoque, les bactéries Gram négatif et les anaérobies [1,4,5].

La négativité des résultats bactériologiques dans les TPSC secondaires à des pathologies otitiques varie de 33 % à 50 % des cas. Elle pourrait être expliquée par l'administration d'antibiotiques avant la paracentèse et le prélèvement bactériologique [1,4,6].

L'anatomie du sinus caverneux rend compte des particularités cliniques de la maladie en effet il livre passage aux IIIème, IVème, Vème, VIème nerfs crâniens, au plexus sympathique péri-carotidien, à la carotide interne et aux vaisseaux ophtalmiques [1,2,4,7] (fig. 3).

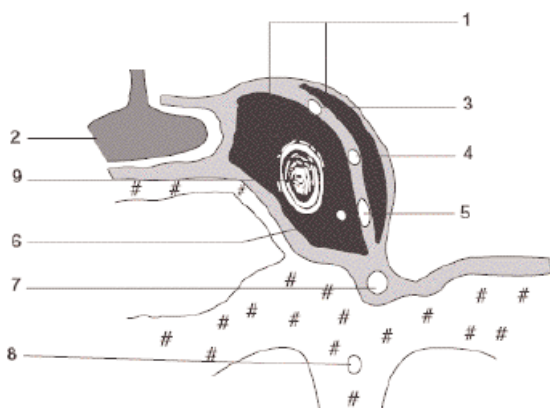


Fig. 3 : Représentation schématique des éléments vasculo-nerveux du sinus caverneux
(Coupe coronale d'après H.Rouvière)

1) sinus caverneux; 2) hypophyse ; 3) nerf oculo-moteur [III]; 4) nerf trochléaire [IV]; 5) nerf ophtalmique [V1]; 6) nerf abducens [VI]; 7) nerf maxillaire [V2]; 8) nerf du canal ptérygoïdien; 9) artère carotide interne.

La compression et l'inflammation de la face externe du sinus caverneux entraînent les signes oculaires qui prédominent dans la plupart des cas. L'exophtalmie est secondaire à l'obstruction des veines ophtalmiques et la mydriase à l'atteinte du sympathique péri-carotidien [2,3,4].

Le diagnostic clinique de TPSC est évoqué devant un chémosis conjonctival et une limitation des mouvements oculaires (traduisant une paralysie des nerfs III, IV ou VI)

qui peuvent aussi s'accompagner d'un oedème papillaire, d'un syndrome méningé, d'une photophobie ou de troubles de la conscience. Sont aussi rapportés des formes subaiguës, sans contexte toxique, associant des céphalées et une fièvre traînante avec localement une exophtalmie et un oedème périorbitaire [2,4].

Le scanner cérébral est souvent réalisé en première intention. Il doit comporter une analyse en fenêtre parenchymateuse après injection de produit de contraste à la recherche des signes suivants [4,8] :

- Défaut d'opacification ou rehaussement hétérogène de la loge caverneuse.
- Elargissement de la loge caverneuse avec bombement de sa paroi latérale.
- Prise de contraste des parois de la loge caverneuse traduisant l'existence d'un réseau veineux de suppléance.
- Eventuels signes indirects orbitaires : exophtalmie, densification de la graisse intra orbitaire, dilatation des veines ophtalmiques (dont l'opacification peut-être incomplète en cas d'extension de la thrombose).

Dans le cas d'une symptomatologie clinique de sinusite ou devant une symptomatologie otitique cette étude tomodensitométrique doit être complétée par une analyse en fenêtre osseuse de l'ensemble des cavités nasosinu-siennes ou des rochers afin de confirmer le point de départ de l'infection et d'en préciser l'extension anatomique locorégionale, en particulier le degré de destruction osseuse.

Si actuellement, l'IRM est devenue l'examen de référence dans la pathologie thrombotique veineuse cérébrale, sa supériorité par rapport à l'angioscanner reste discutée dans le cas particulier de l'exploration du sinus caverneux [8,9]. En effet, la disposition en plexus des veines constitue une particularité du sinus caverneux ; ainsi, les thrombi y sont plus difficiles à individualiser par leur signal propre que dans les autres thrombophlébites cérébrales. Toutefois, si l'IRM n'apporte pas de bénéfice évident par rapport à l'angioscanner pour la visualisation de l'image directe du thrombus, elle apparaît plus performante dans :

- l'évaluation des signes indirects (élargissement de la loge caverneuse, rehaussement de la partie non thrombosée du sinus et des parois méningées après injection de Gadolinium).
- la recherche du retentissement sur le parenchyme hypophysaire adjacent.
- La détection des complications intracrâniennes infectieuses (méningite, empyème, abcès) et/ou vasculaires (extension de la thrombose aux autres sinus, ischémies artérielles ou ramollissements veineux) [8,9].



Le traitement des TPSC est essentiellement médical et parfois chirurgical. L'antibiothérapie associe une céphalosporine de troisième génération ou une aminopénicilline active sur le pneumocoque, du métronidazole pour viser les germes anaérobies voire un antistaphylococcique, en attendant les résultats des cultures et de l'antibiogramme [1,2,4].

Le traitement intraveineux doit être prolongé et est prescrit en moyenne 15 jours avec un relais per os avec un antibiotique adapté pendant une semaine [2,4].

L'héparinothérapie est instaurée en intraveineux pour une durée de quinze jours et relayée par les héparines de bas poids moléculaire ou per os par les antivitamines K pendant quatre à six semaines voire trois mois.

La place de l'héparinothérapie reste discutée, selon certains auteurs l'anticoagulation précoce avant le 7^{ème} jour diminue seulement le nombre de complications notamment en freinant la propagation du thrombus, sans diminuer le taux de mortalité. D'autres pensent qu'elle peut favoriser une embolie septique voire des hémorragies cérébrales mortelles [2,10].

La place de la corticothérapie qui permettrait la régression de la paralysie des nerfs crâniens atteints reste aussi discutée. Elle est proposée au décours de la phase aiguë lorsqu'il existe une atteinte des nerfs optiques car elle peut avoir des conséquences oculaires dramatiques au cas où le germe serait résistant à l'antibiothérapie [2,4].

Un traitement chirurgical à visée étiologique est souvent proposé en association au traitement médical : la découverture d'une mastoïdite incite à réaliser une mastoïdectomie avec une large paracentèse, la sphénoïdectomie est proposée en présence d'une sphénoïdite.

Plus que la TPSC en elle-même, c'est l'importance et le type de complications intracrâniennes associées qui influent sur la mortalité, l'abcès cérébral est le plus redou-

table. Il est associé à un taux de décès voisin de 31 % [1,4].

Certains auteurs ont défini un indice de gravité selon le statut neurologique. Plus la conscience est altérée, plus le pronostic vital est engagé [1].

CONCLUSION

La TPSC d'origine otogène est une pathologie rare, mais grave. Le diagnostic qui repose sur des arguments cliniques, est confirmé par les techniques de neuro-imagerie non invasive. Ces examens permettent une analyse anatomique locorégionale précise, confirment le diagnostic de mastoïdite, et dépistent des complications intracrâniennes associées.

La TPSC otogène est une urgence thérapeutique, nécessitant une antibiothérapie prolongée à large spectre et un drainage chirurgical adapté, l'héparinothérapie reste controversée.

La morbidité de cette affection reste importante et sa prévention est difficile, en effet l'antibiothérapie initiale ne supprime pas complètement le risque de survenue d'une complication intracrânienne comme l'illustre notre observation.

REFERENCES

- 1- Babin E, Ndyaye M, Bequignon A. Thromboses otogènes du sinus caverneux À propos d'un cas. *Ann Otolaryngol Chir Cervicofac.* 2003; 120: 237-43.
- 2- Park SN, Yeo SW, Suh BD. Cavernous sinus thrombophlebitis secondary to petrous apicitis: A case report. *Otolaryngology Head Neck Surg.* 2003; 128: 284-6.
- 3- Visudtibhan A, Visudhiphan P, Chiemchanya S. Cavernous sinus thrombophlebitis in children. *Pediatr Neurol.* 2001; 24: 123-7.
- 4- Pérouse R, Lejeune JM, Charachon R. Thrombophlébite du sinus caverneux: cas particulier des origines otitiques. *JFORL.* 1992; 41: 454-60.
- 5- Odabasi OA, Akgul A. Case report: Cavernous sinus thrombosis: a rare complication of sinusitis. *Int J Pediatr Otorhinolaryngol.* 1997; 39: 77-83.

- 6- Luntz M, Brodsky A, Nusem A. Acute mastoiditis the antibiotic era: a multicenter study. *Int J Pediatr Otorhinolaryngol.* 2001; 57: 1-9.
- 7- Marinkovic S, Gibo H, Vucevic R, Petrovic P. Anatomy of the cavernous sinus region. *J Clin Neurosci.* 2001; 8: 78-81.
- 8- Larson TL. Petrous apex and cavernous sinus: Anatomy and Pathology. *Semin Ultrasound CT MR.* 1993; 14: 232-46.
- 9- Berge J, Louail C, Caille JM. Thrombophlébite du sinus caverneux. Stratégie diagnostique. *J Neuroradiol.* 1994; 2: 101-17.
- 10- Lemarchand E, Letouze S, du Manoir B, Courthéoux P, Bricard H, Gérard JL. Thrombophlébite cérébrale grave : peut-on fibrinolyser. *Ann Fr Anesth Reanim.* 2003; 22 : 133-6.