

IMPERFORATION CHOANALE ASPECTS CLINIQUES, APPROCHE THERAPEUTIQUE

H. HAJRI, S. MANNOUBI, N. MATHLOUTHI, N. KAFFEL, M. MARRAKCHI,
H. KOOLI, M. FERJAOUI.

SCE ORL ET CHIRURGIE CERVICO-FACIALE, CHU CHARLES NICOLLE, TUNIS

RESUME

L'atrésie choanale est une malformation congénitale rare mais non exceptionnelle.

Notre étude a porté sur une série de 27 cas d'atrésie choanale, opérés dans le service ORL de l'EPS Charles Nicolle de Tunis sur une période de 21 ans (1985-2006).

Le but de notre travail est d'analyser les éléments du diagnostic, les indications et les techniques chirurgicales ainsi que nos résultats de la voie transnasale et la voie transpalatine afin de dégager une stratégie thérapeutique.

Nos patients se répartissent en 16 femmes et 11 hommes soit un sex-ratio de 0,68 avec un âge moyen de 10 ans (1j-31ans)

L'atrésie était bilatérale dans 6 cas et unilatérale dans 21 cas.

En cas d'imperforation unilatérale, la lésion a intéressé le côté droit dans 70,5% des cas et le gauche dans 29,5%.

Nous avons rencontré presque autant de formes osseuses que de formes mixtes.

Dans 26% des cas, l'atrésie rentrait dans le cadre d'un syndrome polymalformatif.

Les techniques opératoires utilisées étaient la divulsion dans 7 cas, la voie endoscopique dans 8 cas, la voie transpalatine dans 18 cas.

Le traitement chirurgical nous a permis d'obtenir un taux global de succès de 80%. En cas d'atrésie choanale bilatérale et après un traitement médical palliatif de courte durée, la divulsion a été utilisée afin de passer le cap d'urgence. Le choix entre voies transnasale et transpalatine est dicté par les caractères anatomo-cliniques de l'imperforation et le chirurgien.

MOTS CLÉS : atrésie choanale, obstruction nasale, chirurgie endonasale, voie transpalatine

SUMMARY

Choanal atresia is a rare congenital malformation but not exceptional. From 1985 to 2006, 27 patients with choanal atresia, including 16 female and 11 male, were operated at department of ORL in Charles Nicolle Hospital (Tunis).

The aim of this retrospective study is to analyse clinical feature and the results of each surgical approach.

The average old was 10 years; in six cases the atresia was bilateral and unilateral in twenty one cases whose 70.5% of them were right.

There were as much ossifying lesions as combined; anomalies were associated in third cases.

Divulsion was used in seven cases, endoscopic endonasal surgery in 8 cases and transpalatin procedure in eighteen cases.

The success rate was 80%. In order to overcome emergency, divulsion was indicated. The choice of surgery techniques was based essentially on clinical criteria of imperforation and surgeon.

KEY WORDS: choanal atresia, nasal obstruction, nasal endoscopic surgery, transpalatin approach

INTRODUCTION

L'atrésie choanale est une malformation congénitale qui consiste en une obstruction totale ou subtotale des orifices postérieurs des fosses nasales. Il s'agit d'une affection relativement rare (1 pour 5000 à 8000 naissances).

Plusieurs théories pathogéniques ont été avancées, elles demandent cependant à être confirmées, la plus récente incrimine une anomalie de la migration du tissu mésodermique.

L'atrésie choanale peut entrer dans le cadre d'un syndrome polymalformatif et l'on parlera alors dans la forme complète de l'association « Charge ».

Le diagnostic avant tout clinique, a été considérablement facilité par l'endoscopie. Actuellement le scanner constitue la procédure de choix dans l'évaluation de l'atrésie

choanale. Le traitement chirurgical fait appel à plusieurs techniques, mais les plus utilisées sont : la divulsion, la voie transpalatine, et la voie endoscopique.

Notre étude rétrospective porte sur 27 cas d'atrésie choanale opérés au service ORL de l'EPS Charles Nicolle de Tunis sur une période de 21 ans (1985-2006). Nous nous proposons d'analyser les paramètres épidémiocliniques de notre série et à partir de notre expérience et des données de la littérature de mener une étude comparative des résultats des différentes procédures opératoires et de dégager une stratégie thérapeutique.

MATÉRIELS ET MÉTHODES

Notre étude rétrospective a porté sur une série de 27 patients atteints d'atrésie choanale dont 6 bilatérales



opérés dans le service d'ORL de l'hôpital Charles Nicolle de 1985 à 2006.

RÉSULTATS

Cette série comporte 16 patients de sexe féminin et 11 de sexe masculin soit un sex-ratio de 0,68. L'âge moyen est de 10 ans avec des extrêmes allant de 1 jour à 31 ans. L'imperforation est bilatérale dans 6 cas (22%) et unilatérale dans 21 cas (78%), avec une légère prédominance du côté droit. Les circonstances de découverte diffèrent selon que l'atrésie est uni ou bilatérale.

La forme bilatérale s'est révélée par des signes de détresse respiratoire néonatale soit modérée (4 cas), soit sévère (2 cas).

Dans la forme unilatérale, le diagnostic a été suspecté dans 20 cas devant une obstruction nasale unilatérale et permanente sauf 1 cas découvert au décours d'une septoplastie. Différents moyens ont été utilisés pour étayer le diagnostic d'une atrésie choanale, avant 1990 le diagnostic a été posé sur les résultats des tests cliniques. L'examen endoscopique réalisé à l'aide d'une optique rigide 0°-2.7mm/4mm ou au nasofibroscope a montré directement la plaque atrésique chez 15 patients ayant une atrésie unilatérale, ce dernier a permis de préciser si l'imperforation était complète (86,7%) ou partielle (13,3%). Parmi les 27 cas, nous avons retrouvé 6 patients porteurs de malformations associées soit 22,2% des cas (Tableau).

	Malformation isolée	Syndrome polymalformatif	Taux de malformations	
Atrésie Choanale unilatérale (21cas)	..	Trisomie 21	1cas	
		Palais ogival, pavillons décollés	1cas	
		Luette bifide, hyperthélorisme	1cas	
		Luette bifide, hypoplasie du sinus maxillaire gauche, pneumatisation du processus ptérygoïde droit	1cas	
Atrésie choanale bilatérale (6cas)	Petit canal artériel 1cas	Dysmorphie faciale non étiquetée	1cas	33%

Tableau I: Malformations associées

L'exploration radiologique après opacification par un produit de contraste (lipiodol) a été pratiquée de façon habituelle en cas de suspicion d'atrésie choanale avant 1990, elle a permis de confirmer le diagnostic en montrant un arrêt de la progression du lipiodol au niveau des fosses nasales dans 4 cas.

Le scanner du massif facial a été réalisé avec des coupes axiales et coronales chez 18 patients soit 66,7 % des cas, l'atrésie choanale a été considérée mixte (figure 1) dans 47,7%, osseuse (figure 2) dans 42,8% et membraneuse (figure 3) dans 9,5%.

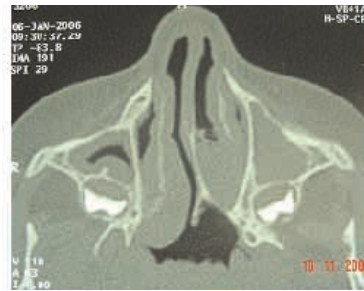

Fig. 1 : TDM (forme mixte)

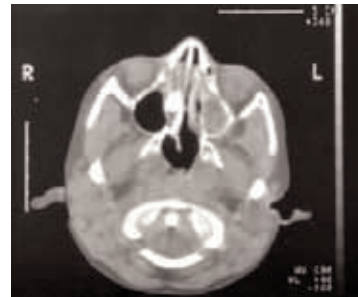


Fig. 2: TDM (forme osseuse)

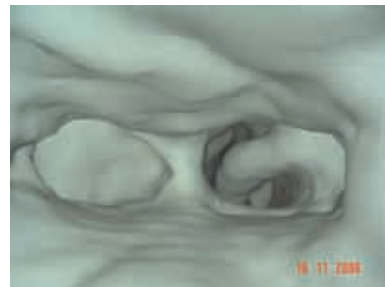

Fig. 3: TDM 3D (forme membraneuse)

Le scanner a révélé dans plusieurs cas des malformations locales associées. Il s'agissait souvent d'une déviation de la cloison nasale du même côté que l'atrésie choanale (16,7%) suivie d'une hypertrophie de l'apophyse ptérygoïde homolatérale (5,5%).

Tous nos patients ont été opérés en urgence dans le cas d'une atrésie choanale bilatérale et de façon différée dans le cas d'une atrésie choanale unilatérale. Nous avons eu recours à 3 techniques chirurgicales : la divulsion dans 7 cas, la voie endoscopique dans 8 cas et la voie transpalatine dans 18 cas.

Tous les patients ont été préparés à l'intervention par mise en état des fosses nasales (aspiration, lavage, antibiotiques). Pour les 6 patients porteurs d'atrésie choanale bilatérale et dès la première semaine de vie, une divulsion bilatérale sous anesthésie générale sans intubation, a été tentée à l'aide d'une pince hémostatique, avec mise en place d'un calibrage (sonde d'intubation PVC taillé en U).

Chez trois patients sur six la divulsion n'a été possible



que d'un seul côté vu le caractère osseux ou mixte à prédominance osseuse. Le nourrisson est revu mensuellement pour remplacement progressif de la sonde par un calibrage plus grand jusqu'à l'âge de 12 à 18 mois à partir duquel nous programmons une cure de l'atrésie choanale par voie transpalatine ou endonasale si la divulsion s'est révélée insuffisante. Ainsi une patiente a été reprise par voie transpalatine bilatérale, dans trois cas les patients ont été repris par voie endoscopique et un cinquième enfant a été proposé pour complément thérapeutique au laser. Cette évolution concerne essentiellement les atrésies choanales osseuses ou mixtes.

En cas d'atrésie choanale unilatérale, la voie transpalatine a été préconisée chaque fois que l'obstacle a été osseux ou mixte, il s'agissait d'une chirurgie primaire dans 15 cas. Nous avons opté ces dernières années pour la voie endoscopique avec ou sans fraisage selon la nature de l'obstacle, elle a été pratiquée chez 5 patientes porteuses d'atrésie choanale unilatérale, il s'agissait d'une atrésie choanale unilatérale membraneuse dans 2 cas (chez un enfant de 2 ans et une fille de 23 ans) et une atrésie choanale osseuse dans 2 cas (21 et 32 ans) et une forme mixte chez un enfant de 7ans. Dans 2 cas le traitement par voie endoscopique a échoué puis repris par voie transpalatine.

Tous nos patients ont bénéficié d'un calibrage par sonde d'intubation PVC, la durée moyenne a été de 14 semaines en cas de divulsion ; 11,5 semaines pour la voie endoscopique, et 14 semaines pour la voie transpalatine. Le recul moyen est de 7 mois et demi avec des extrêmes de 2 à 24 mois. Le taux de succès global est de 80%.

Paramètres		Total des cas	Taux de succès	
			N	%
Age du patient	A la naissance	5	3	60
	1-5 ans	6	5	83
	6-11	6	5	83
	16-31	10	8	80
Nature de l'atrésie	Osseuse	10	8	80
	Membraneuse	5	4	80
	Mixte	12	9	75
Atrésie choanale uni ou bilatérale	Bilatérale	6	3	50
	Unilatérale	21	18	86
Technique chirurgicale	Divulsion	7	2	29
	Voie endoscopique	8	6	75
	Voie transpalatine	18	15	83
Malformations associées	Présentes	6	2	33
	Absentes	21	19	90

Tableau II: Résultats regroupés du traitement des atrésies choanales

Le taux de succès obtenu est meilleur par voie transpalatine 83% (figure 4) que par voie endonasale 75% (figure 5) probablement lié à une instrumentation insuffisante, par contre pour la divulsion il est de 29%. Dans les atrésies unilatérales le taux de succès est de 86% en chirurgie primaire alors que pour les atrésies choanales bilatérales il

est de 50% en chirurgie primaire; mais passe à 100% en cas de reprise. Le taux de succès qui est de 100% en cas d'atrésie choanale unilatérale membraneuse ; il avoisine 80% dans les formes mixtes ou osseuses et chute à 33% en cas de syndrome polymalformatif associé.

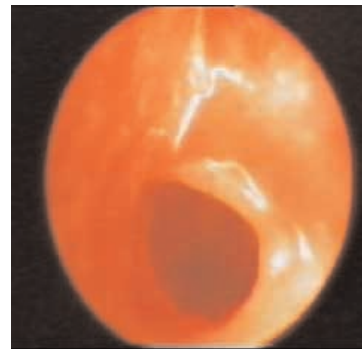


Fig. 4 : Résultat : voie transpalatine

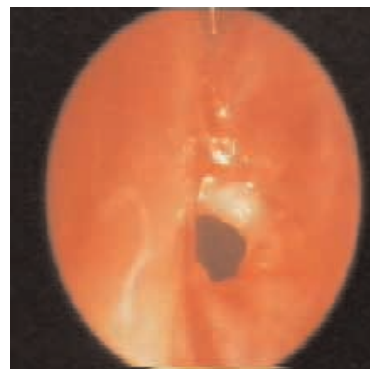


Fig. 5 : Résultat : voie endoscopique

DISCUSSION

L'atrésie choanale est une affection rare dont la fréquence est estimée à 1 cas pour 5000 à 8000 naissances (1,2,3,4,5). Prescott en 1986 rapporte une incidence estimée à 1 cas pour 50000 naissances (6). Une publication intitulée « congenital choanal atresia in north africa infants » montre que l'incidence de cette malformation dans la population Nord Africaine est de 1 cas pour 3100 naissances (7). La prédominance féminine est rapportée par plusieurs auteurs (2,3,8,9) mais ne trouve pas d'explication éthiopathogénique et reste une simple constatation épidémiologique. Certains auteurs cependant notent une répartition égale entre les deux sexes (10). La répartition de l'atrésie choanale selon l'unilatéralité et la bilatéralité est variable selon les auteurs (2,3,7,11,12).

Classiquement, la localisation de l'atrésie choanale peut être marginale antérieure, marginale postérieure ou souvent intrachœanale. Cependant le siège exact de la mal-



formation reste méconnu (13).

Muller a mis en évidence le fait qu'il s'agit d'une malformation étendue dans le sens antéro-postérieur et non d'un simple mur osseux choanal comportant un rétrécissement qui se dirige en dedans (3). Cannoni et al notent que la fosse nasale malformée comporte une moitié antérieure normale et une moitié postérieure rétrécie taillée en bec de flûte (3). Sur le plan clinique, l'atrésie choanale bilatérale se déclare à la naissance dans un tableau de détresse respiratoire cyclique (14) associée à des difficultés majeures d'alimentation. Les formes unilatérales passent souvent inaperçues jusqu'à l'adolescence voir même l'âge adulte. Elles sont responsables d'obstruction nasale et de rhinorrhée unilatérale voire d'anosmie.

Le diagnostic a été révolutionné par l'endoscopie aux optiques rigides et par l'examen tomодensitométrique (2,15) utilisée la première fois par Shirkhoda en 1982 (16). Il permet de confirmer l'atrésie choanale, d'apprécier ses caractéristiques, l'atteinte uni ou bilatérale, la part de l'obstruction osseuse, son épaisseur, les anomalies osseuses qui la constituent (inclinaison des apophyses ptérygoïdes, épaissement du Vomer) (17,18). Avec l'apport du scanner, il semblerait que les formes mixtes soient en fait plus fréquentes qu'il n'est dit dans la littérature, elles représentent 76 % des cas dans la série de Brown (4).

Les répercussions maxillo-faciales de l'atrésie des choanes ont été étudiées par Hoffman à partir de 11 cas. Il a retrouvé une endognathie et une rétroposition maxillaire dans tous les cas (19), une élévation du plancher de la fosse nasale correspondante dans 10 cas sur 11, sept patients présentaient un excès de hauteur verticale qui associé à l'endognathie et la rétroposition maxillaire constitue le faciès dit « adénoïdien » décrit par Linder Aronson (19). Klossek a conclu à la possibilité d'une croissance faciale normale malgré la présence d'une atrésie choanale unilatérale (20). Les malformations isolées ou syndromiques associées sont fréquentes puisque retrouvées dans 20 à 50% des cas (1,21). Parmi les syndromes polymalformatifs, l'association CHARGE décrite par Hall en 1979 est la forme la plus complète (22,23). D'autres anomalies ont été rapportées : fente labiopalatine, omphalocèle ou atrésie de l'œsophage (24,25,26).

Le but du traitement est la restauration d'une filière aérienne normale, stable dans le temps. Le traitement chirurgical fait appel à plusieurs techniques mais la voie transpalatine et les voies transnasales sont les plus pratiquées. Les indications dépendent essentiellement de l'âge du patient, de la nature de l'atrésie, de l'unilatéralité ou la bilatéralité et de l'existence de malformations associées. En cas d'atrésie choanale bilatérale, tous les auteurs s'accordent sur la nécessité d'assurer d'urgence « l'air-way » par la mise d'une canule de Mayo ou de Guedel. Exceptionnellement une intubation oro-trachéale sera indiquée. Quant à la trachéotomie, elle est réservée

aux formes avec malformations cranio-faciales ou cardio-respiratoire (1,6,21).

La divulsion qui était considérée comme le traitement de choix permettant de passer le cap d'urgence (11,13,27) est actuellement délaissée à la faveur des voies endoscopiques et du laser d'autant qu'il s'agit d'une technique aveugle insuffisante et exposant aux récives (4,14). Les meilleurs résultats de cette technique sont obtenus lorsque l'atrésie choanale est membraneuse (14,28,29). Le fraisage sous microscope opératoire est une technique qui peut être réalisée chez le nouveau-né à l'aide de micro-instruments (21). Le taux de succès est variable (6,13,31).

La voie transpalatine a pendant longtemps eu la faveur des auteurs car elle permet une bonne exposition de la plaque atrésique, une résection aisée du Vomer, du bord postérieur de la cloison nasale et de l'aile interne de la ptérygoïde. Toutefois elle comporte un risque potentiel orthodontique et sur le développement du massif facial. Les travaux de Freng ont cependant montré que le décollement de la fibromuqueuse n'a pas de conséquences si on respecte les 2/3 antérieures de la suture intermaxillaire (10). Pour Garabedian, elle est indiquée d'emblée en cas d'atrésie choanale osseuse et en cas d'atrésie choanale mixte ou membraneuse après échec du laser (21). Actuellement la voie transpalatine est réservée par plusieurs auteurs (1,5,13) soit aux échecs d'une première technique soit aux contre indications de la voie transnasale (des fosses nasales étroites, une malformation cranio-faciale ou une déviation septale) d'où l'intérêt de pratiquer systématiquement un scanner pré-opératoire.

La voie endoscopique s'est considérablement développée depuis la première description par Stankiewitz. Elle a bénéficié de l'apparition d'une instrumentation moderne à savoir les fraises et le micro-débrideur « powered instruments » (1).

Elle présente l'avantage d'offrir une bonne visualisation ; de permettre une résection étendue ; d'être une intervention courte à morbidité faible pouvant être proposée dès la naissance aux atrésies choanales bilatérales quelles soient mixtes ou osseuses.

Si elle peut être proposée dès 6 mois pour les atrésies choanales unilatérales, ses résultats seraient meilleurs à partir de 3 ans (13). Likhtor la pratique à partir de 7 ans afin de pouvoir réaliser une résection large avec extension aux cellules ethmoïdales postérieures et au sinus sphénoïdal (32).

Rombaux privilégie la voie endoscopique avec utilisation de micro-débrideur pour le traitement des AC bilatérales et ceci dès le premier mois (1).

Il existe différents types de laser, le laser CO2 introduit par Heally en 1978 a été proposé par plusieurs auteurs (2,21) pour traiter en première intention, en période néonatale une atrésie choanale bilatérale membraneuse ou mixte ; ou en deuxième intention après une resténose



fibreuse, sans avoir recours au calibrage. Les laser KTP et YAG sont également utilisés surtout en cas de récurrence après une voie transpalatine lorsqu'une partie du cadre osseux a été déjà réséquée (1). Ils restent insuffisants en cas de plaques atrésiques de plus de 1 cm d'épaisseur (33). En cas d'atrésie choanale unilatérale, le laser est pratiqué avec un taux de succès de 80 à 100% (11,13,34,35). Le calibrage est un temps essentiel de l'intervention, il doit être contrôlé sous microscope ou par endoscope; la durée du calibrage peut être écourtée grâce aux nouvelles techniques chirurgicales tel que le laser (32).

Nous avons tenté de présenter les différentes indications thérapeutiques (figures 6 et 7)

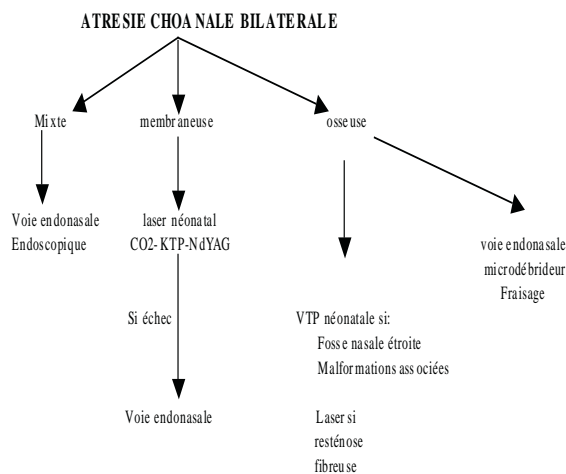


Fig. 6 : Stratégie thérapeutique en cas d'atrésie choanale bilatérale.

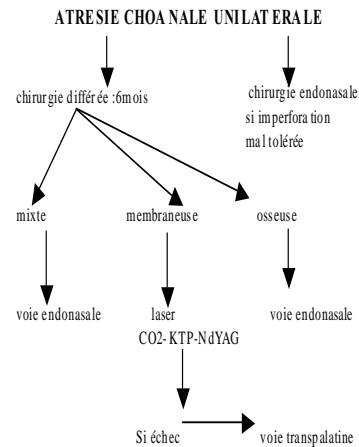


Fig. 7 : Stratégie thérapeutique en cas d'atrésie choanale unilatérale

CONCLUSION

Nous concluons à travers cette étude que l'endoscopie nasale et le scanner ont complètement révolutionné les approches diagnostiques et thérapeutiques de l'atrésie choanale. Si le diagnostic a été facilité, l'association fréquente à d'autres anomalies exige la pratique d'un bilan clinique et paraclinique et un suivi prolongé par un pédiatre et un généticien. L'approche thérapeutique fortement guidée par le scanner se partage entre voies transnasales et transpalatines. Les progrès réalisés en instrumentation et pratique chirurgicale endonasale ont amélioré les résultats. Au terme de cette étude, il semble que la bilatéralité de l'atrésie favorise la récurrence, la présence d'un syndrome polymalformatif est un facteur de co-morbidité majeur pour ces enfants.

REFERENCES

- Rombaux Ph, Hamoir M, Gilain V et al. Les atrésies choanales : à propos d'une série rétrospective de 39 cas. Rev Laryngol Otol Rhinol 2001 ; 122:147-54.
- Benhamou AC, Iaraqui N, chekkoury IA, ben chakroun. Atrésie choanale chez l'adulte (2ème partie). Maghreb medical.1994 ; 277 :16-21.
- Cannoni M, Thomassin JM, Meyen A. L'imperforation choanale. Topographie de la malformation et intérêt de la voie transpalatine. J Fr Oto- Rhino-Laryngol 1983 ; 32 :289-93.
- Guerrier Y, Rouvier P. Anatomie du nez et des fosses nasales. Encycl Med chir (Paris-France).Oto-Rhino-Laryngologie,20-265-A-10:18p.
- Chinwuba C, Walman J, Stand R. nasal airway obstruction: CT assessment. Radiology 1986 ;159 :203-6.
- Prescott CAJ. Experience with bilateral congenital atresia of the posterior nasal choane. J laryngol Otol 1986;100:1255-61.
- Bergstrom L, Owens O. Posterior choanal atresia : a syndromal disorder. Laryngoscope 1984 ;94 :1273-6.
- Hall WJ, Watanabe T, Kenan PD. Transeptal repair of unilateral choanal atresia. Arch Otolaryngol 1982; 108:659-61.
- Vodouhe SJ, Hounkpatin RS, Hounkpe YYC. Atrésie congénitale des choanes : aspects épidémiologiques, cliniques et thérapeutiques. Les cahiers d'ORL 1993 ;28 :374-9.
- Bobbin S, Manach Y, Contencin P. Imperforation choanale de l'enfant. Intérêt de la voie transpalatine- a propos de 30 observations. Ann oto Laryngol (paris)1983 ;100 :371-4.
- Piquet JJ, Burny A, Van JT, Vaneeckol FM. Le traitement chirurgical des imperforations choanales. Acta Oto-Rhino-Laryngol Belg 1984 ;38 :5-10.
- Stahl RS, Jurkewicz MJ. Congenital posterior choanal atresia. Pediatrics 1985;76:429-36.
- Richardson MA, Osguthorpe JD. Surgical management of choanal atresia. Laryngoscope 1988; 96:915-8.
- Cumberworth VL, Djazaeri B, Mackay SI. Endoscopic fenestration of choanal atresia. J laryngol otol 1995;109:31-5.
- Hasegawa M, Oku T, Tnaka H. Evaluation of CT in the diagnosis of congenital choanal atresia. J Laryngol Otol 1983;97:1013-5.
- Roelly Ph, Roger G, Bellily A. Imperforations choanales: prise en charge et traitement chirurgical. étude à propos de cinquante cas. Ann Pédiatr(Paris) 1992 ; 39 :479-83.

- Crockett DM, Healy GB, Mc Gill TJ. Computed tomography in the evaluation of choanal atresia in infants and children. Laryngoscope 1987;97:174-83.
- Keams DB, Wickstead M, Choa DI. Computed tomographic in choanal atresia. J Laryngol Otol 1988;102:414-8.
- Hoffman B, Delaire J. Repercussion maxillo-faciale de l'atrésie choanale. Rev Stomatol Chir Maxillofac 1985 ;86 :327-33.
- Klossek JM, Ferrie JC, Foureroy PJ. atrésie choanale unilatérale et croissance sinusienne. Ann Otolaryngol Chir Cervicofac 1996;113:392-6
- Ducroz V, Garabedian EN. Atrésie choanale. Les cahiers d'ORL 1997;4:248-54.
- Dalphin ML, Noir A, Menget A. atrésie des choanes et syndrome charge. Pédiatrie 1993;8:537-42.
- Finel E, Parent P, Giroux JD. L'association CHARGE. arch Pédiatr 1996 ; 3 :1020-5.
- Kaplan LC. The charge association: choanal atresia and multiple congenital anomalies. Pediatr Otolaryngol 1989;20:66-72.
- Lantz HJ, Birk HG. Surgical correction of choanal atresia in the neonate. Laryngoscope 1981;91:1629-34.
- Morgan DW, Bailey M. Current management of choanal atresia. Int J Pediatr Otorhinolaryngol 1990;19:1-13.
- Singh B. Bilateral choanal atresia key to success with transnasal approach. J Laryngol Otol 1990;104:482-4.
- Josephson GD, Vickery CL, Giles WC. Transnasal endoscopic repair of congenital choanal atresia. Arch Otolaryngol Head Neck surg 1998; 124:537-40.
- Samuel J, Fernandes CMC. Surgery for correction of bilateral choanal atresia. Laryngoscope 1985;95:326-9.
- Stipon PM, Guirancourt JA. Chirurgie de l'imperforation choanale. Encycl Med Chir (Paris-France), Techniques chirurgicales-tete et cou, 1994,46-320:10p.
- Khalafay YW. Endoscopic repair of bilateral congenital choanal atresia. Laryngoscope 2002;112:316-9.
- Panwar SS, Martin FW. Transnasal endoscopic holmium:YAG laser correction of choanal atresia. J Laryngol Otol 1996;110:429-31.
- Piquet JJ, Berrier A, Van JT. Le traitement au laser CO2 des imperforations choanales. J Fr Oto-Rhino-laryngol 1985 ;34 :417-9.