

Abcès hépatique du nouveau-né : à propos d'un cas

Hepatic Abscess of the Newborn: about a Case

Nassima MAKHLOUFI, Moulay I. BENMANSOUR, Raouida MECIFI, Amina KADA-ZAIR, Malika BEN-BOUABDELLAH.

Service de Néonatalogie, EHS NouarFadéla, Oran Service de pneumologie A. Chu. Oran

MOTS CLÉS

Cathéter veineux ombilical, abcès hépatique, nouveau-né, complication.

KEY WORDS

Umbilical venous catheterization, liver abscess, newborn, complication

Résumé

Introduction - Le cathétérisme veineux ombilical (CVO) permet un abord veineux de choix dans le cadre de l'urgence en néonatalogie. L'abcès hépatique (AH) est une complication rare survenant après la mise en place d'un cathéter veineux ombilical.

Observation - Nous rapportons le cas d'un nouveau-né prématuré admis au service de néonatalogie pour détresse respiratoire (DR), bénéficiant d'un CVO. Il a présenté un état septique à J4 de vie. L'échographie a retrouvé un AH. Le nouveau-né fût mis sous une antibiothérapie durant 6 semaines, qui fût suivie d'une amélioration de l'état clinique, d'une régression puis d'une disparition de l'abcès hépatique. L'exploration échographique abdominale est indispensable chez tout nouveau-né porteur d'un cathétérisme veineux ombilical avec des signes d'appel digestifs ou infectieux.

Abstract

Introduction - Umbilical venous catheterization (UVC) allows an advantageous venous approach in the neonatal emergency. Nevertheless, the liver abscess is an uncommon complication.

Observation - We report the case of a pre-term infant admitted at the newborns' unit for respiratory distress. After UVC insertion, he presented a liver abscess at day 4 of life. The newborn received an antimicrobial therapy for a duration of 6 weeks. Then, his clinical status improved. The resolution of the abscess was gradually obtained. Abdominal ultrasound is essential for newborns with UVC and digestive or infectious clinical signs.

Introduction

L'abcès hépatique (AH) de l'enfant est fréquent dans les pays en voie de développement [1]. Chez le nouveau-né,

l'AH est rare [2]. Sa survenue est favorisée par la susceptibilité du nouveau-né à l'infection, certains terrains sep-

Auteur correspondant: E-mail : naslotusmas@yahoo.fr

tiques tel que l'entérocolite ulcéro-nécrosante et l'infection par voie ombilicale suite à un cathétérisme. La voie ombilicale est largement utilisée en néonatalogie. Elle est privilégiée en cas de petit poids de naissance, de prématurité ou de détresses vitales aux premières heures de vie. Elle a pour avantage un accès rapide et sûr pour un abord veineux central en vue d'une perfusion, d'une transfusion ou d'une médication d'urgence. Cette voie centrale peut être maintenue jusqu'à 14 jours à condition de respecter les mesures d'asepsie [3]. Un bon positionnement du cathéter a pour but de prévenir les complications, le plus souvent mécaniques [4,5]. Nous rapportons l'observation d'un nouveau-né ayant présenté un AH après la pose d'un CVO.

Observation

Le nouveau-né Y. C. prématuré, a été hospitalisé dans le service de néonatalogie à l'EHS NouarFadéla d'Oran pour détresse respiratoire précoce. La mère, âgée de 30 ans, avait été hospitalisée pour une menace d'accouchement prématuré à 32 semaines d'aménorrhée et 6 jours, et avait reçu une cure de corticoïdes et un traitement pour une infection urinaire à *Escherichia coli*. (*E. Coli*).

L'enfant Y. C. est né par voie haute, indiquée pour pré-éclampsie, au terme de 35 semaines d'aménorrhée et 6 jours. A la naissance, il avait un score d'APGAR à 7/10 puis 9/10 et un poids à 2500g. Les autres données anthropométriques étaient correctes. Devant la persistance de la détresse respiratoire à H2 de vie scorée à 5/10 (Silverman), le nouveau-né a été hospitalisé en unité de soins intensifs.

A l'admission, le nouveau-né était toujours en détresse respiratoire évaluée à 5/10. L'examen neurologique était correct. Une oxygénothérapie sous enceinte de Hood et un CVO pour une alimentation parentérale ont été mis en place. Le contrôle radiologique objectivait la position sous hépatique du CVO.

L'évolution a été marquée par l'apparition de vomissements bilieux à J3 de vie avec un transit conservé, dans un contexte apyrétique. L'origine chirurgicale de ces vomissements a été éliminée. A J4 de vie, le nouveau-né a présenté un état septique avec persistance de la détresse respiratoire et apparition d'une hyperthermie intermittente (38,0-38,5°C)..

Le temps de recoloration cutanée était allongé avec altération de l'état hémodynamique et du statut neurologique. L'hémogramme a mis en évidence une hyperleucocytose à 48000/mm³, une hémoglobine à 14,5g/dl, une thrombopénie à 44000/mm³ et une CRP à 96mg/l. L'hémoculture et l'étude cyto bactériologique du LCR étaient négatives. Le CVO, retiré le jour même, présentait du pus à son extrémité distale.

Une antibiothérapie probabiliste (ampicilline 100mg/

kg/j- céfotaxime 100mg/kg/j - gentamycine 5mg/kg/j) a été entamée en attendant les résultats de la culture. Une échographie abdominale a montré un AH sur le trajet d'Aranthius (25,3 mm x 7,4 mm) (Figure 1).

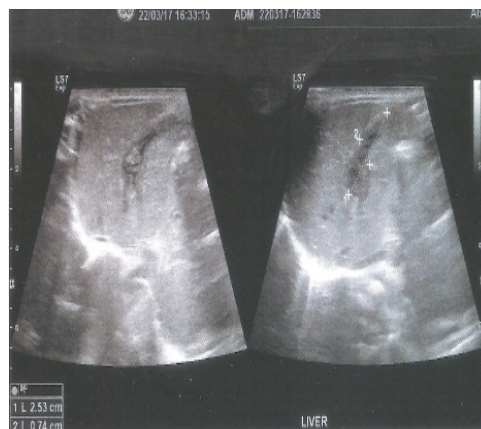


Figure 1 : Echographie abdominale

La culture du pus mettait en évidence un *E. coli* sensible à la ciprofloxacine. L'antibiothérapie a été réadaptée à 72 heures en monothérapie (ciprofloxacine 30mg/kg/j) pendant 6 semaines.

L'état clinique était marqué par une nette amélioration avec : une disparition de la détresse respiratoire, une normalisation de l'état hémodynamique et du statut neurologique. Sur le plan biologique, on notait une normalisation de l'hyperleucocytose et de la thrombopénie ainsi qu'une négativation de la CRP à J25. La sortie était décidée à J35 de vie. Les contrôles hebdomadaires de l'échographie hépatique objectivaient une régression progressive de l'AH puis sa résolution complète à 45 jours de vie.

Discussion

Chez notre nouveau-né, le risque infectieux par contamination directe était présent car les mesures de contrôle n'étaient pas appliquées dans notre contexte (Hémocultures et prélèvements bactériologiques au niveau de l'ombilic au moment de l'implantation et après ablation du CVO) ainsi que l'étude bactériologique du CVO [6].

La contamination par voie hématogène était confortée par l'état septique survenu à J3 de vie. Une seule hémoculture revenue négative ne permettait pas d'infirmer la septicémie. Cependant, la disparition de la détresse respiratoire avec amélioration de l'état hémodynamique et du statut neurologique après introduction de l'antibiothérapie probabiliste allaient aussi dans le sens de la dissémination hématogène dans le cadre d'une infection materno-fœtale. L'*E.coli* est retrouvé dans les résultats de culture du pus prélevés sur le CVO de notre patient.

Cependant, l'infection urinaire à *E. coli* n'a pas été retenue comme facteur de risque d'infection materno-fœtale selon la Haute Autorité de Santé [7]. L'*E. coli* est un germe entérique qui peut coloniser le foie par voie systémique par l'artère hépatique, la circulation porte, ou par contiguïté via les structures avoisinantes [8,9]. Le sérotypede *E. coli* contenu dans le pus n'a pas été identifié dans notre cas. L'origine iatrogène ou une infection materno-fœtale pouvaient être évoquées. Les facteurs de risque retrouvés dans la littérature d'AH du nouveau-né sont : le sepsis confirmé par hémoculture, le cathétérisme ombilical, la nutrition parentérale, l'entérocologie, la chirurgie abdominale, la prématurité et le petit poids de naissance [9]. Notons que selon Moens, les nouveau-nés porteurs de CVO présentent un risque supplémentaire en cas de malposition du CVO, d'utilisation de solution de nutrition parentérale hypertonique et de cathétérisme veineux ombilical dans un contexte septique [4]. Le diagnostic d'abcès hépatique chez notre nouveau-né a été retenu sur la prématurité, la présence du CVO en place, la détresse respiratoire et l'échographie. L'état septique, non confirmé par l'hémoculture, a été retenu devant l'amélioration clinico-biologique du patient après l'antibiothérapie.

En présence d'un abcès hépatique, le traitement antibiotique initial doit couvrir les staphylocoques dorés, les str

Le pronostic à long terme après disparition complète de l'abcès reste à évaluer par une surveillance échographique des enfants aux antécédents de CVO. L'antibioprophylaxie peut réduire la fréquence de septicémies suspectées ou prouvées. Cependant, une réduction de la mortalité n'a pas été démontrée. En revanche, l'antibioprophylaxie favorise l'émergence de germes résistants [10].

Conclusion

L'abcès hépatique reste une complication à ne pas négliger chez tout nouveau porteur d'un CVO. Par conséquent, une surveillance rapprochée est primordiale.

Une symptomatologie de sepsis accompagnée de signes digestifs et d'une ascension des marqueurs biologiques de l'infection impose la réalisation d'une échographie abdominale à la recherche d'un abcès hépatique. L'antibiothérapie prophylactique dans notre contexte est à discuter chez les nouveau-nés porteurs de CVO.

Déclaration d'intérêts

Les auteurs déclarent ne pas avoir de conflits d'intérêts en relation avec cet article.

Références bibliographiques

[1] Mishra K, Basu S, Roychoudhury S, Kumar P. Liver abscess in children: an overview. *World J Pediatr.* août 2010;6(3):210-6.

[2] Simeunovic E, Arnold M, Sidler D, Moore SW. Liver abscess in neonates. *PediatrSurg Int.* févr 2009;25(2):153-6.

[3] O'Grady NP, Alexander M, Dellinger EP, Gerberding JL, Heard SO, Maki DG, et al. Guidelines for the Prevention of Intravascular Catheter-Related Infections. *Am J Infect Control.* 2002 Dec;30(8):476-89.

[4] Moens E, Dooy JD, Jansens H, Lammens C, Op de Beeck B, Mahieu L. Hepatic abscesses associated with umbilical catheterisation in two neonates. *Eur J Pediatr.* juin 2003;162(6):406-9.

[5] Sherwani P, Vire A, Anand R, Jajoo M. Umbilical venous catheterization gone wrong: Hepatic complications. *Indian J Radiol Imaging.* 2016;26(1):40-43.

[6] Hei M-Y, Zhang X-C, Gao X-Y, Zhao L-L, Wu Z-X, Tian L, et al. Catheter-Related Infection and Pathogens of Umbilical Venous Catheterization in a Neonatal Intensive Care Unit in China. *Am J Perinatol.* févr2012;29(02):107-14.

[7] Haute Autorité de Santé - Diagnostic et traitement curatif de l'infection bactérienne précoce du nouveau-né [Internet]. Disponible sur : https://www.has-sante.fr/portail/jcms/c_272226/fr/diagnostic-et-traitement-curatif-de-l-infection-bacterienne-precoce-du-nouveau-ne

[8] Moss TJ. Hepatic Abscess in Neonates. *Am J Dis Child.* 1981;135(8):726-8

[9] Tan NWH, Sriram B, Tan-Kendrick APA, Rajadurai VS. Neonatal hepatic abscess in preterm infants: a rare entity? *Ann-Acad Med Singap.* 2005;34(9):558-64.

[10] Jardine LA, Inglis GD, Davies MW. Prophylactic systemic antibiotics to reduce morbidity and mortality in neonates with central venous catheters. In: *The Cochrane Collaboration, éditeur. Cochrane Database of Systematic Reviews [Internet].* Chichester, UK: John Wiley & Sons, Ltd; 2008, , Issue 1. Art. No.: CD006179. Disponible sur:<http://doi.wiley.com/10.1002/14651858.CD006179.pub2>.

