

CAS CLINIQUE

Syndrome d'Allgrove et sclérose latérale amyotrophique like

Allgrove syndrome and amyotrophic lateral sclerosis like

Zahira BARKA-BEDRANE, Djaoued BOUCHENAK-KHELLADI

Service de neurologie, Centre hospitalo universitaire Dr Tidjani Damerdji
Faculté de médecine de Tlemcen

Auteur correspondant : barka_zahira@yahoo.com Soumis le 28/03/2020 ; accepté le 17/05/2020 ; publié le 21/06/2020

MOTS CLÉS

Syndrome d'Allgrove, triple « A » syndrome, sclérose latérale amyotrophique like

KEY WORDS

Allgrove syndrome, triple «A» syndrome, amyotrophic lateral sclerosis like

Résumé

Introduction

Le syndrome d'Allgrove (SA) ou triple «A» syndrome est une affection neuro- endocrine rare. Il se manifeste par une triade caractéristique qui associe une alacrymie, une achalasia et une insuffisance surrénalienne. Les manifestations neurologiques du syndrome d'Allgrove sont polymorphes. Nous rapportons un cas rare d'une association du syndrome d'Allgrove à la sclérose latérale amyotrophique like.

Observation

Il s'agit d'une patiente âgée de 17 ans issue d'un mariage non consanguin, aux antécédents d'alacrymie congénitale et d'insuffisance surrénalienne qui a présenté une amyotrophie de la langue et des extrémités distales des membres supérieurs. L'achalasia était diagnostiquée trois mois après l'apparition des signes neurologiques. L'électroneuromyogramme a confirmé l'atteinte de la corne antérieure.

Abstract

Introduction

Allgrove syndrome (AS), or triple «A» syndrome, is a rare neuroendocrine affection. It manifests by a characteristic triad which is alacrymia, achalasia, and adrenal insufficiency. Neurological manifestations are polymorphic. We report a rare case with an association of Allgrove syndrome and amyotrophic lateral sclerosis like.

Observation

Our case is a 17-year-old female patient from a non-consanguineous marriage with a history of congenital alacrymia and adrenal insufficiency who had amyotrophy of the tongue and distal extremities of the upper limbs. Achalasia was diagnosed three months after the onset of neurological signs. The electroneuromyogram showed damage of the anterior horn of the cord.

Introduction

Les tumeurs neuroépithéliales dysembryoplasiques (DNET) p Allgrove et al. (1978) ont décrit deux paires de patients frères et sœurs qui présentaient une carence en gluco-corticoïdes, une achalasia et une alacrymie [1].

Le syndrome d'Allgrove (SA) est une affection multi-systémique rare, héréditaire de transmission autosomique récessive. Des manifestations neurologiques sont présentes dans un tiers des cas. Elles peuvent intéresser le système nerveux central, périphérique et autonome et apparaissent souvent au cours de l'évolution. Les anomalies neurologiques les plus souvent décrites sont l'hyperréflexie ostéo-tendineuse, la dysarthrie et l'ataxie.

L'association de SA et de sclérose latérale amyotrophique (SLA) « like » se rapporte à quelques cas décrits dans la littérature. L'objectif de notre observation est de rapporter une association rare du SA à la SLA like.

Observation

Mademoiselle SL âgée de 17 ans, issue d'un mariage non consanguin, consulte le premier Avril 2018 pour des troubles de la phonation et de la déglutition évoluant depuis 6 mois d'une façon progressive vers l'aggravation. Dans ses antécédents personnels, on retrouve la notion d'alacrymie congénitale. Elle est suivie en pédiatrie pour une insuffisance surrénalienne aiguë. Le test au synacthène était pathologique avec des résultats normaux pour l'ionogramme sanguin et l'activité rénine plasmatique. Le transit oeso-gastro-duodénal (TOGD) était normal. Dans ses antécédents familiaux il n'y a pas de cas similaire ; la patiente est l'aînée d'une fratrie de 3 enfants en bon état de santé.

Le début semble remonter à six mois avant sa consultation, marqué par l'installation progressive et sans facteurs déclenchant de troubles de la phonation et de la déglutition. Elle présentait un reflux de liquides par le nez, et des difficultés de déglutition des aliments solides. Trois mois plus tard, elle a présenté des difficultés des gestes quotidiens tel que boutonner, déboutonner ses vêtements et écrire. La maman a signalé une diminution du périmètre de marche estimé à environ cent mètres avec des chutes fréquentes.

L'examen neurologique a retrouvé un syndrome bulbaire avec abolition du réflexe nauséux, une diminution du réflexe du voile du palais, une amyotrophie de la langue (figure 1), ainsi qu'un syndrome neurogène périphérique avec amyotrophie des éminences thénar et hypothénar des deux mains (figure 2). La force musculaire était cotée à 2+ au testing musculaire manuel. Un syndrome tétra-pyramidal avec des réflexes ostéotendineux vifs et poly cinétiques, et un signe de Babinski à gauche. On ne notait pas de fasciculations spontanées ni à la percussion au niveau de la langue

et des membres.

L'examen somatique a retrouvé une hyperpigmentation cutanée et une hypotension artérielle.

L'électroneuromyogramme (ENMG) a confirmé l'atteinte de la corne antérieure. L'imagerie par résonance magnétique (IRM) cérébro-médullaire était normale.

La manométrie œsophagienne, faite trois mois après le début des signes neurologiques a objectivé un sphincter inférieur de l'œsophage hypertonique avec un défaut de relaxation franc, une stase œsophagienne et un apéristaltisme total de l'œsophage lors de la déglutition, compatible avec une achalasia du cardia.

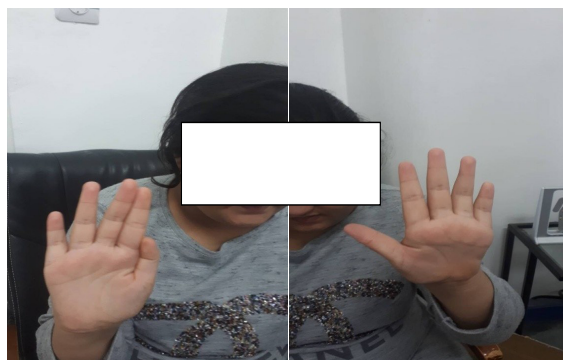
La fratrie a été convoquée, le frère et la sœur ont été examinés, ils ne présentaient pas de signes en faveur d'un SA et leurs bilans biologiques étaient sans particularités.

La patiente a reçu de l'hydrocortisone (30mg/jour) et a bénéficié d'une dilatation œsophagienne. Par ailleurs, des larmes artificielles lui ont été prescrites.

Figure 1. Amyotrophie de la langue

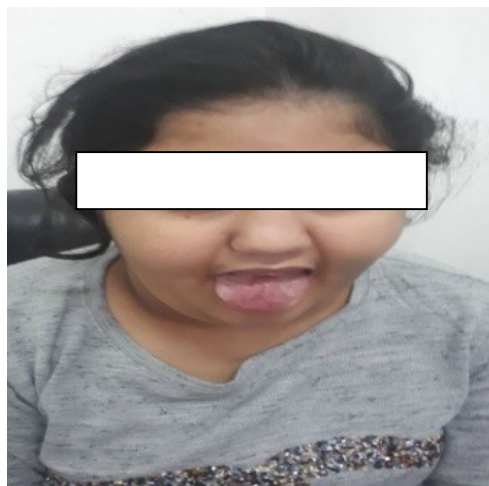

Figure 2. Amyotrophie des mains



Discussion

Le SA est une maladie rare dans le monde ; son incidence est non connue mais jusqu'à l'heure actuelle une centaine de cas est décrite dans la littérature [2]. Ce syndrome est de transmission autosomique récessive et touche les 2 sexes. Il se définit par sa triade classique: l'alacrymie, l'achalasia et l'insuffisance surrénalienne.

Notre patiente est issue d'un mariage non consanguin, sans cas similaire dans la famille. Selon les données de la littérature, les cas publiés au Maghreb se résument à des séries de cas sans manifestations neurologiques spécifiques [4]. Une étude Tunisienne a publié les observations de deux filles issues de deux familles ayant plusieurs enfants atteints de SA et un arbre généalogique compatible avec une transmission autosomique récessive [3].

L'alacrymie congénitale était le premier signe clinique présenté par notre patiente, constaté par les parents. Ce mode de début est similaire à la plupart des études [5]. Ce signe constitue rarement le premier motif de consultation car il est longtemps asymptomatique. Cette atteinte concerne essentiellement la sécrétion lacrymale de base et la sécrétion réflexe.

L'insuffisance surrénalienne, deuxième signe de la maladie, est apparue chez notre patiente à l'âge de 13 ans suite à une amygdalite. Elle a aussi présenté des douleurs abdominales, des hypotensions artérielles et des hypoglycémies. Ces signes étaient associés à une perte de poids et une hyperpigmentation cutanée. L'atteinte surrénalienne au cours de ce syndrome prédomine sur le composant glucocorticoïde par résistance à l'ACTH, c'est le cas de notre patiente. Les mêmes résultats sont retrouvés dans l'étude Tunisienne, le premier cas est similaire au notre et le deuxième présente une hypokaliémie et une activité rénine plasmatique pathologique [3]. Certains patients ne présentent l'insuffisance surrénalienne que tardivement au cours de l'évolution du SA [6].

L'achalasia est le troisième signe important du syndrome triple « A ». Elle est mise en évidence par la manométrie œsophagienne [7]. Dans notre cas, elle a été diagnostiquée à l'âge de 17 ans à l'occasion de signes d'appels digestifs tels que la dysphagie, les vomissements. L'âge d'apparition de ce signe varie entre 6 mois et 16 ans [7], révélé par les mêmes symptômes observés chez notre patiente. Dans l'étude Tunisienne, l'achalasia est apparue à un âge plus jeune 4 et 5 ans respectivement suite à des fausses routes et des troubles de la déglutition [3]. Le TOGD était normal chez notre patiente alors que dans la littérature, il permet le diagnostic positif dans la plupart des cas.

Des signes neurologiques peuvent s'associer au SA dans 30% des cas. Ils ont été décrits pour la première fois en 1987 [8].

En 1995, d'autres signes neurologiques de type dysauto-

nomiques ont été décrits proposant le terme de syndrome des 4A [9]. L'atteinte du système nerveux autonome est retrouvée dans un tiers des cas à type d'impuissance sexuelle, d'hypotension orthostatique et d'atteinte cardio-vasculaire pouvant mettre en jeu le pronostic vital par arythmie cardiaque,.

Les signes qui témoignent de l'atteinte du système nerveux central sont la présence d'un syndrome cérébelleux, d'une paraplégie spastique, de crises d'épilepsie, d'un syndrome extra-pyramidal et d'un syndrome démentiel [9].

L'atteinte du système nerveux périphérique se caractérise par une neuropathie motrice et axonale, avec une atteinte sélective du nerf ulnaire aux membres supérieurs. L'atteinte de la corne antérieure est très rare et très peu de cas ont été décrits dans la littérature [9].

L'atteinte neurologique chez notre patiente a débuté à l'âge de 17 ans. Elle s'est manifestée par une atteinte bulbaire, une amyotrophie de la langue et des éminences thénar et hypothénar au niveau des deux mains ainsi qu'un syndrome tétra-pyramidal. L'ENMG a confirmé l'atteinte de la corne antérieure. Dans l'étude Tunisienne, les deux patientes ont présenté l'atteinte neurologique respectivement à l'âge de 12 et 13 ans. Le tableau clinique était similaire à celui de notre patiente [3]. L'examen neurologique a retrouvé une amyotrophie des éminences thénars, hypothénars et des interosseux, ainsi qu'un syndrome tétraparalytique dans le premier cas. Des troubles de la déglutition, une amyotrophie des éminences thénars, hypothénars et des interosseux ont été notés chez le deuxième cas. L'ENMG a mis en évidence l'atteinte de la corne antérieure chez les deux patientes.

Une étude publiée en 2018 [6] a rapporté des cas de syndrome triple « A » avec une atteinte neurologique sévère, y compris une tétraparésie spastique, une amyotrophie bulbo-spinale et une neuropathie périphérique motrice. Les auteurs ont conclu que dans ces cas, l'importance de l'amyotrophie fait partie du spectre neurologique phénotypique du syndrome et ont même suggéré de rajouter l'amyotrophie à l'éponyme.

En l'an 2000, une équipe a démontré une relation entre une anomalie génétique du gène «AAAS» localisé sur le chromosome 12 en 12q13 et le syndrome du triple A. Ce gène code pour une nucléoprotéine à localisation cytoplasmique appelée ALADIN (Alacrimia- Achalasia- AdrenalinInsufficiency- Neurologic disorder) [10] dont le mécanisme physiopathologique est encore non élucidé. D'autres auteurs suggèrent qu'elle est impliquée dans le transport nucléo-cytoplasmique d'une protéine spécifique qui joue un rôle important dans le développement et l'entretien à la fois de la glande lacrymale, du cortex surrénalien, du sphincter œsophagien et des neurones. S'agissant d'une maladie génétique à transmission récessive, une étude génétique chez la fratrie est souhaitable même s'ils sont cliniquement sains.

Conclusion

Les troubles neurologiques sont fréquents au cours du syndrome triple « A », mais l'association à une sclérose latérale amyotrophique « like » est rare. Un suivi neurologique minutieux est nécessaire, afin de déceler ces manifestations évolutives souvent sous diagnostiquées. Bien qu'il n'y ait pas de traitement pour cette maladie, un traitement symptomatique s'avère nécessaire associé à une prise en charge psychologique.

Conflits d'intérêt

Les auteurs déclarent n'avoir aucun conflit d'intérêt.

Références bibliographiques

- [1].Allgrove J, Clayden GS, Grant DB, Macaulay JC. Familial gluco-corticoid deficiency with achalasia of the cardia and deficient tear production. *Lancet*1978;1:1284-6. ouis DN, Ohgaki H, Wiestler OD, Cavenee WK, Burger PC, Jouvett A, et al. The 2007 WHO Classification of Tumours of the Central Nervous System. *Acta Neuropathol (Berl)*. 6 juill 2007;114(2):97-109.
- [2].Katsuya N, Kunihiro Y, Tsuneaki Y, Minori K, Yasuhiro S, Yoichi T, et al. Adult or late-onset triple A syndrome. Case report and literature review. *JNS* 2010;297:85–8.
- [3].N. MokniN, YounesS,ChebelS, Marzouk K,A. Huebner A, Ayadi A, Sfar M.T. Sclérose latérale amyotrophique et syndrome d'Allgrove chez deux familles. *JCC Open* 2013; 1, 49- 53.
- [4].Kallabi F, Belghuith N, Aloulou H, Kammoun T, Ghorbel S, Hajji M, et al.Clinical and Genetic Characterization of 26 Tunisian Patients with Allgrove Syndrome.*Arch Med Res*. 2016 Feb;47(2):105-10
- [5].Khodadad A, Najafi-Sani M , Famouri F, Modaresi V. Triple- A Syndrome (Allgrove Syndrome) in Iranian. *Govareh* 2010;15:77-80.
- [6].De Freitas MRG, Orsini M, Araújo APQC, João Abraão L Jr,Barbosa GM. Allgrove syndrome and motorneuron disease. *Neurology International* 2018; volume 10:7436
- [7].Johnston PW, Johnston BT, Collins JSA, Collins JS, Love AH. Audit of the role of oesophageal manometry in clinical practice *Gut*1993;34:1158-61.
- [8].ValletAE, VerschuereA, PetiotP, VandenbergheN, Nicolino M, Roman S, et al. Neurological features in adultTriple-A (All-grove) syndrome. *J Neurol*2012;259:39-46.
- [9].Gazarian M, Cowell CT, Bonney M. The "4A" syndrome: adrenocortical insufficiency associated with achalasia, alacrima, autonomic and other neurological abnormalities. *Eur J Pediatr* 1995;154:18-23.
- [10].Janet MC, Michael JM. The nuclear pore complex protein ALADIN is mislocalized in triple A syndrome. *PANS* 2003;100:5823-7.