



ARTICLE ORIGINAL / RESEARCH ARTICLE

Apport de l'IRM multimodale dans la prise en charge des tumeurs encéphaliques chez l'adulte à Abidjan

Contribution of multimodal MRI in the management of brain tumors in adults in Abidjan.

BATCHAM Ahouougabé Wilson Blake^{1*}, KABAS Raïssa-Michelle², KONAN Anhum Nicaïse¹, DIABATÉ Aboubakar Sidiki²

1-Service de Radiologie, Centre Hospitalier Universitaire de Yopougon (Abidjan, Côte d'Ivoire)

2- Service de Radiologie, Centre Hospitalier Universitaire de Treichville (Abidjan, Côte d'Ivoire)

Mots-clés :

IRM multimodale, tumeurs encéphaliques, adultes.

Keywords:

multimodal MRI, brain tumors, adults.

*Auteur

correspondant

BATCHAM Ahouougabé Wilson Blake, ancien interne des hôpitaux en imagerie médicale à l'UFR des sciences Médicales d'Abidjan. Email : wilsonbatcham@yahoo.fr
Tel : +225 0709076236

Reçu 19/11/2023

Accepté: 25/01/2024

RÉSUMÉ

Dans le monde, le nombre de nouveaux cas de tumeurs encéphaliques était de 14 millions en 2014 avec environ 8 millions de personnes décédées.

Objectif : déterminer l'efficacité diagnostique de l'IRM multimodale dans la prise en charge des tumeurs encéphaliques dans notre contexte.

Matériels et Méthodes : Etude rétrospective à visée descriptive, multicentrique sur une période de 2 ans allant de février 2017 à mars 2019, dans 2 services de radiologie et 2 services de Neurochirurgie, à Abidjan. Nous nous sommes intéressés à tous les patients ayant réalisé une IRM multimodale pour suspicion d'un processus tumoral encéphalique, et qui ont eu une exérèse chirurgicale suivie d'un examen anatomopathologique de la pièce opératoire. Les examens d'IRM multimodale encéphaliques ont été réalisés selon un protocole standard sur des appareils de 1,5 Tesla, et lus par des radiologues séniors. Nous avons confronté les résultats anatomopathologiques aux diagnostics posés à l'imagerie IRM multimodale.

Résultats : Ont été retenus 18 dossiers. On notait une prédominance masculine avec un sex-ratio de 1,57. L'âge moyen était de 42,8 ans avec des extrêmes de 20ans et 61ans et un écart type de 10,75. La corrélation diagnostique entre l'examen anatomopathologique et l'IRM a été de 6 sur 7 cas, 4 sur 5 cas, 2 sur 2 cas, 2 sur 2 cas et 1 sur 1 cas respectivement pour le méningiome, le gliome, les métastases, l'adénome hypophysaire, le lymphome cérébral primitif.

Conclusion : Les tumeurs encéphaliques dans notre étude, étaient variées et concernaient la population jeune. Les motifs d'erreur diagnostique étaient essentiellement en rapport avec la variété de présentations des tumeurs à l'IRM et l'expérience récente de nos radiologues sur l'utilisation efficace des séquences avancées.

ABSTRACT

Worldwide, the number of new cases of brain tumors was 14 million in 2014 with approximately 8 million people dying.

Objective: determine the diagnostic effectiveness of multimodal MRI in the management of brain tumors in our context.

Methods: Retrospective study with a descriptive aim, multicenter over a period of 2 years from February 2017 to March 2019, in 2 radiology departments and 2 neurosurgery departments, in Abidjan. We were interested in all patients who had a multimodal MRI for suspicion of a brain tumor process, and who had a surgical excision followed by a pathological examination of the surgical specimen. The multimodal brain MRI examinations were carried out according to a



standard protocol on 1.5 Tesla devices, and read by senior radiologists. We compared the pathological results with the diagnoses made on multimodal MRI imaging.

Results: 18 files were retained. There was a male predominance with a sex ratio of 1.57. The average age was 42.8 years with extremes of 20 and 61 years and a standard deviation of 10.75. The diagnostic correlation between the pathological examination and MRI was 6 out of 7 cases, 4 out of 5 cases, 2 out of 2 cases, 2 out of 2 cases and 1 out of 1 case respectively for meningioma, glioma, metastases, pituitary adenoma, primary cerebral lymphoma.

Conclusion: The brain tumors in our study were varied and concerned the young population. The reasons for diagnostic error were mainly related to the variety of tumor presentations on MRI and the recent experience of our radiologists on the effective use of advanced sequences.

1. Introduction

Les tumeurs encéphaliques sont des processus expansifs intracrâniens malins ou bénin, primitifs ou secondaire, développés aux dépens de l'encéphale, et/ou de ses enveloppes. Elles constituent un problème majeur de santé publique avec 14 millions de nouveaux cas dans le monde en 2014 et environ de 8 millions de décès par an. (1). Leur prise en charge est pluridisciplinaire. La neuroradiologie dispose de plusieurs outils notamment la tomodensitométrie ou encore l'IRM conventionnelle pour répondre aux besoins des neurochirurgiens et neuro-oncologues. Mais ces techniques ne permettent pas toujours de répondre aux questions fondamentales sur la nature tumorale des lésions et de leurs types histologiques (2) (3) (4). Pour répondre à cette problématique, de nouvelles séquences dites multimodales (diffusion, perfusion et spectroscopie) ont été créées. Elles améliorent la sensibilité et la spécificité de l'IRM (5) (6). Nous avons effectué ce travail sur la corrélation des diagnostics à l'IRM multimodale et les résultats des examens anatomopathologiques dans le but de déterminer l'efficacité diagnostique de cette technique d'exploration dans la prise en charge des tumeurs encéphaliques adulte dans notre contexte.

2. Matériels et Méthodes

Nous avons réalisé une étude rétrospective, multicentrique sur une durée de 04 ans, allant de février 2017 à mars 2021. Elle s'est déroulée dans 2 services de radiologie et 2 services de Neurochirurgie en Abidjan.

Les patients retenus pour l'étude étaient ceux qui avaient un âge supérieur ou égal à 18 ans, qui avaient eu une IRM multimodale pour suspicion d'un processus tumoral encéphalique, puis une

exérèse chirurgicale de la tumeur avec examen anatomopathologique de la pièce opératoire.

Tous les patients ne remplissant pas ces conditions ont été exclu de l'étude.

Les paramètres étudiés étaient les données sociodémographiques et cliniques, la description des lésions à l'IRM et les diagnostics anatomopathologiques retenus. Les examens d'IRM ont été réalisés à l'aide de 2 appareils à haut champs de 1,5 Tesla de marques PHILIPS MULTIVA R 5.3 1.5, et SIGNA GENERAL ELECTRIC.

Le protocole utilisé comportait un topogramme multi planaire, des séquences de base en écho de spin pondérée en T1 axial, T2 axial ou coronal, T2 Flair axial, T2 écho de gradient axial, 3D T1 sans et avec injection de gadolinium, la séquence ARM TOF pour l'étude du cercle artériel de la base du crâne, les séquences de diffusion, de perfusion et de spectroscopie ont été également réalisées. En ce qui concerne les séquences avancées, pour la diffusion, nous avons apprécié le signal T2 en pondération B1000 dans tous les cas et également la cartographie ADC. Sur les séquences de perfusion, nous avons apprécié le volume sanguin cérébral relatif (rVSC). Nous l'avons interprété « abaissé » quand sa valeur était inférieure à 1,5 et élevé quand sa valeur était supérieure à 2. La spectroscopie a été réalisée en multivoxel, avec des TE court le plus souvent (permettant ainsi d'étudier le maximum de métabolites). Nous avons étudié le spectre des métabolites (Cr, NAA, Cho, lipide), et les rapports Cho/NAA, Cho/Cr et NAA/Cr. Les examens ont été lus par des radiologues séniors cumulant en moyenne 3 ans d'expérience dans la lecture d'IRM multimodale. Les tumeurs étaient faites par une seule et même équipe de neurochirurgiens pour les 2 services de neurochirurgie. Une seule équipe d'anatomopathologistes collectait les pièces opératoires et réalisait les examens anatomopathologiques. Nous avons réalisé une

analyse descriptive des données, avec les logiciels excel et Epi info.

3. Résultats

Nous avons retenu 18 dossiers de patients. Nous avons un sex ratio de 1,57, avec un âge moyen de

42,8 ans, un écart type de 10,75, et des extrêmes allant de 20 ans à 61 ans.

Le syndrome clinique majeur était le syndrome d'hypertension intra crânienne de 10 cas.

La description complète des lésions sur les différentes séquences était mentionnée dans le compte rendu dans 55% des cas.

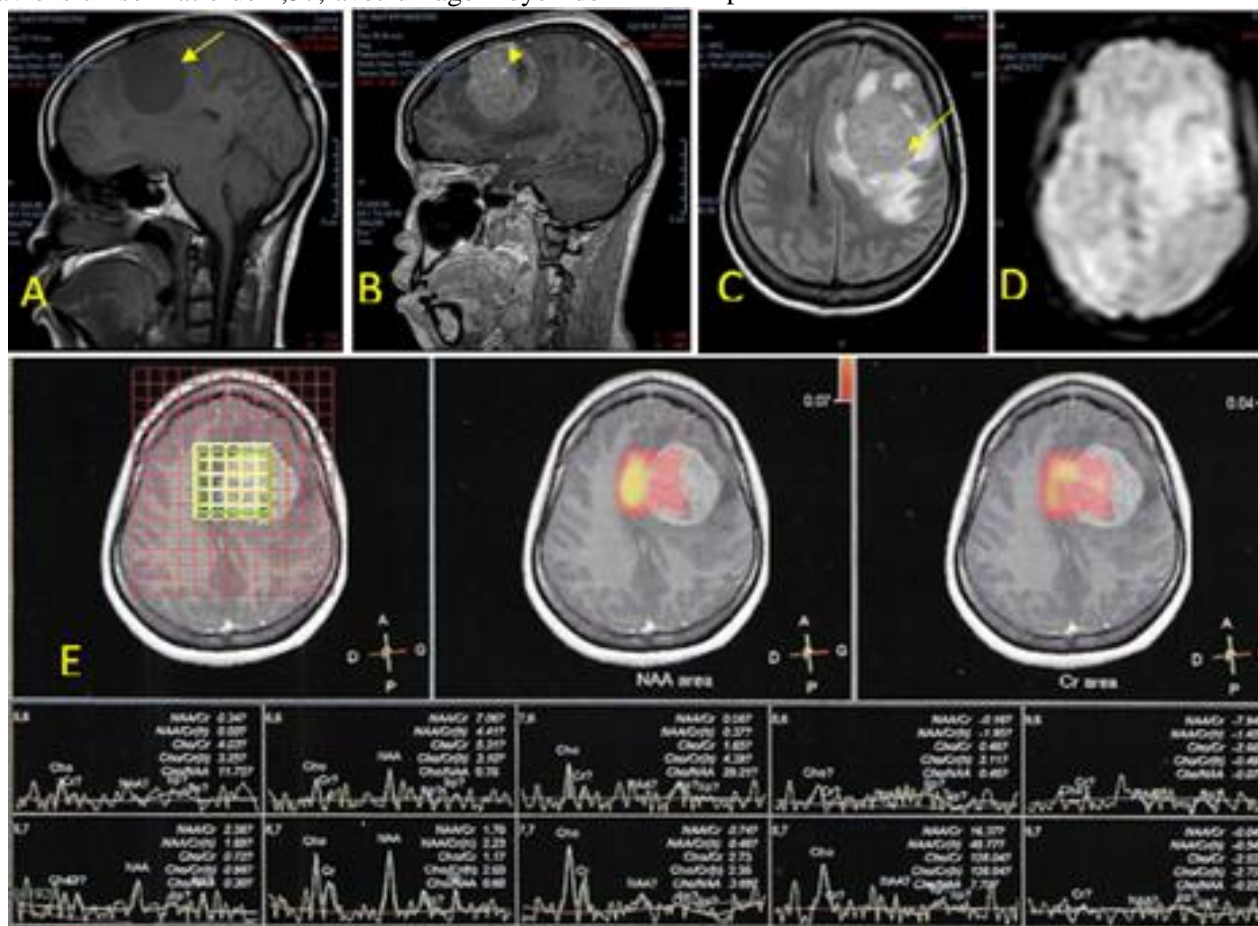


Figure 1 : Méningiome chez une patiente de 38ans 2. L'IRM montre une lésion extra axiale. (A) T1 : hypo signal avec réaction osseuse d'insertion (flèche bleue). (B) T1 Gado : rehaussement hétérogène avec une prise de contraste méningée en « queue de comète » (tête de flèche). (C) Flair : hypo signal avec plage hyper signal périphérique (œdème : flèche rouge). (D) Diffusion : hyper signal Diffusion. (E) La spectroscopie met en évidence un pic de Choline élevé avec un rapport Choline / N Acétyl Aspartate élevée.

Une hypothèse diagnostique précise à l'IRM avait été posée dans 17 cas et dans 1 cas l'IRM n'avait pas conclu à une hypothèse précise. L'examen anatomopathologique avait posé un diagnostic précis dans 17 cas et dans 1 cas l'examen anatomopathologique était non contributif. La tumeur primitive la plus fréquente était le méningiome (*figure 1*) dans 7 cas, ensuite la tumeur gliale (*figure 2*) dans 5 cas, l'adénome hypophysaire dans 2cas, les métastases dans 2 cas et lymphome primitif dans 1 cas.

La corrélation diagnostique entre l'examen anatomopathologique et l'IRM a été de 6 sur 7 cas, 4 sur 5 cas, 2 sur 2 cas, 2 sur 2 cas et 1 sur 1 cas respectivement pour le méningiome, le gliome, les métastases, l'adénome hypophysaire, le lymphome cérébral primitif (**tableau I**).

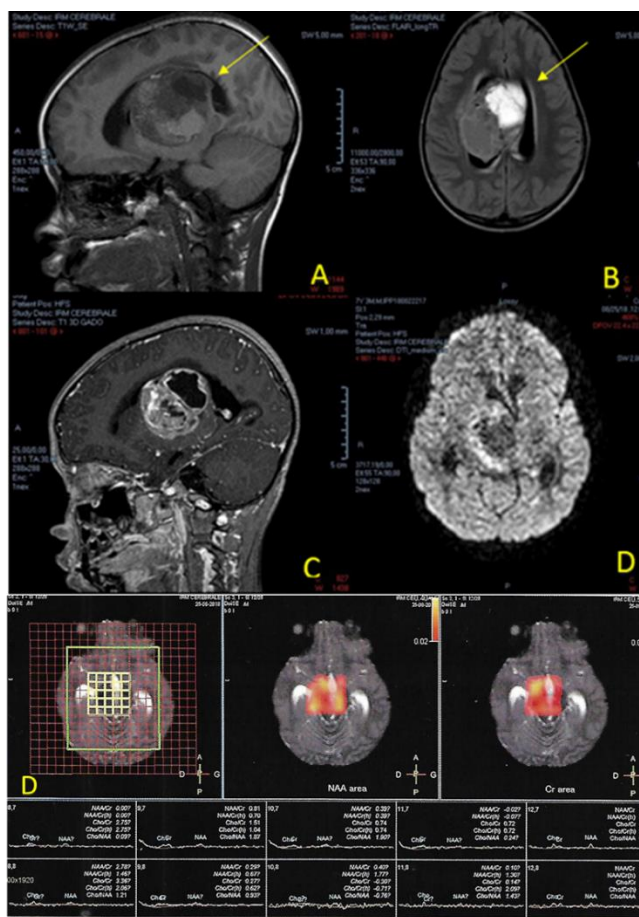


Figure 2 : Glioblastome chez un patient de 52ans. L'IRM montre une lésion intra axiale à double composante, kystique et tissulaire. (A) T1 : hétérogène, hypo signal au sein d'une portion en iso signal. (B) Flair : un signal hétérogène. (C) T1 Gado : rehaussement hétérogène de la portion tissulaire. (D) Écho de gradient : saignement intra lésionnel. (E) La spectroscopie met en évidence un pic de Choline qui est bas avec un rapport Choline / N Acétyle Aspartate bas.

Tableau I de corrélation entre diagnostic anatomopathologique et IRM multimodale

Diagnostic	Anatomo-pathologique	IRM
Méningiome	7	6/7
Gliome haut grade	5	4/5
Adénome Hypophysaire	2	2/2
Métastase	2	2/2
Lymphome Primitif	1	1/1
Lésion non spécifique	1	0/1
Total	18	

4. Discussion

Nous avons mené cette étude afin montrer l'efficacité diagnostique de l'IRM multimodale dans les cas de tumeurs encéphaliques dans notre contexte.

Concernant les caractéristiques sociodémographiques, nous avons observé un âge moyen de 42,8ans. Les résultats de Ghidouche en Algérie (1) et Ghannane au Maroc (7) concordaient aux nôtres, avec un âge moyen respectivement de 39 ans et 42ans.

Même si les causes des tumeurs cérébrales restent mal élucidées, Ce constat de survenue de tumeurs cérébrales chez une population de plus en plus jeune, remet à jour les questions que l'on se pose sur les étiologies de ces tumeurs cérébrales. L'influence de certains facteurs, de plus en plus présents dans les habitudes des populations dans notre contexte, pourraient être raisonnablement évoquée. Il s'agit de certaines substances chimiques, comme les pesticides, des conséquences de l'exposition à des champs électromagnétiques, comme les téléphones portables, les lignes à haute tension ou certains appareils électroménagers, des pathologies infectieuses à tropisme neurologique telles que l'infection à VIH/SIDA et de facteurs génétiques (8, 9, 10). Quant à la prédominance masculine dans notre étude, elle avait déjà été rapportée par Ghannane au Maroc (7) et Rakotondraibe à Madagascar (11), qui retrouvait respectivement une prédominance masculine avec un sex-ratio à 1,42 et 1,27. Pour ce qui est des signes cliniques dominés par l'hypertension intracrânienne, Rakotondraibe (11) avait retrouvé également une prédominance des signes d'hypertension intracrânienne avec au premier plan les céphalées, puis le vomissement et ensuite les troubles visuels.

La description complète des lésions sur les différentes séquences était mentionnée dans le compte rendu dans 55% des cas. Des radiologues ne les avaient pas décrits dans le compte rendu tout comme le constatait Barrau à Paris (12), qui retrouvait dans son étude, l'absence de description des éléments pertinents négatifs dans plus de la moitié des cas. Une modification du processus de rédaction du compte-rendu radiologique aurait amélioré, selon lui, la qualité du travail des radiologues.

Nous avons constaté que L'IRM multimodale a constitué un excellent moyen diagnostique des

tumeurs cérébrales et a été capable de répondre aux questions fondamentales sur la nature tumorale des lésions et sur leurs types histologiques.

Nous avons retrouvé une prédominance des méningiomes, suivie de la tumeur gliale, l'adénome hypophysaire, les métastases et le lymphome primitif. Dans la littérature Rokotondraibe (11) avait retrouvé dans son étude aussi une prédominance des méningiomes à 38%. En effet, malgré la variété des types histologiques tumoraux rencontrés et la diversité de présentation à l'imagerie, la corrélation diagnostique entre l'examen anatomopathologique et l'IRM a été de 6 sur 7 cas, 4 sur 5 cas, 2 sur 2 cas, 2 sur 2 cas et 1 sur 1 cas respectivement pour le méningiome, le gliome, les métastases, l'adénome hypophysaire, le lymphome cérébral primitif. Les particularités sociodémographiques des patients, la variété de présentations des tumeurs et la qualité des comptes rendus, seraient les raisons pouvant expliquer la plupart des échecs de diagnostic.

Concernant, la variété de présentation à l'IRM des tumeurs cérébrales, en particulier des gliomes, de nombreux auteurs ont démontré que son aspect en imagerie était différent en fonction de son grade (8, 9, 10).

5. Conclusion

Les tumeurs encéphaliques dans notre étude, étaient variées et concernaient la population jeune. Les motifs d'erreur diagnostique étaient essentiellement en rapport avec la variété de présentations des tumeurs à l'IRM et l'expérience récente de nos radiologues sur l'utilisation efficace des séquences avancées.

Une meilleure formation des radiologues sur l'utilisation adéquate des différentes séquences devrait améliorer leur performance diagnostique.

Conflit d'intérêt

Les auteurs déclarent n'avoir aucun conflit d'intérêt.

6. Références

- Ghidouche A, Ait Ali D, Kheireddine L, Takbou I, Khechfoud H, et al. Étude épidémiologique des tumeurs cérébrales : cas du CHU de Bejaia. *Journal de Neurochirurgie* 2014; 60:350.
- Housni A, Boujraf S, Maaroufi M, Benzagmout M, Ezzaher K et al. Le diagnostic et le suivi thérapeutique des tumeurs cérébrales intra-parenchymateuses par l'imagerie par résonance magnétique multimodale. *Médecine Nucléaire* 2014;38:469-77.
- Menoux I, Armspach J-P, Noël G, Antoni D. Techniques d'imagerie utilisées dans le diagnostic différentiel entre radionécrose cérébrale et rechute tumorale après irradiation en conditions stéréotaxiques de métastases cérébrales : revue de la littérature. *Journal de Cancer/Radiothérapie* 2016;20:837-45.
- Menoux I, Noël G, Namer I, Antoni D. TEP/tomodensitométrie et imagerie spectroscopique par résonance magnétique tridimensionnelle pour le diagnostic différentiel entre radionécrose cérébrale et rechute tumorale après irradiation en conditions stéréotaxiques de métastases cérébrales : place dans l'arbre décisionnel. *Cancer/Radiothérapie* 2017;21:389-97.
- Guillemin R, Menuel C, Vallée JN. Imagerie multimodale par résonance magnétique des tumeurs cérébrales. *Rev Neurol (Paris)*. 2011;167(10):704-14.
- Brandão LA, Castillo M. Adult Brain Tumors. *Magnetic Resonance Imaging Clinics of North America* 2016;24: 781-809.
- Ghannane H, Benali SA, Aniba K, Loqa C, Haddi M, et al. La prise en charge neurochirurgicale des tumeurs cérébrales: expérience de 6 années d'activité du service de Neurochirurgie du CHU de Mohammed-VI de Marrakech: à propos de 396 cas. *Journal de Neurochirurgie* 2007;53: 448.
- De Angelis L M, Peterson K. Adverse Long-term effects of brain radiotherapy in adult low-grade gliomas. *Neurology* 2001;57: 2151-60.
- Engelhard HH, Stelea A, Mundt A. Oligodendroglioma and anaplastic oligodendroglioma: clinical features, treatment and prognosis. *Surg Neurol* 2003;60: 443-456.
- Reifenberger G, Kros JM, Burger PC, Louis DN, Collins VP. Tumors of the Nervous System. *Pathology and Genetics*. IARC Press 2000;56-61.
- Rokotondraibe WF, Refeno V. et al. Les tumeurs cerebrales operées au service de neurochirurgie de l'hospital universitaire Joseph Ravaohangy Andrianavalonar : Revue Malgache de cancerologie 2018 ;3 :48-59
- Barrau V, Rufat P, Charrada L, Menu Y. Procédure d'audit des comptes-rendus radiologiques d'un service hospitalier. *Journal de radiologie* 2008 ;83 :717-721