



FAIT CLINIQUE / CASE REPORT

Migration d'un implant contraceptif dans l'artère pulmonaire segmentaire basale antérieure droite : aspect radiographique et scanographique.

Migration of a contraceptive implant in the right anterior basal segmental pulmonary artery: radiographic and CT appearance

KONÉ Youssouf¹, KONÉ Abdoulaye^{2,3*}, CAMARA Mody A⁴, TRAORÉ Moussa⁵, DIARRA Ouncoumba⁶, SIDIBE siaka^{2,3}

1. Service de radiologie de l'hôpital Jacques Boutard, Saint-Yrieix-la-Perche, France
2. Faculté de médecine et d'odontologie, Bamako, Mali
3. Service de radiologie. Poly-Clinique Pasteur de Bamako (Mali).
4. Service d'Imagerie Médicale de l'Hôpital du Mali, Bamako, Mali 4
5. Service d'imagerie médicale. Centre Hospitalier Universitaire Gabriel Touré (Mali)
6. Service de radiologie du CSREF Commune III, Bamako, Mali

Mots-clés :

Contraception, implant, artère pulmonaire, Migration.

Keywords :

Contraception, implant, pulmonary artery, Migration.

Auteur*correspondant**

: Docteur KONE Abdoulaye, Faculté de médecine et d'odontostomatologie de Bamako/USTTB Service de radiologie du CHU du Point « G », Bamako-Mali.
Contact : (00223) 75249868
Courriel : achok83@yahoo.fr

Reçu le : 12/01/2023

Accepté le : 23/9/2023

RÉSUMÉ

La migration vasculaire pulmonaire est une complication rare des implants contraceptifs. Le but de cette étude est de rapporter l'intérêt spécifique de l'imagerie dans la détection de l'implant contraceptif migré à propos d'un cas.

Les auteurs rapportent un cas asymptomatique diagnostiqué à l'imagerie à la suite d'une demande de retrait de l'implant contraceptif de Nexplanon® par la patiente.

L'échographie et le scanner sans injection du bras gauche n'ont pas permis de mettre en évidence l'implant contraceptif radio-opaque (Nexplanon®) au site d'insertion. La radiographie pulmonaire réalisée à cet effet montrait un corps étranger linéaire radio-opaque au niveau du lobe inférieur droit. Le scanner thoracique non injecté a permis de confirmer la localisation de l'implant contraceptif dans l'artère pulmonaire segmentaire basale antérieure droite mesurant environ 4 cm de grand axe. Le reste de l'examen scanographique était normal.

Une extraction de l'implant de Nexplanon® par radiologie interventionnelle a été décidée et acceptée par la patiente. Après échec de la tentative d'extraction de l'implant et après discussion avec la patiente, nous avons décidé de le laisser en place.

ABSTRACT

Pulmonary vascular migration is a rare complication of contraceptive implants.

The purpose of this study is to report the specific interest of imaging in the detection of the migrated contraceptive implant in a case.

The authors report an asymptomatic case diagnosed on imaging following a request for removal of the Nexplanon® contraceptive implant by the patient.

Ultrasound and CT scan without injection of the left arm did not reveal the radiopaque contraceptive implant (Nexplanon®) at the insertion site. The chest X-ray performed for this purpose showed a linear radiopaque foreign body in the right lower lobe. The non-injected chest

CT scan confirmed the location of the contraceptive implant in the right anterior basal segmental pulmonary artery measuring about 4 cm long axis. The rest of the CT scan was normal. An extraction of the Nexplanon® implant by interventional radiology was decided and accepted by the patient. After the failure of the attempt to extract the implant and after discussion with the patient, we decided to leave it in place.

1. Introduction

Le Nexplanon® est un implant contraceptif à base d'étonogestrel, d'action prolongée, non biodégradable, destiné à être inséré en sous cutanée au niveau du bras [1]. Le Nexplanon® contient du sulfate de baryum en plus de l'étonogestrel facilitant sa détection en radiographie standard et au scanner [2, 3].

En 2016, les premiers signalements de pharmacovigilance sur la migration de cet implant, notamment dans l'artère pulmonaire, ont conduit à la mise en place de plusieurs mesures de réduction de ce risque au plan national et européen [1]. Une lettre d'information a été envoyée aux professionnels de santé pour les informer du risque et leur rappeler l'obligation de se former à la pose et au retrait de ce type d'implant, en privilégiant la formation en présentiel qui permet de s'exercer en pratique [1]. A ce jour en Europe, 30 cas de migration d'implants Nexplanon dans l'artère pulmonaire ont été signalés à l'ANSM depuis mai 2001[5]. En France, de 2012 à 2017 environ 1 200 000 insertions d'implants contraceptifs ont été réalisées avec 12 cas de migrations sur la même période [6]. Plusieurs cas de migration d'implant ont été rapportés à travers le monde [6, 2, 5, 7, 8] avec une incidence de 0,1 cas pour 1000 [9] et 1 cas sur 100 000 [6]. En février 2019, deux enquêtes de pharmacovigilance portant sur le risque de migration dans l'artère pulmonaire et de lésions neuro-vasculaires au site d'insertion ont montré [1] qu'en dépit de ces mesures le nombre de signalements de migration dans l'artère pulmonaire en 2017 était d'environ 3,17 pour 100 000 insertions. La cause exacte de ces migrations n'est pour l'instant pas identifiée [1]. Une des causes pourrait être une insertion trop profonde au moment de la pose, conduisant au positionnement de l'implant directement dans un vaisseau sanguin [1]. Une autre hypothèse serait que la migration survient à distance de la pose, à la suite d'un choc ou à la répétition de certains mouvements. Une particularité anatomique n'est pas non plus à exclure [1]. La migration de l'implant dans l'artère pulmonaire est une complication rare. Par ailleurs des informations issues des professionnels de santé ont fait apparaître que le risque de migration de l'implant restait peu connu des professionnels concernés et des femmes [4].

Nous rapportons un cas de migration asymptomatique de Nexplanon® dans l'artère pulmonaire chez une patiente jeune. Le but de cette étude est de rapporter

l'intérêt spécifique de l'imagerie dans la détection de l'implant contraceptif migré à propos d'un cas.

2. Observation

Patiente de 21 ans, nulligeste, nullipare, sans antécédent particulier, adressée par son médecin généraliste pour recherche d'implant contraceptif Nexplanon® impalpable lors de l'extraction après 3ans d'insertion. En effet, elle est droitrière et l'implant était inséré sans incident au bras gauche il y'a trois ans.

A l'interrogatoire, la patiente ne rapporte pas d'effets secondaires liés à la méthode contraceptive. Elle est asymptomatique en particulier absence de toux, de douleurs thoraciques et de dyspnée.

L'échographie et le scanner sans injection du bras gauche ne mettaient pas en évidence l'implant contraceptif radio-opaque (Nexplanon®) au site d'insertion. La radiographie pulmonaire réalisée à cet effet montrait un corps étranger linéaire radio-opaque au niveau du lobe inférieur droit (**Figure 1**).

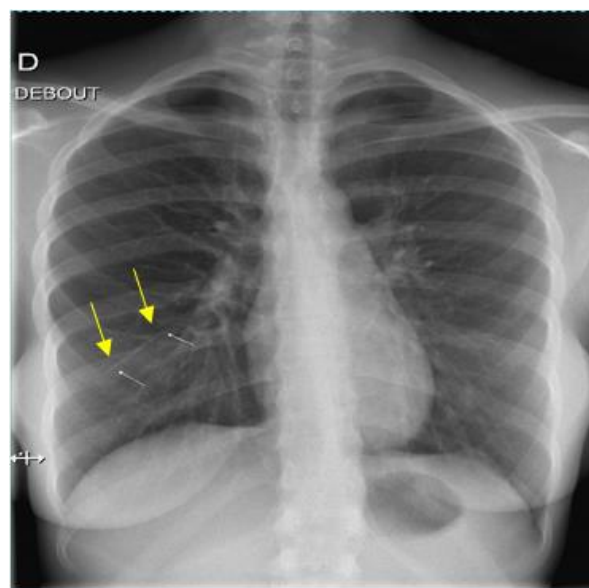


Figure 1 : Radiographie pulmonaire de face : présence d'un corps étranger linéaire, radio-opaque au niveau du lobe inférieur droit (flèches blanches) correspondant à l'implant contraceptif.

Le scanner thoracique non injecté a permis de confirmer la localisation de l'implant contraceptif dans l'artère pulmonaire segmentaire basale antérieure droite

mesurant environ 4 cm de grand axe (**Figures 2 et 3**). Le reste de l'examen scanographique était normal. Une extraction de l'implant de Nexplanon® par radiologie interventionnelle a été décidée et acceptée par

la patiente. Après échec de la tentative d'extraction de l'implant et après discussion avec la patiente, nous avons décidé de le laisser en place.

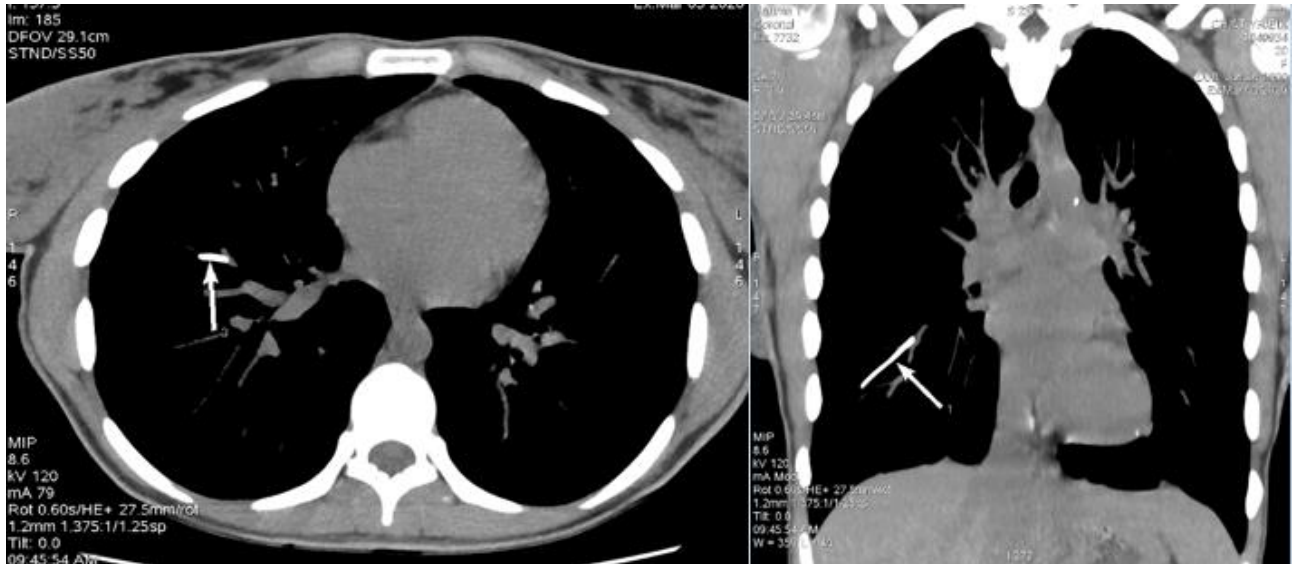


Figure 2 : Scanner thoracique sans injection en fenêtre médiastinale (axial : a ; coronal : b) confirmant la localisation de l'implant contraceptif dans l'artère pulmonaire segmentaire basale antérieure droite (flèche blanche).

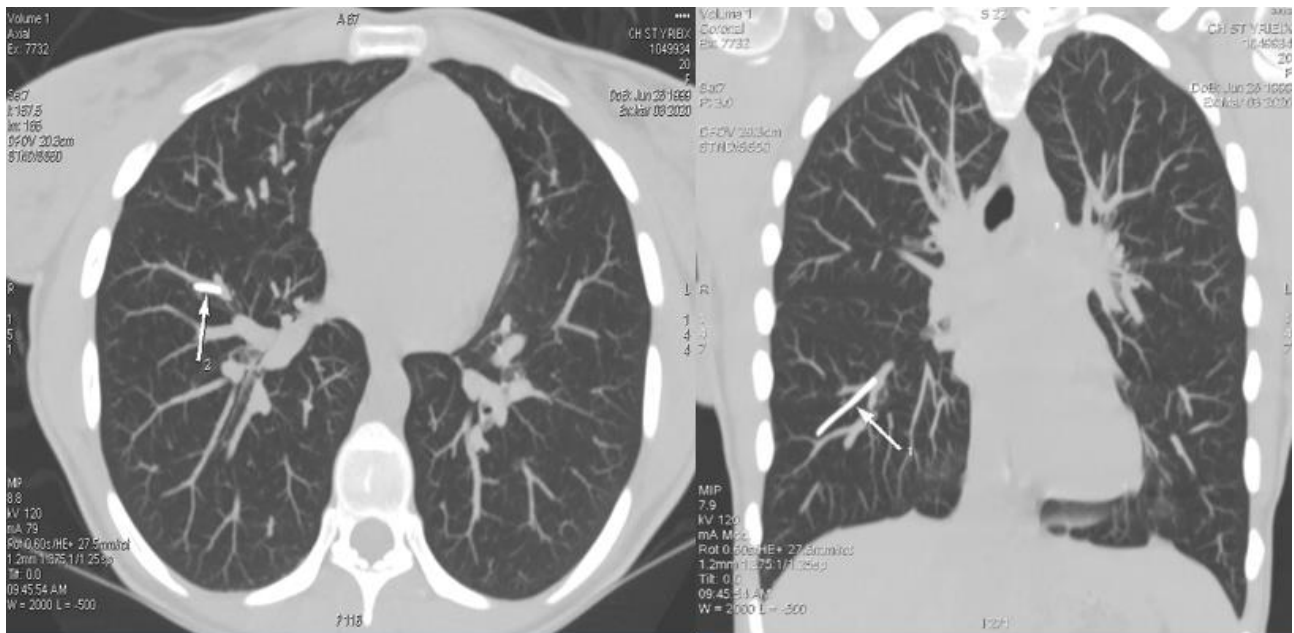


Figure 3 : Scanner thoracique sans injection en fenêtre parenchymateuse MIP (axial : a ; coronal : b) objectivant l'implant contraceptif de Nexplanon® dans l'artère pulmonaire segmentaire basale antérieure droite mesurant environ 4 cm de grand axe (flèche blanche).

3. Discussion

Dans la littérature vingt et un cas de migration artérielle pulmonaire d'implant progestatif ont été rapportés dont 11 cas d'embolie pulmonaire ces dix dernières années [2]. Notre observation est celle d'une jeune patiente de 21 ans, asymptomatique dont l'implant inséré depuis trois ans n'était pas palpé par le médecin. La majorité des migrations d'implant contraceptif était asymptomatique selon l'étude de Sarah Kang et al [10] et détecté lorsque la patiente souhaitait retirer l'implant (n=38) ; comme dans notre observation. Ohannessian A et al. [6] ont également noté le caractère asymptomatique de la migration dans 10 cas (n=12) tout comme dans l'étude de Hindy JR et al. [2]. Par contre, certains auteurs rapportent des cas de migration diagnostiqués chez des patientes se plaignant de dyspnée ou de douleurs thoraciques [10,11] ; de douleurs locales ou de réactions locales [10,12]. D'après les travaux de Cerato A et al. [13] seulement 25% des patientes ayant une migration d'implant contraceptif seraient symptomatiques.

Le site de migration de l'implant contraceptif est variable. Plusieurs sites ont été décrits dans la littérature : artère pulmonaire ou poumon [6, 7,14], paroi thoracique [10], système vasculaire autre que le poumon [10], aisselle ou clavicule ou cou ou épaule [10].

Le rôle de l'imagerie est fondamental dans la prise en charge de la migration d'implant de Nexplanon®. Elle permet d'une part une localisation précise de l'implant mais d'autre part une possibilité thérapeutique grâce à la radiologie interventionnelle. En effet, après une migration d'implant contraceptif dans l'artère pulmonaire, il peut y avoir de graves complications cardio-pulmonaires telles qu'une infection, une migration supplémentaire et une thrombose. Il est crucial de déterminer l'emplacement exact de l'implant afin de permettre une récupération par des interventions endovasculaires avec un taux de réussite élevé et une faible morbidité [2].

L'échographie du bras et de la région axillaire gauche était normale dans notre cas. Elle est une méthode fiable de première ligne pour localiser l'implant contraceptif (Implanon®) non palpable selon les travaux de Piessens SG. Et al. [8]. Une migration plus éloignée notamment pulmonaire était suspectée d'où la réalisation de la radiographie chez notre patiente. A la radiographie pulmonaire de face on mettait en évidence un corps étranger linéaire, radio-opaque au niveau du lobe inférieur droit correspondant à l'implant. Le Nexplanon® à la différence de l'Implanon® est radio-opaque car contenant du sulfate de baryum [2, 3].

Le scanner thoracique localisait l'implant de Nexplanon® dans la branche segmentaire basale antérieure droite de l'artère pulmonaire. Il mesurait 4 cm de longueur crânio-caudale.

Le facteur de migration secondaire de l'implant contraceptif (Nexplanon®) serait dû à une insertion dans le système veineux ou dans le tissu sous cutané profond [11,15]. Ainsi de la veine basilique, le Nexplanon® va progressivement migrer vers les cavités cardiaques puis l'artère pulmonaire [11,15]. Selon Patel A et al. [14], la migration semble nécessiter un délai de sept à dix mois. L'insertion d'implants contraceptifs sous-cutanés est complexe raison pour laquelle il est fortement recommandé que Nexplanon® soit inséré et retiré uniquement par des professionnels de santé préalablement formés [16]. Afin de réduire le risque de lésion neurovasculaire, la patiente doit être sensibilisée lors de la pose à vérifier elle-même la présence de l'implant en palpant délicatement et occasionnellement une à deux fois par mois [16].

Du point de vue thérapeutique, après concertation pluridisciplinaire une extraction de l'implant par radiologie interventionnelle a été décidée et acceptée par la patiente. Après échec de la tentative d'extraction radioguidée de l'implant de Nexplanon® et compte tenu du caractère asymptomatique de la migration nous avons décidé de le laisser en place. L'échec de l'extraction de l'implant par radiologie interventionnelle est rapporté par certains auteurs [5, 17] ; tout comme l'abstention thérapeutique [12,2]. Le retrait d'un implant d'une branche segmentaire d'une artère pulmonaire est techniquement difficile et non sans risque. L'ablation infructueuse comme dans notre cas semble être liée à l'endothélialisation de l'implant dans la paroi artérielle pulmonaire [5]. Dans une série française [2], la radiologie interventionnelle a permis d'extraire cinq implants artériels pulmonaires (n=12). Les procédures endovasculaires sont considérées comme le meilleur moyen d'extraction avec un taux de réussite élevé et une faible morbidité [12]. Carlos-Alves M et al. [15] rapporte un cas de migration d'Implanon® extrait par chirurgie thoroscopique assistée par vidéo avec des suites opératoires simples. L'approche thérapeutique multidisciplinaire des patientes présentant une migration pulmonaire d'implant contraceptif est impérative car le retrait de l'implant n'est pas toujours possible [17].

4. Conclusion

La migration de l'implant contraceptif (Nexplanon®) vers le système vasculaire pulmonaire est une complication rare et potentiellement grave. La formation des professionnels de santé sur la technique d'insertion et l'éducation des patientes dans la surveillance de ces implants permettra de réduire significativement cette complication.

Conflit d'intérêt

Les auteurs déclarent n'avoir aucun conflit d'intérêt.

5. Références

- Réunion du Comité technique de Pharmacovigilance du 26/02/2019, <https://ansm.sante.fr/S-informer/Actualité/Implant-contraceptif>.
- Hindy J-R et al. Nexplanon migration into a subsegmental branch of the pulmonary artery A case report and review of the literature. *Medicine* 2020 ; 99 :2.
- Barlow-Evans R. et al. Migration of a Nexplanon contraceptive implant to the pulmonary artery. *BMJ Case Rep* 2017 ; bcr-2017-219259.
- Implant contraceptif Nexplanon : renforcement des mesures de réduction du risque de migration notamment dans l'artère pulmonaire - Point d'Information du 30/10/2019. [Htts://ansm.sante.fr/S-informer/Actualité/Implant-contraceptif](https://ansm.sante.fr/S-informer/Actualité/Implant-contraceptif).
- Rowlands S, Mansour D, Walling M. Intravascular migration of contraceptive implants : two more cases. *Contraception*, 95(2) :211-214.by 2-D analysis based on contour description and scatterer characterization. *IEEE Trans Med Imaging* 2010;29(2):513-22. doi: 10.1109/TMI.2009.2037147
- Ohannessian A, Levy A, Jaillant N et al. A French survey of contraceptive implant migration to the pulmonary artery. *Contraception* 2019; 100 (4):255-257.
- Phui Kew E, Senanayake E, Djearaman M, Bishay E. Migration of contraceptive implant into the left pulmonary arterial system. *Asian Cardiovascular and Thoracic Annals* 2017; 25(7-8): 537-539.
- Piessens SG, Palmer DC et Sampson AJ. Ultrasound localisation of non-palpable Implanon. *Australian and New Zealand journal of obstetrics and gynaecology* 2005; 45(2):112-116.
- Bensouda-Grimaldi L, Jonville-Béra AP, Beau-Salinas F et al. Insertion problems, removal problems, and contraception failures with Implanon. *Gynecol Obst Fertil Dec* 2005; 33(12):986-90.
- Sarah Kang, Ali Niak, Neha Gada et al. Etonogestrel implant migration to the vasculature, chest wall, and distant body sites: cases from a pharmacovigilance database *Contraception Dec* 2017; 96(6):439-445.
- Maroteix P, Dupeyrat J, Roupie E. Embolie pulmonaire par implant progestatif. *Ann. Fr. Med. Urgence* 2015 ; 5 :332-333.
- Heudes P-M, Querat VL, Darnis E et al. Migration of a contraceptive subcutaneous device into the pulmonary artery. Report of a case. *Case Reports in Women's Health* 2015 ; 8 :6-8.
- 13-Cerato A et al. Migration of implanon contraceptive implant into the pulmonary artery. *Diagnostic and Interventional Imaging* 2019 ; 100(1) :59-60.
- Patel A, Shetty D, Hollings N, Dodds N. Contraceptive implant embolism into the pulmonary artery *Ann. Thorac. Surg* Apr 2014 ; 97(4):1452.
- Calves-carlos M, Gomes M, Abreu R et al. Lung migration of contraceptive Implanon NXT. *BMJ Case Rep* 2019 ; 12 : e230987.doi : 10.1136/bcr-2019-230987.
- Agence Nationale de Sécurité du Médicament et des produits de santé. Lettre aux professionnels de santé. Mise à jour 16/11/2019. <https://ansm.sante.fr/> (consulté le 15/03/2020). <http://www.cngof.fr/component/rsfiles/apercu?path=Clinique/referentiels/ANSM/PI-Nexplanon-dec-2019.pdf>
- Portela Dias J, Moreira C, Braga A and al. Intravascular migration of a contraceptive subcutaneous implant. *BMJ case Rep* 2019 ; 12 : e232704.