



FAIT CLINIQUE / CASE REPORT

Dermato-fibrosarcome thoracique à propos d'un cas.*Thoracic dermatofibrosarcoma : a case report*

ACKO-OHUI Estelle^{1*} ; GUI-BILE Lynda¹ ; ACKO Ubrich Venceslas² ; KOUAO Jean-Paul¹ ; Kabas Raissa¹ ; DEDE Simon¹ ; DIABATE Aboubacar¹ ; YAPO Paulette¹.

¹Service de Radiodiagnostic et Imagerie Médicale du CHU de Treichville (Abidjan, Côte d'Ivoire).

²Service de Médecine Interne-Gériatrie du CHU d'Angré (Abidjan, Côte d'Ivoire).

Mots-clés :

Dermato-fibrosarcome-tumeur rare-histologie-immunohistochimie-pronostic.

Keywords :

Dermato-fibrosarcoma-rare tumor-histology-immunohistochemistry-prognosis.

Auteur*correspondant**

Acko-Ohui Estelle
Service de Radiodiagnostic et Imagerie Médicale du CHU de Treichville (Abidjan, Côte d'Ivoire).
Email : ohuiestelle@yahoo.fr
Tel : 00 225 0778136337

Reçu le : 23/10/2022

Accepté le : 30/9/2023

RÉSUMÉ

Le dermato-fibrosarcome de Darier et Ferrand (DFS) est un sarcome des tissus mou à fort potentiel de récurrence locale, malgré des exérèses chirurgicales souvent larges. C'est une tumeur de malignité faible à intermédiaire. Elle est rare et représente 0,01% de toutes les tumeurs malignes et 2 à 6% des sarcomes des tissus mous.

Bien que non spécifique, l'imagerie joue un rôle dans l'évaluation de l'étendue locale de la tumeur et se révèle être une étape importante dans la planification opératoire des tumeurs les plus volumineuses. Le diagnostic est apporté par l'histologie grâce à une biopsie à l'aiguille ou incisionnelle. Dans les cas douteux, l'immunohistochimie permet de distinguer le DFS des autres tumeurs à cellules fusiformes.

Nous rapportons le cas d'un patient de 48 ans chez qui, les données radiologiques complétées par l'analyse histologique et immuno-histochimique ont permis de poser le diagnostic du DFS. Il a bénéficié d'une exérèse large suivie d'une greffe de peau. Le suivi à 5 ans n'a pas révélé de récurrence locale ni de métastase.

ABSTRACT

Darier and Ferrand dermatofibrosarcoma (DFS) is a soft tissue sarcoma with a high potential for local recurrence, despite often large surgical excisions. It is a tumor of low to intermediate malignancy. It is rare and represents 0.01% of all malignant tumors and 2 to 6% of soft tissue sarcomas.

Although not specific, imaging plays a role in evaluating the local extent of the tumor and proves to be an important step in surgical planning for larger tumors. The diagnosis is made by histology using a needle or incisional biopsy. In doubtful cases, immunohistochemistry can distinguish DFS from other spindle cell tumors.

We report the case of a 48-year-old patient in whom radiological data supplemented by histological and immunohistochemical analysis made it possible to make the diagnosis of DFS. He benefited from a wide excision followed by a skin graft. Follow-up at 5 years did not reveal any local recurrence or metastasis.

1. Introduction

Le dermato-fibrosarcome est une tumeur cutanée représentant moins de 2 à 6% des sarcomes des tissus

mous de l'adulte [1]. Il a été décrit par Jean Darier et Marcel Ferrand en 1924 [1]. Il présente une malignité faible à intermédiaire [2]. L'incidence chez la population noire est presque le double de celle observée pour la

population caucasienne [3]. Cette tumeur touche le plus souvent les patients âgés de 20 à 50 ans, même s'il a été décrit chez les enfants et chez les personnes âgées. Le DFS congénital est une entité reconnue, mais extrêmement rare [4]. Les sites de prédilection sont le tronc, suivi par les membres inférieurs, supérieurs puis la tête et le cou [5]

Cette tumeur s'étend de plusieurs mois à plusieurs années et peut, dans certains cas, s'étendre sur des décennies. Les DFS mime cliniquement d'autres tumeurs cutanées [6]. Un retard de diagnostic de cette tumeur est commun.

L'imagerie n'est pas spécifique [1] mais elle joue un rôle dans l'évaluation de l'étendue locale de la tumeur et se révèle être une étape importante dans la planification opératoire des tumeurs les plus volumineuses. La survenue de métastase et l'envahissement ganglionnaire est rare [2]. Son diagnostic est apporté par l'histologie et l'immuno-histochimie [6]. Nous rapportons le cas d'un patient de 48 ans chez qui l'évolution et le suivi à 5 ans n'ont pas relevé de récurrence locale ni de métastase.

2. Observation

Il s'agissait d'un patient de 48 ans qui avait un antécédent de plaie dorsale suite à un traumatisme de la voie publique. Les symptômes avaient débuté par un petit nodule sous cutané dorsal de 25 mm de grand axe au point de la cicatrice dorsale. Au début, le nodule était unique et indolore. Aucune exploration n'avait été effectuée. Au bout de 18 mois, le nodule initial a augmenté de volume et d'autres nodules étaient apparus. Ces nodules se sont regroupés en amas sous un fond de placard et la peau qui les recouvrait était d'aspect normal au début [Figure 1]. Trois mois plus tard, certains nodules se sont ulcérés et ont fistulisés à la peau. Ils sont devenus sensibles par la suite surtout lors du couché sur le dos.

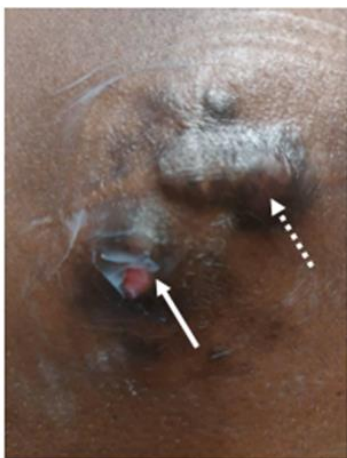

Figure 1 : nodules groupés en amas sur un fond de placard, certains recouverts de peau saine (flèche noire) et d'autres ulcérés (flèche bleue).

À l'échographie, ces nodules se présentaient sous la forme de plusieurs masses sous cutanées, infiltrants les tissus mous sous-jacents, hypo échogènes, homogènes, ovalaires et de contours réguliers [Figure 2]. Ils étaient discrètement vascularisés au doppler en périphérie. Leur grand axe était de 10 cm et était parallèle au plan cutané. Une microbiopsie sous guidage échographique de ces nodules a été effectuée. Après désinfection de la peau, une anesthésie locale à la xylocaïne fut réalisée. Quatre passages à l'aiguille 16 Gauge 22 mm ont été effectués ramenant des carottes de bonne qualité.

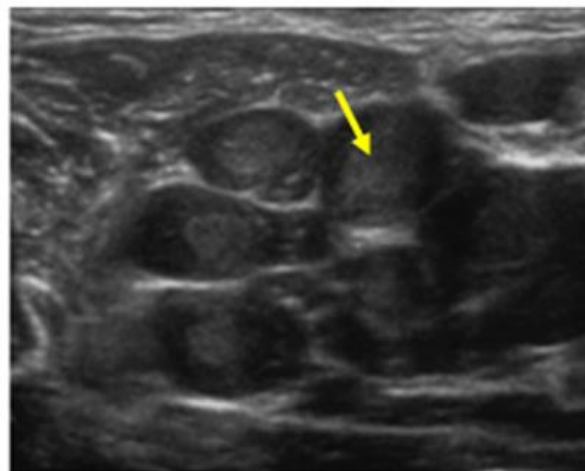


Figure 2 : échographie : masse multiple hétéronodulaire, hypoéchogène, homogène séparée par des lisérés fins qui sont hyperéchogènes.

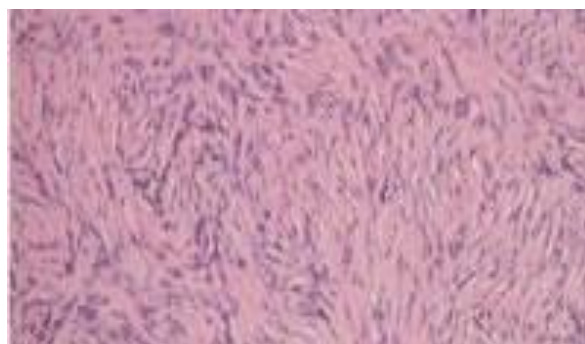


Figure 3 : histologie : prolifération dermo-hypodermique de cellules fusiformes monomorphes monotones, disposées de manière entrecroisées d'architecture storiforme.



Figure 4 : positivité de l'immunomarquage au CD34.

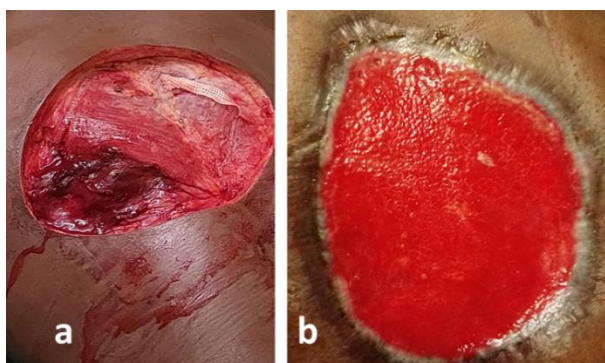


Figure 5 : exérèse des nodules (a) avec greffe d'un lambeau de la cuisse (b).

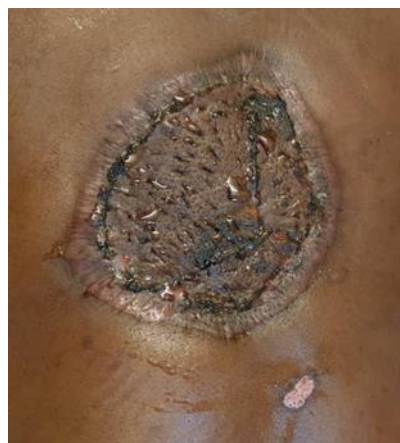

Figure 6 : cicatrisation en cours.

3. Discussion

Il s'agissait d'un patient de 48 ans avec un antécédent de plaie cutanée dorsale suite à un traumatisme de la voie publique. Il avait présenté sur le site de cicatrization, un nodule sous cutané d'évolution progressive en amas multinodulaire qui s'est transformé progressivement en d'importantes lésions ulcérées et nécrotiques infiltrant le plan mou sous cutané.

3.1 Sur le plan épidémiologique

Le dermatofibrosarcome (DFS) est une tumeur fréquente chez le sujet noir de sexe masculin le plus souvent, entre 20 et 50 ans [3]. Le DFS peut survenir après un traumatisme local [7]. Dans notre cas, il s'agissait d'un homme de 48 ans, de race noire ayant eu une cicatrice dorsale suite à un traumatisme de la voie publique. Les sites de prédilection sont le tronc, suivi par les extrémités proximales puis la tête et le cou [4]. Dans notre cas, la tumeur était localisée au niveau du tronc notamment dans le dos, sur le site de la cicatrization.

3.2 Sur le plan clinique

Le DFS se présente au début comme un nodule unique ou une plaque indurée recouverte de peau normale au départ pouvant s'ulcérer par la suite [8]. Cette présentation

clinique sous forme nodulaire était identique à la nôtre. Ces nodules évoluent de façon indolore en général [8]. Dans notre cas, ils étaient indolores au début puis ils étaient devenus sensibles par la suite surtout lorsque le patient s'allongeait sur le dos. La tumeur évolue lentement sur plusieurs mois et peut mimer d'autres tumeurs faisant errer le diagnostic [5]. Il s'agit en occurrence de lipomes, de kystes épidermiques profonds, des chéloïdes, des dermatofibromes, des fasciites nodulaires et des piqûres d'insectes. Dans notre cas, nous avons évoqué une chéloïde compte tenu de ces antécédents de plaie traumatique dorsale. Les localisations les plus fréquentes du DFS sont : le tronc (47%), suivi par les membres inférieurs (20%), supérieurs (18%) la tête et le cou (14%) [4]. La localisation tronculaire était notre cas.

3.3 Sur le plan radiologique

L'imagerie n'est pas nécessaire pour le diagnostic de cette tumeur. Mais elle est utile dans le bilan d'extension de celle-ci. Elle joue un rôle dans l'évaluation de l'étendue locale de la tumeur et se révèle être une étape importante dans la planification opératoire des tumeurs les plus volumineuses. Elle permet de guider la biopsie. De façon générale, l'échographie ou l'imagerie par résonance

magnétique (IRM) permettent d'apprécier l'extension locorégionale de la tumeur et de guider la prise en charge chirurgicale [9]. Dans notre cas, nous n'avons pas réalisé d'IRM car nous avons privilégié en premier, l'échographie qui nous a permis d'apprécier l'envahissement des tissus mous environnants et qui nous a surtout guidé pour la microbiopsie. À l'IRM, la tumeur apparaît en isosignal ou en hyposignal T1, en hypersignal T2 et STIR et rehaussée à l'issue de l'injection [10]. À l'échographie, la tumeur apparaît fusiforme, hypoéchogène homogène, vascularisé en périphérie [11], tel était le cas dans notre étude. En général, la tumeur n'est pas adhérente aux structures sus-jacentes de l'épiderme. La plupart des DFS sont superficiels et présentent une taille inférieure à 5 cm au moment du diagnostic [9]. Par ailleurs, dans notre cas, il s'agissait de masse sous cutanée, infiltrante dont le diamètre était supérieur à 5 cm.

3.4 Sur le plan histologique

Le diagnostic de DFS est effectué par biopsie à l'aiguille ou incisionnelle [10]. Des cytoponctions à l'aiguille fine peuvent également être réalisés. Par ailleurs, le prélèvement de plus grands échantillons par biopsie, permet de montrer l'architecture histologique de la tumeur [10]. Dans notre cas, nous avons réalisé une microbiopsie à l'aiguille 16 Gauge qui nous a permis d'évoquer le diagnostic de DFS.

3.5 Sur le plan immuno-histochimique

Pour l'analyse immuno-histochimique, le CD34 est couramment employé comme marqueur et présente une positivité intense et diffuse dans le DFS [11]. En revanche, le marquage CD34 est exceptionnel et faible dans les régions présentant des caractéristiques sarcomateuses [3]. Dans notre étude, la positivité de l'immunomarquage par le CD34 a permis de confirmer le diagnostic.

3.6 Sur le plan thérapeutique

La chirurgie est le traitement indiqué dans le DFS. Des marges de 5 cm sont à respecter compte tenu de l'infiltration locorégionale de la tumeur et des récurrences possibles. La chirurgie de Mohs associe une ablation chirurgicale des tissus mous, une cartographie découpe et congélation de l'échantillon de tissus, une analyse microscopique et topographique de la totalité de la pièce d'excision et une reconstruction de la lésion chirurgicale [12]. Cette chirurgie de MOHS permet une réduction des marges d'exérèse tout en assurant une excision complète de celle-ci [12]. Avec cette méthode, on note une

réduction de la morbidité et une absence de récurrence à 5 ans [13]. Cette méthode a été pratiquée dans notre cas. Une exérèse suivie d'une greffe de peau par lambeau de cuisse ont été effectués.

3.7 Sur le plan pronostic

De rares cas de métastases peuvent survenir dans le DFS [13]. Il peut s'agir de métastase à court ou moyen terme. Des cas de récurrence locale sont également possibles. La transformation sarcomateuse franchement maligne métastasiante est exceptionnelle et se voit à un stade très tardif [14]. Par ailleurs, le pronostic des DFS est généralement excellent. L'introduction de la chirurgie de Mohs a fait chuter les taux de récurrence de DFS [15]. Le suivi à 5 ans chez notre patient n'avait pas révélé de métastase.

4. Conclusion

Le dermato-fibrosarcome de Darier et Ferrand (DFS) est une tumeur de malignité faible à intermédiaire à fort potentiel de récurrence locale, malgré des exérèses chirurgicales souvent larges. Le DFS se distingue par sa difficulté diagnostique, sa tendance à la récurrence et la rareté de ses métastases qui sont essentiellement pulmonaires. Il convient nécessairement d'une bonne connaissance du DFS par les praticiens et d'une demande systématique d'imagerie pour évaluer l'étendue des lésions et également d'un examen histologique devant toute tumeur cutanée banale ce qui permettrait d'éviter sa confusion avec d'autres lésions.

Conflit d'intérêt

Les auteurs déclarent n'avoir aucun conflit d'intérêt.

5. Références

1. Monnier D, Algros MP, Vidal MC, Danzon A, Pelletier F et al. Dermatofibrosarcome protubérant (tumeur de Darier et Ferrand) : Etude épidémiologique rétrospective descriptive en Franche-Comté sur une période de 20 ans (1982-2002). *Ann Dermatol Venerol* 2005 ; 132(6-7) : 607.
2. Taylor RW. Sarcomatous tumors resembling in some respects keloids. *Arch Dermatol* 1890 ;8 :384-7.
3. Guillou L, Benhattar J, Bonichon F et al. Histologic grade, but not SYT-SSX fusion type, is an important prognostic factor in patients with synovial sarcoma: a multicenter, retrospective analysis. *J Clin Oncol* 2004 ;22(20) : 4040-50.
4. Harmer MH. TNM Classification of pediatric tumors. Geneva, Switzerland, UICC International Union Against Cancer 1982 :23-8.
5. Mancuso T, Mezzekani A, Riva C et al. Analysis of SYT-SSX fusion transcripts and bcl-2 expression

- phosphorylation status in synovial sarcoma. *Lab Invest* 2000 ; 80 : 805-13.
6. Maurer HM, Beltangady M, Gehan EA et al. The Intergroup Rhabdomyosarcoma Study I : A final report. *Cancer* 1988 ; 61 : 209-20.
 7. Boujelbenea N, Elloumia F, Hassinea SB, Frikhab M, Daouda J. Le dermatofibrosarcome de Darier et Ferrand : à propos de 11 cas. *Cancer/Radiothérapie* 2009 ; 3(6-7) : 644-97.
 8. Morman MR, Lin RY, Petrozzi JW. Dermatofibrosarcoma protuberans arising in a site of multiple immunizations. *Arch Dermatol* 1979 ; 115(12) : 1453.
 9. Joucdar S, Kismoune H, Boudjemia F, Acha D, Abed L. Les dermatofibrosarcomes de Darier et Ferrand : analyse rétrospective de 81 cas sur dix ans (1983-1994). *Ann Chir Plast Esthét* 2001 ; 46(2) : 134-40.
 10. Torreggiani WC. Dermatofibrosarcoma Protuberans: MR Imaging Features. *Am. J. Roentgenol* 2002 ;178(4):989-93.
 11. Okcu MF, Munsell M, Treuner J et al. Synovial sarcoma of childhood and adolescence : a multicenter, multivariate analysis of outcome. *J Clin Oncol* 2003 ; 21 :1602-11.
 12. Nedelcu I, Costache DO, Costache RS, Nedelcu D et al. DarierFerrand Dermatofibrosarcoma Protuberans with Peculiar Aspect *BMMR* 2006 ; 9(1) : 44-9.
 13. WHO Classification of Tumours. Pathology and Genetics. Tumours of Soft Tissue and Bone. CDM Fletcher, KK Unni, and F Mertens eds. IARC Press, Lyon, 2002.
 14. Nouri K, Lodha R, Jimenez G, Robins P. Mohs micrographic surgery for dermatofibrosarcoma protuberans: University of Miami and NYU experience. *Dermatol Surg* 2002 ; 28(11) : 1060-4.
 15. Lindner NJ, Scarborough MT, Powell GJ, Spanier S, Enneking WF. Revision surgery in dermatofibrosarcoma protuberans of the trunk and extremities. *Eur J Surg Oncol.* 1999 ;25(4) : 392-7.