



## ARTICLE ORIGINAL / RESEARCH ARTICLE

## Concordance clinico-radiologique et radio-chirurgicale dans le diagnostic des urgences abdominales chirurgicales non traumatiques en Guinée.

*Clinico-radiological and radio-surgical agreement in the diagnosis of non-traumatic surgical abdominal emergencies in Guinea.*

BAH Ousmane Aminata <sup>1,2\*</sup>, DIALLO Mamadou <sup>1,3</sup>, KEITA Aboubacar Sidiki <sup>1</sup>, BALDE Alpha Abdoulaye A <sup>1,3</sup>, DIALLO Aissatou Taran <sup>1</sup>, DIALLO Biro <sup>1,4</sup>

<sup>(1)</sup> FSTS, Université GAN de Conakry, Guinée.

<sup>(2)</sup> Centre d'Imagerie de Référence des Armées (CIRA) Conakry Guinée

<sup>(3)</sup> Service de Radiologie HN Donka CHU Conakry (Guinée), Université de Lomé-Togo

<sup>(4)</sup> Service de Chirurgie Viscérale HN Donka CHU de Conakry (Guinée)

### Mots-clés :

Urgence, chirurgie, abdomen, non traumatique, imagerie.

### Keywords :

Emergency, surgery, abdomen, non-traumatic, imaging.

### \*Auteur

#### correspondant

Dr Ousmane Aminata BAH  
Maître-Assistant Radiologie  
Imagerie Médicale  
Faculté des Sciences et  
Techniques de la Santé, UGAN  
Conakry Guinée  
Centre d'Imagerie de Référence  
des Armées (CIRA) Camp  
Almany Samory TOURE  
Conakry Guinée.

Email [oabah81@gmail.com](mailto:oabah81@gmail.com)

Tel (00224) 627 606095

BP: 1000 Conakry, République  
de Guinée

No ORDIC 00000021447662

### RÉSUMÉ

**Objectif :** Evaluer la concordance l'imagerie avec le diagnostic clinique et le diagnostic à la chirurgie dans les urgences abdominales non traumatiques.

#### Méthodes :

Le service chirurgie viscérale de l'hôpital national Donka a servi de cadre pour la réalisation de cette étude. Il s'agissait d'une étude transversale descriptive d'une durée de 6 mois allant du 1<sup>er</sup> Janvier au 30 Juin 2022. Etaient inclus dans cette étude, tous les patients reçus pour un abdomen aigu non traumatique, ayant eu un examen radiologique et une prise en charge chirurgicale. Etaient non inclus, tous les examens normaux et les pathologies qui ne nécessitent pas une prise en charge chirurgicale. Les résultats de l'imagerie ont été corrélés au diagnostic opératoire.

#### Résultats

Au cours de l'étude, nous avons eu 121 cas d'urgences abdominales chirurgicales non traumatiques, représentant 35% de l'activité du service. Le sexe masculin a été le plus exposé avec un sexe ratio qui était de 2,1. L'âge moyen était de 38,32 ans avec des extrêmes de 14 ans et 80 ans. La douleur abdominale aiguë était diffuse dans 69,4 % et localisée dans 30,6 %. La majorité des patients (n=88) avait eu un ASP à leur arrivée aux urgences. L'échographie a été faite chez 55 patients soit 45,4 %, couplée à l'ASP dans 30 % (n=41) et complétée par la TDM abdominale chez 25 cas (20,6%). La péritonite était la première étiologie avec 49,6 % (n= 60), devant les occlusions intestinales aiguës (18,2 %), les appendicites aiguës (17,4 %) et les hernies étranglées (8,26 %). Le diagnostic clinique initial a été rectifié par l'imagerie médicale dans 30,1% des patients. La sensibilité de la TDM par rapport au diagnostic final retenu était de 92%.

#### Conclusion :

Les urgences abdominales chirurgicales non traumatiques concernent principalement l'adulte jeune avec e la douleur abdominale est le motif permanent de consultation. La péritonite est la principale étiologie suivie des occlusions intestinales aiguës et des appendicites aiguës. Le cliché d'abdomen sans préparation reste très largement demandé, avec une sensibilité et une spécificité faibles. Le scanner n'est pratiqué que chez 20% des patients. Une discordance entre le diagnostic

**Reçu le :** 27/6/2023

**Accepté le :** 07/10/2023

clinique initial et le diagnostic à l'imagerie est de 30%. La spécificité de l'échographie dans le diagnostic de l'appendicite de 85,7 % et la spécificité de 63%. La spécificité du scanner pour le diagnostic des occlusions intestinales est de 100%. Le scanner a été pris à défaut pour quatre patients.

### ABSTRACT

**Objective:** To evaluate the concordance of imaging with clinical diagnosis and surgical diagnosis in non-traumatic abdominal emergencies.

**Methods :**

The visceral surgery department of the Donka national hospital served as a framework for the realization of this study. This was a prospective and descriptive cross-sectional study lasting 6 months from January 1 to June 30, 2022. Included in this study were all patients seen for a non-traumatic acute abdomen, having benefited from a radiological examination and surgical treatment. Were not included, all normal examinations and pathologies that do not require surgical treatment. The results of the imaging were confronted with the operative diagnosis.

**Results**

During the study, we received and examined 121 cases of non-traumatic abdominal surgical emergencies, representing 35% of the service's activity. The male sex was the most exposed with a sex ratio of 2.1. The average age was 38.32 years with extremes of 14 years and 80 years. Acute abdominal pain was diffuse in 69.4% and localized in 30.6%. The majority of patients (n=88) had performed the ASP on their arrival at the emergency room. Ultrasound was performed in 55 patients, i.e. 45.4%, coupled with PSA in 30% (n=41) and completed by abdominal CT in 25 cases (20.6%). Peritonitis was the primary etiology with 49.6% (n=60), ahead of acute intestinal obstruction (18.2%), acute appendicitis (17.4%) and strangulated hernia (8.26%). The initial clinical diagnosis was corrected by medical imaging in 30.1% of patients. The sensitivity of CT with respect to the final diagnosis retained was 92%.

**Conclusion:**

Non-traumatic surgical abdominal emergencies mainly concern young adults with abdominal pain being the permanent reason for consultation. Peritonitis is the main etiology followed by acute intestinal obstructions and acute appendicitis. The plain abdomen image remains very widely requested, with low sensitivity and specificity. CT scanning is performed in only 20% of patients. A discrepancy between the initial clinical diagnosis and the imaging diagnosis is 30%. The specificity of ultrasound in the diagnosis of appendicitis of 85.7% and the specificity of 63%. The specificity of the scanner for the diagnosis of intestinal obstructions is 100%. The CT scan was discordant for four patients.

## 1. Introduction

Les urgences abdominales aiguës non traumatiques constituent l'ensemble des affections abdominales d'origine non traumatique, de survenue récente, ayant en commun l'urgence thérapeutique chirurgicale ou médicale. Motifs de consultation fréquent aux urgences, les tableaux cliniques sont variables et souvent trompeurs [1]. L'anamnèse et l'examen clinique sont rarement suffisants avec un pourcentage d'erreur diagnostique variant entre 25 et 50 % [1].

L'imagerie médicale occupe une place particulièrement importante dans le bilan des patients souffrant de douleurs abdominales aiguës. Le choix des examens, orienté par le contexte clinique, est guidé par la performance des examens disponible, dans un souci d'innocuité et de moindre coût. Les clichés standards sont non contributifs dans 68 % des cas dans l'exploration de l'abdomen

aigu [2]. L'échographie, limitée par la présence de gaz digestifs, permet d'analyser les organes pleins et détecte les épanchements intra-péritonéaux et les collections [3]. Elle analyse aussi le tube digestif, notamment l'épaisseur de la paroi et de sa mobilité, la disparition du péristaltisme témoignant d'une atteinte inflammatoire ou tumorale [4]. Quant à la tomodensitométrie (TDM), de nombreuses études ont souligné son intérêt en matière de performance diagnostique et d'impact sur la prise en charge de la pathologie abdominale en urgence [5,6,7,8,9,10,11, 12].

La recherche de la performance des différentes techniques d'imagerie dans le diagnostic étiologique des abdomens aigus dans nos pays à faible revenu et la faible disponibilité et accessibilité du scanner dans notre milieu ont motivés ce travail dont l'objectif principal est d'évaluer la place des examens radiologiques dans les urgences abdominales non traumatiques et de préciser le rôle de chaque moyen d'imagerie en

comparant les résultats radiologiques au diagnostic opératoire.

## 2. Matériels et Méthodes

Le service de chirurgie viscérale de l'hôpital national Donka a servi de cadre pour la réalisation de cette étude. Il s'agissait d'une étude transversale prospective de type descriptif d'une durée de 6 mois allant du 1er Janvier au 30 Juin 2022. . Etaient inclus dans cette étude, tous les patients reçu pour un abdomen aigu non traumatique, ayant eu un examen radiologique et ayant été opéré dans le service. N'ont pas été inclus dans l'étude tous les patients ayant une imagerie normale et ceux qui avaient des pathologies qui ne nécessitaient pas une intervention chirurgicale.

Les données ont été collectées sur des fiches d'enquête préétablie à cet effet. Les paramètres sociodémographiques des patients et les aspects radiologiques ont été étudiés. Les résultats de l'imagerie ont été comparés au diagnostic opératoire pour tous les patients. Les données ont été présentées en proportion et en nombre. Les logiciels Excel, Epi info ont servi de base pour l'analyse de nos données. Le consentement pour la participation à l'étude a été recherché et obtenu à l'endroit de chaque patient ; les données recueillies ont été gardées dans la confidentialité.

## 3. Résultats

Nous avons colligé 121 patients au cours de cette étude, ce qui représente 35% de l'ensemble des activités du service des urgences chirurgicales. Il y avait une prédominance masculine (68%) soit un sex ratio de 2,1. L'âge moyen des patients étaient de 38,32 ans (**Tableau I**). Sur le plan socio-professionnel, nous avons noté une prédominance des ouvriers dans 24,79% des cas et des élèves et étudiants dans 21,48% des cas (**Tableau I**).

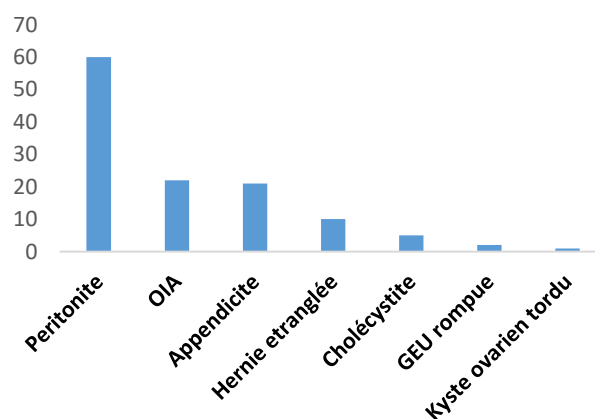
La douleur abdominale était la principale cause de consultation (100%). Elle était associée aux vomissements dans 76,9 % des cas et à l'arrêt des matières et des gaz 43,8%. La douleur abdominale aiguë était diffuse dans 69,4 % et localisée dans 30,6 %. Les signes étaient progressifs dans 55% des cas. Le délai de consultation était supérieur à six (6) heures dans 87,6% des cas.

Dans 72,7 % des cas, les patients avaient eu un cliché d'abdomen sans préparation (ASP) debout. L'ASP était couplée à l'échographie dans 30 % des cas. L'échographie abdominale a été réalisée seule dans 45,4 % des cas. Elle a été complétée par la TDM abdominale dans 20,6%. La péritonite a été retrouvée dans 49,6 %, devant les occlusions intestinales aiguës (18,2 %), les appendicites aiguës (17,4 %) et les hernies étranglées (8,26 %) (**Figure 1**).

**Tableau I** : Répartition des patients en fonction des caractéristiques sociodémographiques

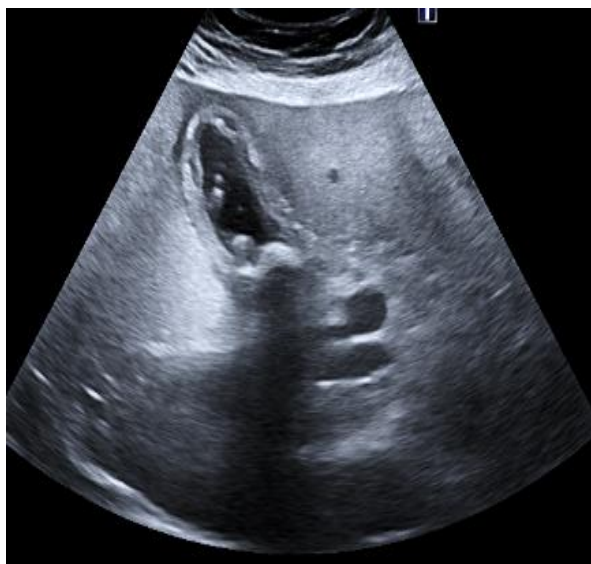Variables	n	%
Sexe	Masculin	82 68
	Féminin	39 32
Tranches d'âge	11 – 25	34 28
	26 – 40	40 33
	41 – 55	21 17
	56 – 70	19 15
	≥ 71	7 5
Profession	Chauffeurs	7 5,78
	Agriculteurs	8 6,61
	Fonctionnaires	12 9,91
	Commerçants	16 13,22
	Ménagères	22 18,18
	Elèves/Étudiants	26 21,48
Ouvriers/Artisans	30 24,79	

Extrêmes 14 et 80 ans, Moyenne d'âge 38,32 ans, sexe ratio=2,1

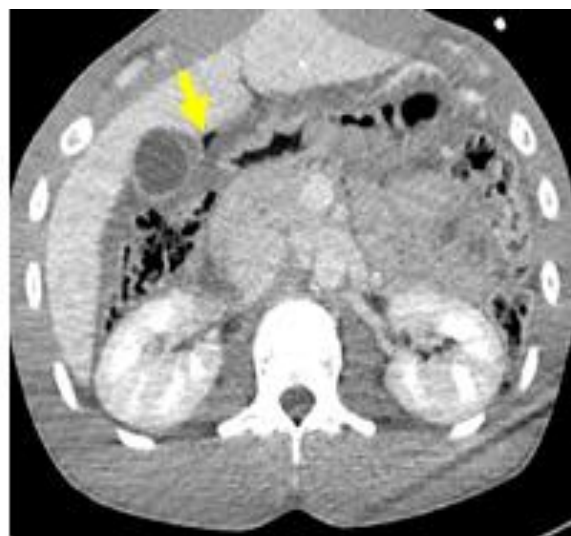

**Figure 1** : Répartition des patients selon les étiologies.

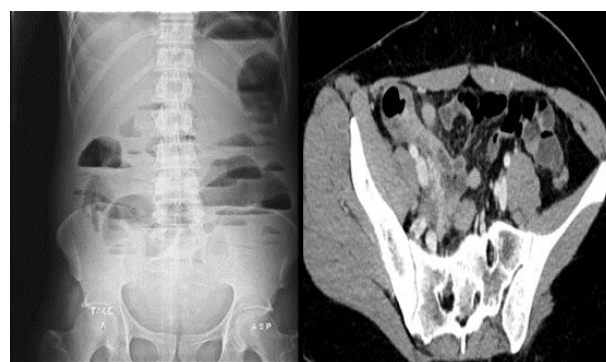Les causes de péritonite étaient dominées par les perforations d'ulcère duodénal (n=25) suivies des appendicites (n=21), des perforations duodénales et iléales avec 6 cas chacune. Cependant pour les occlusions, les brides étaient les plus incriminées avec 15 cas (68,18%). Après le diagnostic, une prise en charge chirurgicale a été réalisée chez tous nos patients. Nous avons fait une comparaison entre les résultats radiologiques et le diagnostic opératoire pour définir la spécificité et la sensibilité des différents moyens d'imagerie. La sensibilité et la spécificité de l'ASP pour les occlusions intestinales étaient respectivement de 45,4 % et 21,2 %. Les résultats radiographiques normaux (41 cas) ont été complétés par un autre moyen d'imagerie. De plus, le pneumopéritoine a été retrouvée chez 29 cas sur 60 cas de péritonites soit une sensibilité et une spécificité de 48% et 3,27 % respectivement. La spécificité de l'échographie dans le diagnostic de l'appendicite était de 85,7 % avec une sensibilité de 63%. Parmi les occlusions intestinales, les 5 patients qui ont réalisé le scanner ont été tous diagnostiqués soit une spécificité de 100%. Cependant, sa sensibilité pour les péritonites était de 93 %. Le scanner a été pris en défaut pour 4 patients soit une efficacité de 92%.



**Figure 2 :** Echographie mode B en coupe longitudinale montrant une vésicule biliaire multi-lithiasique, à parois épaissies avec une petite collection liquidienne périphérique. Il y avait chez ce patient un signe de Murphy échographique en rapport avec une cholécystite. La prise en charge était chirurgicale.



**Figure 3 :** Coupe axiale TDM abdominale injectée au temps portal mettant en évidence une clarté aérienne extra digestive sous hépatique qui était en rapport avec une perforation gastrique.



**Figure 4 et 5 :** radiographie de l'abdomen sans préparation et TDM abdominale, coupe axiale injectée au temps portal du même patient montrant une occlusion intestinale sur hernie inguinale droite étranglée.

#### 4. Discussion

Les urgences abdominales non traumatiques ont pris une part importante de l'activité du service de chirurgie viscérale de l'hôpital national Donka du CHU de Conakry au cours de notre période d'étude. Les sujets jeunes de sexe masculin ont été les plus touchés. Nos résultats corroborent à ceux trouvés par Ayi Megnanglo [1] et al à l'hôpital principal de Dakar au Sénégal en 2013 qui trouvait un âge moyen de 41 ans avec des extrêmes de 8 et 90 et de Niang et al [17] au centre hospitalier de Saint Louis



au Sénégal en 2021 qui trouvait un âge moyen de 41 ans également. La prédominance masculine est déjà connue avec des proportions différentes. Niang et al [17] et Ayi Megnanglo et al [1] rapportaient respectivement un sex ratio de 1,52 et 2,1 en faveur des hommes.

La douleur abdominale a été le principal motif de consultation (100%), suivie des vomissements et de l'arrêt des matières et des gaz.

L'imagerie était réalisée chez tous nos patients dont les techniques disponibles étaient la radiographie standard, l'échographie et la tomodensitométrie. Ainsi après le diagnostic clinique et radiologique, une prise en charge chirurgicale fut la méthode thérapeutique utilisée chez tous nos patients. Après toutes ces procédures, nous avons fait une comparaison entre les résultats radiologiques et le diagnostic post opératoire. Il est ressorti de cette comparaison que la spécificité et sensibilité de l'ASP pour la péritonite et l'occlusion intestinale étaient faibles. Cependant, l'échographie était performante dans le diagnostic des appendicites mais très faible voir nul pour les autres pathologies notamment les péritonites et les occlusions intestinales. Quant à la tomodensitométrie, sa spécificité et sa sensibilité était remarquable de façon générale pour toutes les pathologies abdominales.

La force de notre étude est liée d'une part à la démarche du travail avec possibilité de vérification des informations recueillies, d'autres parts, la représentativité de l'échantillon et la connaissance de façon précise la place qu'occupe chaque moyen d'imagerie dans le diagnostic étiologique des abdomens aigus. Cependant, nous avons noté quelques biais de collecte de données chez certains cas graves et sans accompagnants proches pour nous fournir les informations dont nous avons besoin.

La prise en charge des abdomens aigus dans d'autres structures sanitaires de la ville, la pauvreté et le manque des assurances médicales, pourraient expliquer les résultats trouvés. La non disponibilité du scanner par rapport au coût pourrait également impacter ces résultats.

Malgré ces quelques limites qui n'ont aucun poids sur l'étude, nous avons comparé ces résultats aux données de la littérature.

La radiographie de l'abdomen sans préparation réalisée dans 72,7% des cas, a été demandée devant

une suspicion d'occlusion intestinale ou de péritonite par perforation (gastrique ou intestinale). Ce résultat est supérieur à celui de DEME et Col. au Sénégal, qui ont rapporté 18,86% de réalisation de l'ASP [13]. Cette différence pourrait s'expliquer par une faible représentation des cas d'occlusion intestinale et de péritonite dans leur étude.

Les clichés standards de l'ASP étaient il y'a quelques années les seuls examens accessibles en urgence dans nos services de soins. Malgré que sa fiabilité reste faible dans le bilan étiologique de l'abdomen aigu, l'ASP demeure encore un examen largement utilisée en première intention dans notre contexte. Dans notre série, la sensibilité et la spécificité de l'ASP pour les occlusions intestinale étaient respectivement de 45,4 % et 21,2 %. De plus, le pneumopéritoine a été retrouvée chez 29 cas sur 60 cas de péritonites soit une sensibilité et une spécificité de 48% et 3,27 % respectivement. Selon plusieurs études, les clichés standards n'ont plus leur place dans l'exploration de l'abdomen aigu, en raison de performances diagnostiques insuffisantes, occasionnant une perte de temps et d'irradiation inutile dans la mesure où les alternatives plus performantes existent [5,6, 8,10,14,15]. Tous les résultats normaux (33,4 % cas) ont été complétés par l'échographie, qui est une modalité non irradiante accessible presque dans tous nos services. Limitée par les gaz digestifs, elle permet d'étudier facilement les organes pleins, de rechercher les épanchements intra péritonéaux et les collections. Sa spécificité dans le diagnostic de l'appendicite était de 85,7% avec une sensibilité de 63%. Nos résultats étaient inférieurs à celui de Neossi Guena et col [16] qui ont rapporté une sensibilité échographique de 94%. Cette différence s'expliquerait par la fréquence des cas de péritonite dans notre étude où l'échographie était moins performante dans le diagnostic positif de cette pathologie. Les patients dont l'échographie était négative ou non contributive (20,6%) ont réalisé une TDM abdominale en seconde intention pour rectifier le diagnostic. La sensibilité et la spécificité de la TDM pour les péritonites étaient respectivement de 93 et 90%. Nous avons notifié deux erreurs diagnostiques scanographiques soit une corrélation scanner-chirurgie de 92%. Ce résultat est comparable à celui de Ayi Megnanglo et col. [1] qui ont enregistré une fiabilité de la TDM dans 94% de cas en corrélation avec la chirurgie.

Ces résultats prouvent que le scanner est incontestablement performant et bien supérieur à l'ensemble des techniques d'imagerie sus citées. Ainsi, au vu de toutes les performances de différentes techniques réalisées et la clinique souvent moins explicite, montre l'intérêt de cette étude pour amener les médecins prescripteurs de revoir les indications et les limites des examens radiologiques dans le diagnostic étiologique des abdomens aigus.

## 5. Conclusion

Les urgences abdominales non traumatiques concernent principalement l'adulte jeune avec plus de 60% âgés de moins de 40ans. La douleur abdominale est le motif permanent de consultation accompagnée 3 fois sur quatre de vomissements. La péritonite est la principale étiologie suivie des occlusions intestinales aiguës et des appendicites aiguës. Le cliché d'abdomen sans préparation reste très largement demandé, couplé souvent à l'échographie. Le scanner n'est pratiqué que chez 20% des patients. Une discordance entre le diagnostic clinique initial et le diagnostic à l'imagerie était observée dans 30% des cas. La sensibilité et la spécificité de l'ASP sont faibles. La spécificité de l'échographie dans le diagnostic de l'appendicite est bonne avec une spécificité moyenne. La spécificité du scanner pour le diagnostic des occlusions intestinales est parfaite. Le scanner a été pris à défaut pour quatre patients.

## Conflit d'intérêt

Les auteurs déclarent n'avoir aucun conflit d'intérêt.

## 6. Références

- [1] Ayi Megnanglo Auster, Diouf Cheikh Tidiane, Diop Massamba, Diallo Moustapha, Mbengue Ababacar, Ndiaye Abdourahmane et col. Apport de la Tomodensitométrie (TDM) au Diagnostic des Urgences Abdominales Aigues Non Traumatiques à Propos de 67 Cas à l'Hôpital Principal de Dakar. *J Afr Imag Méd* 2017; 9(4):148-152.
  - [2] Ahn S. Acute Nontraumatic Abdominal Pain in Adult Patients: Abdominal Radiography Compared with CT Evaluation. *Radiology* 2002 ; 225 : 159-64.
  - [3] Puylaert JB, Rutgers PH, Lalisang RI, et al. A prospective study of ultrasonography in the diagnosis of appendicitis. *N Engl J Med* 1987;317:666—9
  - [4] Maturen EK, Wasnick AP, Kamaya A, et al. Ultrasound imaging of bowel pathology: technique and keys to diagnosis in the acute abdomen. *AJR Am J Roentgenol* 2011;197:W1067—75.
  - [5] Laméris W, Van Randen A, Van Es HW, et al. Imaging strategies for detection of urgent conditions in patients with acute abdo-minal pain: diagnostic accuracy study. *BMJ* 2009;338:b2431, <http://dx.doi.org/10.1136/bmj.b2431>.
  - [6] Stoker J, Van Randen A, Laméris W, et al. Imaging patients with acute abdominal pain. *Radiology* 2008;253:31—46.
  - [7] Rosen MP, Sands DZ, Longmaid 3rd HE, et al. Impact of abdo-minal CT on the management of patients presenting to the emergency department with acute abdominal pain. *AJR Am J Roentgenol* 2000;174:1391—6.
  - [8] MacKersie AB, Lane MJ, Gerhardt RT, et al. Non-traumatic abdominal pain: unenhanced helical CT compared with three-view acute abdominal series. *Radiology* 2005;237:114—22.
  - [9] Strömberg C, Johansson G, Adolffson A. Acute abdominal pain: diagnostic impact of immediate CT scanning. *World J Surg* 2007;31:2347—54.
  - [10] Gans SL, Stoker J, Boormeester MA. Plain abdominal radio-graphy in acute abdominal pain; past, present, and future. *Int J Gen Med* 2012;5:525—33.
  - [11] Sala E, Watson CJ, Beadsmoore C, et al. A randomized, controlled trial of routine early abdominal computed tomography in patients presenting with non-specific acute abdominal pain. *Clin Radiol* 2007;62:961—9.
  - [12] Nguyen LK, Wong DD, Fatovich DM, et al. Low-dose computed tomography versus plain abdominal radiography in the investigation of an acute abdomen. *ANZ J Surg* 2012;82:36—41.
  - [13] H Deme, LG Akpo, N Badji 1, W Benmansour, FG Niang, AD Diop et col.
- Apport de l'imagerie dans la prise en charge des douleurs abdominales aigues non traumatiques au centre hospitalier régional de kaolack. *Mali Médical* 2020;(3)15-22.
- [14] Van Randen A, Laméris W, Luitse JS, et al. The role of plain radiographs in patients with acute abdominal pain at the ED. *Am J Emerg Med* 2011;29:582—9.e2.
  - [15] Kellow ZS, MacInnes M, Kurzenecwyg D, et al. The role of abdominal radiography in the evaluation of the nontrauma emergency patient. *Radiology* 2008;248:887—93.
  - [16] Neossi Guena Mathurin, Alpha Zilbinkai Florent, Maffo Petsagui Gertrude Catherine, Bouche Laurent, Tcheliébou Jean Marie, Moïfo Boniface. Valeur du couple ASP-Echo dans le diagnostic étiologique des abdomens aigus chirurgicaux en l'absence de scanner. *J Afr Imag Méd* 2018 ;10 (4) :205-211.
  - [17] Niang FG, Haykel A, ndong A, Nsia RE, Tendeng JN, Diedhion M et al. Apport de l'imagerie dans la prise en charge des douleurs abdominales aiguës non traumatiques au centre hospitalier de Saint Louis. *Jaccr Africa* 2021;5(1): 112-119.