



PRATIQUE TECHNIQUE EN IMAGERIE / TECHNICAL PRACTICE IN MEDICAL IMAGING

Embolisation des fibromes utérins en Côte d'Ivoire : comment je fais ?

Uterine fibroid embolization in Ivory Coast: how do I do it?

ACKO-OHUI Estelle^{1*}, KOUASSI Bonfils², KOUAO Jean-Paul¹, YAPO Paulette¹.

¹Service de Radiodiagnostic et Imagerie Médicale du CHU de Treichville (Abidjan, Côte d'Ivoire).

²Service de Radiodiagnostic et Imagerie Médicale du CHU de Bouaké (Côte d'Ivoire).

<p>Mots-clés : Saisir mots-clés en français. EFU-Côte d'Ivoire-fertilité-grossesse.</p> <p>Keywords : UFE- Ivory Coast- fertility-pregnancy.</p> <p>*Auteur correspondant Acko-Ohui Estelle Service de Radiodiagnostic et Imagerie Médicale Centre Hospitalier Universitaire Treichville Abidjan – Côte d'Ivoire Email: ohuiestelle@yahoo.fr Tel: 00 228 78 13V63 37</p> <p>Reçu le : 05/02/2023 Accepté le : 30/4/2023</p>	<p>RÉSUMÉ L'embolisation des fibromes utérins (EFU) est en plein essor en Afrique subsaharienne, en Côte d'Ivoire. Il s'agit d'une technique thérapeutique endovasculaire des fibromes utérins peu invasive et qui se fait en ambulatoire avec une récupération complète en 7-10 jours. Elle n'entraîne pas de récurrence et l'utérus reste conservé pour la procréation. La survenue d'une grossesse est donc possible après EFU. Elle est d'implantation récente en Afrique subsaharienne, et, en Côte d'Ivoire depuis février 2012. Mais cette pratique reste d'installation lente dans notre pays du fait du coût élevé des particules d'embolisation.</p> <p>ABSTRACT Uterine fibroid embolization (UFE) is booming in sub-Saharan Africa, in Côte d'Ivoire. It is an endovascular therapeutic technique for uterine fibroids that is minimally invasive and performed on an outpatient basis with complete recovery in 7-10 days. It does not lead to recurrence and the uterus remains preserved for procreation. Pregnancy is therefore possible after UFE. It is of recent establishment in sub-Saharan Africa, and, in Ivory Coast since February 2012. But this practice remains of slow installation in our country because of the high cost of the particles of embolization.</p>
--	--

1. Introduction

Le fibrome est la tumeur bénigne la plus fréquente chez la femme de race noire [1]. Elle survient pour la plupart du temps, à un âge jeune. Les premières études sur l'embolisation ont été rapportées en France, par Ravina JH et al en 1995 [2]. L'embolisation des fibromes utérins (EFU) est une méthode peu invasive qui se fait en ambulatoire avec une récupération complète en 7-10 jours. Contrairement à la chirurgie, elle n'entraîne pas de récurrence et le délai de récupération est plus court [3]. En

Côte d'Ivoire, l'EFU a été pratiqué pour la première fois par les Professeurs Paulette Yapo et Denis Herbreteau en février 2012 [3]. Elle est d'implantation récente en Côte d'Ivoire d'où l'intérêt de cette étude qui a pour objectif de décrire la technique de réalisation de l'EFU, ses résultats et ses limites.

2. Technique

Préparation et planification du geste

La patiente est vue en consultation par la radiologue interventionnelle avant le début de l'acte. Elle lui explique le déroulement de l'intervention et les conditions requises pour y bénéficier. La patiente réalisera une IRM pelvienne avec injection de produit de contraste sur un appareil dont la puissance est supérieure ou égale à 0,3 Tesla ce qui permettra de faire la cartographie des myomes [figure 1]. Le protocole d'IRM comporte des séquences en Écho de Spin T2 dans les 3 plans, une coupe sagittale en Écho de Spin T1, une coupe axiale en diffusion, une coupe sagittale et axiale après injection de Gadolinium. Ainsi, le siège, la taille des myomes et le volume utérin sont analysés. Pour une

efficacité du traitement, la taille des myomes doit être inférieure à 10 cm avec un volume utérin moyen inférieur ou égal à 1000 cm³. Une antibiothérapie est prescrite à la patiente dans le cadre d'une couverture infectieuse qu'elle prendra deux jours avant le début de l'acte. Elle fera également une consultation pré anesthésique avant le début de l'intervention afin de prévenir la survenue d'une allergie lors de l'injection du produit anesthésiant. L'intervention est pratiquée par la radiologue interventionnelle, ses aidants radiologues interventionnels juniors en présence du médecin anesthésiste.

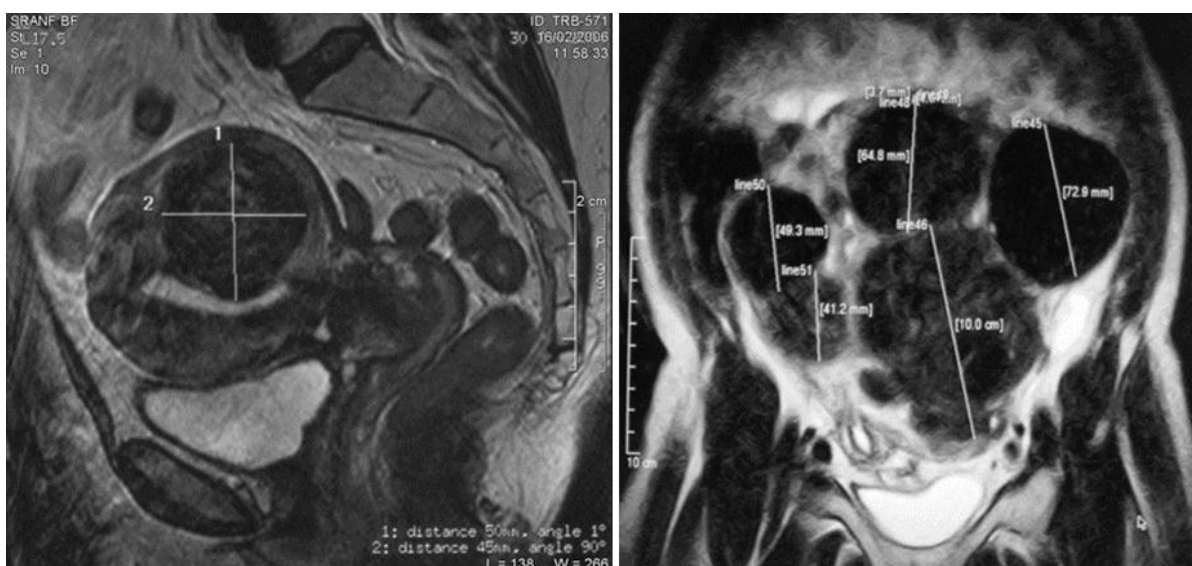


Figure 1 : IRM pelvienne : coupe sagittale (a) et coronale (b) en EST2 montrant la cartographie des myomes

Déroulement de l'examen

L'EFU est réalisé dans une salle d'angiographie. Cette salle comporte une table mobile sur laquelle est allongé le patient. Cette table mobile est déplacée sous un bras articulé en forme de grand C qui contient un tube à rayons X d'un côté (sous la table) et une caméra de l'autre côté. Le pupitre de commande derrière lequel se trouve le personnel médical est séparé du reste de la pièce par une vitre plombée. L'EFU se fait sous anesthésie locale au chlorhydrate de lidocaïne au niveau du triangle de Scarpa. Un abord vasculaire par ponction de l'artère fémorale commune droite selon la technique de Seldinger est effectué au point de l'anesthésie. Un introducteur hydrophile (Radifocus© ; Terumo) de calibre 5 French sera mis en place pour la durée de la procédure suivie de l'introduction d'un cathéter 5 French Cobra. Le cathétérisme des artères utérines est réalisé via le tronc des artères hypogastriques. Dans la plupart des cas, un

cathétérisme de l'artère utérine gauche est pratiqué dans un premier temps puis l'artère controlatérale en effectuant la manœuvre d'inversion de la sonde au sein de l'aorte abdominale sous rénale. Cette manœuvre est appelée « clé de sol ». Les agents d'embolisation utilisés sont des microparticules calibrées Embospheres© ou des microparticules calibrées Embozèmes©. Le diamètre des microparticules varie de 500 à 700µm, 700 à 900 µm, 900 à 1200 µm, 1100 µm à 1300 µm. L'embolisation est réalisée en flux libre après le positionnement de la sonde dans la lumière de la portion proximale de l'artère utérine à cathétériser. La procédure est interrompue dès la visualisation d'un reflux du produit de contraste, qui signe la stase de celui-ci au sein du cercle artériel périmyomateux [figure 2]. La patiente est mise en observation pendant 24h.

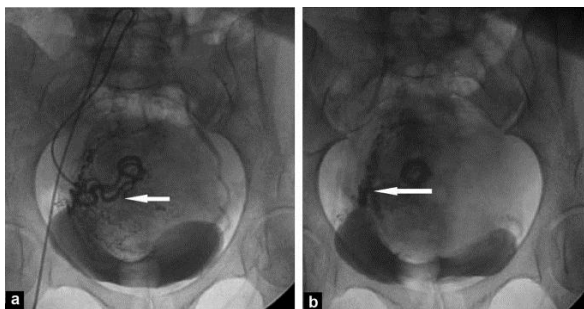


Figure 2 : angiographie : cathétérisme de l'artère utérine droite (a) ; embolisation de l'artère utérine droite avec stase du produit de contraste au sein du cercle artériel péri-myomateux.

3. Résultats

Au plan gynécologique :

Il existe une disparition de l'effet de masse occasionné par les fibromes utérins notamment, une disparition des ménométrorragies, une réduction du volume du myome dominant et une résolution des symptômes dans les 6 mois suivant l'embolisation. Le suivi post thérapeutique est effectué par une IRM pelvienne qui comporte le même protocole qu'avant EFU. Cette IRM est réalisée à 6 mois, 12 mois, 18 mois et 24 mois [figure 3]. À chaque contrôle, le volume utérin est mesuré et comparé à la mesure de base pré thérapeutique. Le volume utérin avant et après l'embolisation est un critère important d'évaluation de l'embolisation des artères utérines. L'objectif de la Société de Radiologie Interventionnelle de France est compris entre 40 et 50 % de réduction du volume après traitement [4].

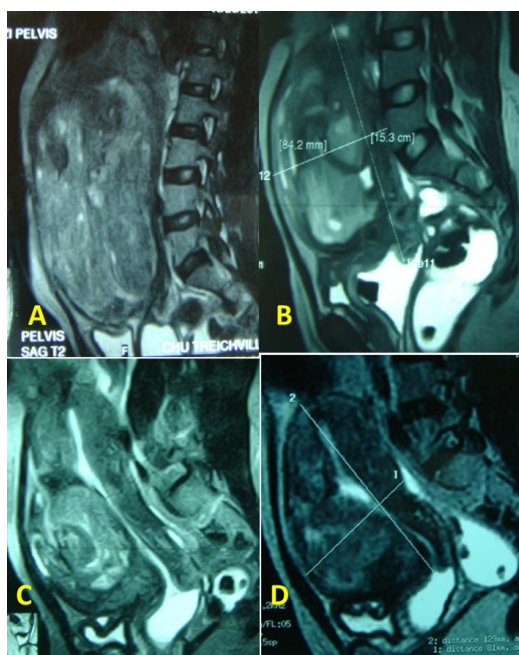


Figure 3 : IRM pelvienne : coupes sagittales en EST2 montrant la réduction de la taille du volumineux myome et par conséquent de l'utérus avant l'embolisation (a) ; à 6 mois et à 24 mois post embolisation.

4. Limites et complications

Sur le plan gynécologique

La localisation intra mural du fibrome et une taille dominante inférieure à 10 cm sont des critères qui définissent le choix thérapeutique des fibromes par embolisation par rapport à la chirurgie [4]. Les fibromes sous séreux pédiculés constituent une contre-indication à l'embolisation compte tenu du risque de rupture dans le péritoine source de nécrose et d'infection [4]. Le volume utérin en pré et post-embolisation est un critère important d'évaluation de l'EFU. L'embolisation bilatérale et sélective des artères utérines permet une efficacité clinique. Une embolisation unilatérale augmente le risque de récurrence clinique à 6 mois [4]. Les complications post EFU sont faibles. Les complications immédiates sont parfois liées aux effets secondaires de la morphine avec des manifestations digestives telles que les vomissements et les nausées [2]. Certaines complications majeures peuvent survenir à type d'aménorrhée définitive. Celles-ci représentent moins de 1%. Quelques cas de nécrose suraiguës, de choc septique, d'infection urinaire et de prédélirium tremens ont été décrits dans la littérature mais leur survenu est rare [9].

Sur le plan obstétrical

Le moment optimal pour obtenir une grossesse après EFU n'est pas clairement défini. Le taux de fécondité reste incertain [10]. Par ailleurs, des grossesses à terme sans incident et des accouchements de nouveau-né sain ont été rapportés dans la littérature [11]. Des complications peuvent survenir à type de fausse couche spontanée, d'hématome retro placentaire, de rupture utérine, d'hémorragie de la délivrance, de placenta praevia et de placenta accreta. Ces complications seraient dû à une fibrose myométriale à l'origine d'une placentation anormale [12].

5. Conclusion

L'embolisation des artères utérines est une méthode efficace pour le traitement des fibromes. Elle demeure une alternative pour les femmes qui désirent préserver leur utérus. C'est une procédure moins invasive que la myomectomie qui pourrait être proposé aux patientes ayant un désir de maternité car la plupart des grossesses ont aboutir à un accouchement de nouveau-nés sains de poids normal.

Conflit d'intérêt

Les auteurs déclarent n'avoir aucun conflit d'intérêt.

6. Références

1. Fernandez H, Gervaise A, de Tayrac R. Fibromes utérins. EMC 2002 ;1 :1-11.
2. Ravina JH, Herbreteau D, Ciraru-Vigneron N, Bouret JM, Houdart E, Aymard A, et al. arterial embolisation to treat uterine myomata. Lancet 1995 ; 346 (8976) : 671-2.
3. Estelle Acko Ohui, Paulette Yapó, Paul N'Zi, Bonfils Kouassi, Denis Herbreteau. Embolisation des fibromyomes utérins : premières expériences en Afrique subsaharienne, à propos de 181 patientes. Imagerie de la femme 2019 ; 29 : 143-9.
4. Pelage JP, Le Dref O, Jacob D, Soyer P, Rossignot M, Truc J, et al. Embolisation utérine : anatomie, techniques, indications, résultats et complications. J Radiol 2000 ;81:1863-72.
5. Parker EL, Trevor JH, Meaghan MS, Joseph MS. Pregnancy success and outcomes after uterine fibroid embolization: updated review of published literature. Br J Radiol 2020 ;93(1105).
6. Forman RG, Reidy J, Nott V, Braude P. Fibroids and fertility. Min Invas Ther Allied Technol 1999 ;8 :415-9.
7. Pinto Pabón I, Magret JP, Unzurrunzaga EA, García IM, Catalán IB, Cano Vieco ML. Pregnancy after uterine fibroid embolization: follow-up of 100 patients embolized using tris-acryl gelatin microspheres. Fertil Steril 2008 ; 90(6) : 2356-60.
8. Carpenter TT, Walker WJ. Pregnancy following uterine artery embolisation for symptomatic fibroids: a series of 26 completed pregnancies. Bjog 2005 ; 112(3) : 321-5.
9. Tixier H, Loffroy R, Filipuzzi L, Crevoul J, Mutamba W, Cercueil JP, et al. Embolisation artérielle par matériel résorbable avant myomectomie. J Radiol 2008 ;89 :1925-9.
10. Joao MP, Marisa D, Tiago B, Jorge B, Fernando C, Marcela F, et al. Spontaneous pregnancy with a live birth after conventional and partial uterine fibroid embolization. Radiology 2017 ;285(1).
11. E. Acko-Ohui, K. Bonfils, L. Gui-Bilé, K.E. Kouadio, A.S. Diallo, S.N. Dédé, Y.P. Yapó. Grossesse après les premières procédures d'embolisation des fibromes utérins en Afrique subsaharienne en Côte d'Ivoire. Gynécologie Obstétrique Fertilité & Sénologie 49 (2021) 587-92.
12. Pron G, Mocarski E, Bennett J, Vilos G, Common A, Vanderburgh L: Ontario U.F.E. Collaborative Group. Pregnancy after uterine artery embolization for leiomyomata: the Ontario Multicenter Trial. Obstet Gynecol 2005 ;105 :67-76.