



ARTICLE ORIGINAL / RESEARCH ARTICLE

Aspects tomодensitométriques de la carcinose péritonéale au Centre National Hospitalier et Universitaire Hubert Koutoukou Maga de Cotonou

CT aspects of peritoneal carcinosis at the Centre National Hospitalier Universitaire Hubert Koutoukou Maga of Cotonou.

ADJADOHOUN Sonia Bignon Mahussi Gwladys ^{1*}, LALEYE Christel Marie², HOUNTON Emmanuel¹, AKANNI Djivèdé Witchékpo Mohamed Maurice³, KIKI Miralda⁴, YEKPE AHOANSOU Patricia¹, SAVI-De TOVE Kofi Mensa Stéphane³, BIAOU Olivier¹, BOCO Vicentia¹

¹: Faculté des Sciences de la Santé de Cotonou. Universitaire d'Abomey Calavi (Cotonou, Bénin)

²: Clinique Universitaire de Chirurgie Viscérale du Centre Hospitalier et Universitaire Hubert Koutoukou Maga (Cotonou, Bénin)

³: Faculté de Médecine/ Université de Parakou (Parakou, Bénin)

⁴: Service d'Imagerie Médicale du Centre Hospitalier Universitaire du Borgou et de l'Alibori (Parakou, Bénin)

Mots-clés :

Carcinose péritonéale,
Tomodensitométrie,
Tumeur primitive, Bénin

Keywords:

Peritoneal carcinosis, CT scan, Primary tumor, Benin.

Auteur*correspondant**

ADJADOHOUN Sonia Bignon
Mahussi Gwladys
Faculté des Sciences de la
Santé de Cotonou.
Universitaire d'Abomey Calavi
(Cotonou, Bénin)
Email : mahussi222@yahoo.fr

Reçu le : 20/9/2021

Accepté le : 22/12/2022

RÉSUMÉ

Objectifs : L'objectif de ce travail était d'étudier les aspects tomодensitométriques de la carcinose péritonéale au Centre National Hospitalier Universitaire Hubert Koutoukou MAGA (CNHU/HKM) de Cotonou (Bénin)

Matériel et méthodes : il s'est agi d'une étude rétrospective, descriptive et analytique qui s'est déroulée de Mai 2017 à Août 2019 (02 ans 03 mois) dans le service d'imagerie médicale du CNHU/HKM de Cotonou. Ont été inclus les résultats de scanner abdomino-pelvien des patients ayant une carcinose péritonéale de tumeur primitive connue. Les paramètres étudiés étaient le type de lésions péritonéales, leur topographie et leur retentissement sur les organes de voisinage, les autres localisations de la tumeur primitive et l'index péritonéal ou indice de carcinose péritonéale de Sugarbaker. Les données recueillies ont été traitées et analysées à l'aide des logiciels Excel 2016 et STATA 13.0.

Résultats : Ont été colligés 35 scanners. Les tumeurs primitives étaient essentiellement abdomino-pelviennes (85,7%). Les lésions les plus constantes par ordre de fréquence étaient les nodules péritonéaux (100%), l'ascite (85,71%), les lympho-nœuds cardio-phréniques (54,3%). La topographie des nodules péritonéaux était l'hypochondre droit (54,28%), le pelvis (45,71%), le flanc droit (42,85%), l'épigastre (42,85%), le flanc gauche (37,14%), la région péri-ombilicale (37,14%) et l'hypochondre gauche (34,28%). Les nodules péritonéaux entraînaient un scalloping sur les organes pleins, un envahissement des muscles pariétaux abdominaux, une angulation des anses et la compression des voies urinaires. L'index péritonéal était ≤ 10 chez 25 (71,42%).

ABSTRACT

Objectives: The objective of this work was to study the CT aspects of peritoneal carcinosis at the Centre National Hospitalier Universitaire Hubert Koutoukou MAGA (CNHU/HKM) of Cotonou (Benin).

Material and methods: this was a retrospective, descriptive and analytical study that took place from May 2017 to August 2019 (02 years 03 months) in the medical imaging department of the CNHU/HKM of Cotonou. The results of abdomino-pelvic CT scans of patients with peritoneal carcinosis of known primary tumor were included. The parameters studied were the type of peritoneal lesions, their topography and their impact on the surrounding organs, the other locations of the primary tumor and the peritoneal index or Sugarbaker peritoneal carcinosis index. The data collected were processed and analyzed using Excel 2016 and STATA 13.0 software.

Results: 35 scans were collected. The primary tumors were mainly abdomino-pelvic (85.7%). The most constant lesions in order of frequency were peritoneal nodules (100%), ascites (85.71%), cardio-phrenic lympho-nodes (54.3%). The topography of peritoneal nodules were right hypochondrium (54.28%), pelvis (45.71%), right flank (42.85%), epigastrium (42.85%), left flank (37.14%), periumbilical region (37.14%) and left hypochondrium (34.28%). The peritoneal nodules caused scalloping on the solid organs, invasion of the abdominal parietal muscles, angulation of the ansae and compression of the urinary tract. The peritoneal index was ≤ 10 in 71, 42% of patients.

1. Introduction

La carcinose péritonéale est la localisation secondaire d'une tumeur primitive (non péritonéale) au niveau du péritoine. Elle est beaucoup plus fréquente que les atteintes primitives, avec un rapport de 100 pour 1 [1]. Le péritoine est un élément anatomique important en oncologie, puisque la surface péritonéale est le second site anatomique de récurrence des cancers gastriques, ovariens et colorectaux et que, par ailleurs, 50% des patients présentant une carcinose péritonéale décéderont sans présenter d'autres métastases [1].

L'imagerie à travers ses différentes modalités, a un rôle important dans le diagnostic positif précoce de la carcinose péritonéale, compte tenu des implications thérapeutiques qui apparaissent actuellement (péritonectomie de réduction tumorale, chimio-hyperthermie intrapéritonéale) et de leur impact sur la survie des patients [1].

L'échographie est peu sensible soit 69% en raison des problèmes inhérents à sa technique [2]. Il s'agit de l'opérateur dépendance, des artefacts (gaz digestifs) et de l'inaccessibilité à certaines régions. Mais elle reste la technique de première intention, moins coûteuse et très accessible.

La tomодensitométrie (TDM) a une sensibilité variable selon la localisation [1, 3, 4] et la taille (60-93%) [5-9], avec une spécificité et une valeur prédictive positive satisfaisantes respectivement 75-97% et 50-100% [3], et une valeur prédictive négative faible pour certaines localisations, mais elle reste l'examen de référence pour le diagnostic de la carcinose péritonéale.

La TDM a été notre technique de choix vu sa sensibilité et sa spécificité, le coût et l'accessibilité notamment dans notre pays.

Il se pose donc le problème de capacité ou d'aptitude de reconnaissance des lésions péritonéales secondaires, de site de prédilection des lésions péritonéales, des types de tumeurs primitives potentielles, des signes indirects obligeant une recherche obligatoire et systématique des

lésions de carcinose péritonéale. Ainsi la résolution de cette problématique pourrait améliorer et optimiser nos pratiques quotidiennes en matière d'interprétation du bilan d'extension tumorale. D'où la réalisation de ce travail, dont l'objectif est d'étudier les aspects tomодensitométriques de la carcinose péritonéale au Centre National Hospitalier Universitaire Hubert Koutoukou MAGA (CNHU/HKM) de Cotonou/BENIN.

2. Matériels et Méthodes

Il s'est agi d'une étude rétrospective, descriptive et analytique qui s'est étendue sur une période de 02 ans 03 mois (Mai 2017 à Août 2019). Elle s'est déroulée à Cotonou (Bénin) dans le service d'imagerie du centre national hospitalier et universitaire CNHU-HKM. L'échantillonnage de l'étude a été exhaustif avec recrutement systématique des résultats de scanner abdomino-pelvien des patients ayant une carcinose péritonéale de tumeur primitive connue. Les examens ont été réalisés grâce à un scanner multi-détecteur (SIEMENS Somatom Emotion Excel Edition, 16 coupes, Germany). Une acquisition en contraste spontané puis après injection intraveineuse de produit de contraste, au temps artériel (25 à 30s), portal (70s) et au temps tardif (120s) est faite avec une épaisseur de coupe de 3mm. Un produit de contraste iodé de 350mg/mL à raison de 2 à 4 mL/Kg en intraveineuse a été utilisé si la fonction rénale est bonne ou sur un accord du néphrologue en cas de perturbation de la fonction rénale. Les résultats du scanner ont été relus par un radiologue junior et validés par un sénior radiologue. Les variables indépendantes étaient le sexe, l'âge et la tumeur primitive. Les variables dépendantes étaient le type de lésion (nodule ou masse péritonéale, épaissement péritonéal, gâteau péritonéal, ascite lympho-nœuds ou ganglions cardio-phréniques et abdomino-pelviens), leur topographie et leur retentissement sur les organes de voisinage, les autres localisations de la tumeur primitive. La quantification de la carcinose a été réalisée avec l'index péritonéal ou

indice de carcinose péritonéale de Jacquet Sugarbaker qui a été choisi lors du congrès international du Peritonéal Surface Oncology Group International (PSOGI) en 2006 pour homogénéiser la description opératoire des carcinoses péritonéales [10]. L'abdomen est divisé en 9 régions et l'intestin grêle en 4 segments. Pour chaque région, un indice allant de 0 à 3 est attribué selon une échelle semi-quantitative en rapport avec la taille maximale des lésions (0 : pas de tumeur ; 1 : tumeur de moins de 0,5 cm ; 2 : tumeur mesurant entre 0,5 et 5 cm ; 3 : tumeur mesurant plus de 5 cm). La confluence de plusieurs nodules de carcinose péritonéale est à comptabiliser comme une seule et grande tumeur. L'index péritonéal correspond à la somme de l'indice dans chacune des 13 régions et varie donc de 0 à 39. Une fiche d'enquête avait été utilisée pour la collecte des données. Les données recueillies sont traitées et analysées à l'aide des logiciels Excel 2016 et STATA 13.0.

3. Résultats

3.1 Données démographiques des patients

Sur un total de 35 cas, les femmes étaient plus touchées que les hommes, avec un sex-ratio de 0.75 ; soit 15 hommes (42,9%) pour 20 femmes (57,1%). L'âge moyen des patients était de $58,3 \pm 16,4$ ans avec des extrêmes de 11 et 84 ans. La tranche d'âge la plus touchée était de 51 à 70 ans (57%).

3.2 Circonstances de découverte

La carcinose péritonéale est découverte surtout lors du bilan d'extension d'un primitif connu, soit 80% (28 sur 35 cas) comme l'illustre la **figure 1**.

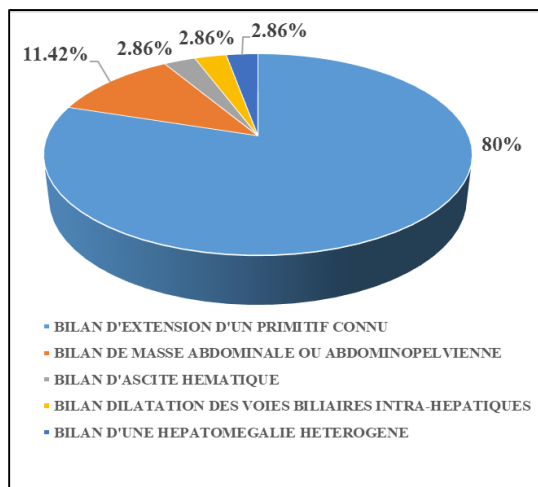


Figure 1: Répartition des circonstances de découvertes de la carcinose péritonéale

3.3 Données scanographiques

□ Tumeurs primitives

Les tumeurs primitives étaient essentiellement de localisation abdomino-pelvienne, 31 cas soit 88,57%. Les tumeurs digestives sont en tête de liste, avec 19 sur 35 cas (54,28%). La répartition des tumeurs primitives selon les organes est présentée dans le **tableau I**.

Tableau I. Répartition des tumeurs suivant l'appartenance à l'appareil digestif ou non et les organes

Tumeurs primitives	(n=35)	(%)
Digestives		
Estomac	5	14,28
Colon	4	11,42
Intestin grêle	1	2,85
Pharynx	1	2,85
Pancréas	4	11,42
Voies biliaires	3	8,57
Foie	1	2,85
Extra-digestives		
Utérus	5	14,28
Ovaires	4	11,42
Seins	3	8,57
Reins	2	5,71
Vessie	1	2,85
Broncho-pulmonaires	1	2,85

□ Lésions élémentaires de la carcinose péritonéale

La répartition de ces lésions figure dans le **tableau II**.

Tableau II. Répartition des lésions élémentaires péritonéales

Signes élémentaires de la carcinose péritonéale	(n)	(%)
Directs		
Nodules péritonéaux	35	100
Epaississement péritonéal focal	12	34,3
Epaississement péritonéal diffus	6	37,14
Gâteau omental	7	20
Infiltration mésentérique	9	25,71
Nodule ombilical	6	17,14
Indirects		
Ascite	30	85,71
Ganglions cardio-phréniques	19	54,3
Nodules de translocation cutanée	03	8,57

Les nodules péritonéaux étaient retrouvés chez tous les patients (100%). Les **figures 2, 3, 4 et 5** illustrent respectivement les nodules péritonéaux, l'épaississement

péritonéal focal et diffus, le gâteau omental, l'infiltration mésentérique, l'ascite et les ganglions cardio-phréniques.

- **Les caractéristiques des nodules péritonéaux.**

Le **tableau III** résume la topographie des nodules péritonéaux

Tableau III. Répartition de la topographie des nodules péritonéaux

Région selon SUGABAKER et structures anatomiques	Fréquence (n)	Pourcentage (%)
Centrale ou péri-ombilicale : Colon transverse/grand omentum	13	37,14
Hypochondre droit : Espace rétro-hépatique droit/ face inférieure du diaphragme droit/ Face Supérieure du lobe hépatique droit	19	54,28
Épigastrique : Ligament falciforme/petit omentum Lobe gauche du foie/ graisse épigastrique non omentale	15	42,85
Hypochondre gauche : Face inférieure du diaphragme gauche/ Rate/queue du pancréas/ face antérieure et postérieure de l'estomac	12	34,28
Flanc gauche : Colon gauche/gouttière pariéto-colique gauche	13	37,14
Fosse iliaque gauche : Face latérale gauche du péritoine pelvien/ Colon sigmoïde proximal et son méso	9	25,71
Pubienne : Organes génitaux internes : ovaires, trompes, Utérus/vessie/ Cul de sac de Douglas/ Recto-sigmoïde	16	45,71
Fosse iliaque droite : Face latérale droite du péritoine pelvien/ Caecum/appendice	10	28,57
Flanc droit : Colon droit/gouttière pariéto-colique droite	15	42,85
Jéjunum proximal : Intestin grêle et son mésentère	5	14,28
Jéjunum distal : Intestin grêle et son mésentère	7	20
Iléon proximal : Intestin grêle et son mésentère	6	17,14
Iléon distal : Intestin grêle et son mésentère	7	20

Tableau IV. Répartition de la conséquence des nodules péritonéaux sur les structures anatomiques de voisinage

Conséquences de voisinage	Fréquence (n)	Pourcentage (%)
Scalloping sur le foie	16	88,88
Scalloping sur la rate	2	11,11
Scalloping sur le rein	1	5,55
Envahissement des muscles péritonéaux	3	16,66
Angulation des anses	1	5,55
Compression urétérale	1	5,55

Tableau V. Répartition des caractéristiques de l'ascite

Caractéristiques de l'ascite	Fréquence (n)	Pourcentage (%)
Cloisonnement	4	13,33
Enkystement	6	20
Libre	20	57,14
Densité liquidienne (-10 et 20 UH)	35	100

Le diamètre moyen des nodules était de $30,71 \pm 25,75$ mm, avec des extrêmes de 4 et 128 mm. Les conséquences sur les structures anatomiques de voisinage de ces nodules sont réparties dans le **tableau IV**.

Table VI. Répartition de l'index péritonéal Sugarbarker

Index péritonéal	Fréquence (n=35)	Pourcentage (%)
1-5	15	42,85
6-10	10	28,57
11-15	5	14,28
16-20	2	5,71
21-25	0	0
26	3	8,57

- **Les caractéristiques de l'ascite**

Le tableau V illustre les caractéristiques de l'ascite

- **Les caractéristiques des lympho-nœuds (ganglions) cardio-phréniques**

Les lympho-nœuds (ganglions) cardio-phréniques étaient retrouvés de façon bilatérale dans 12 cas sur 35 (34,28%). Ils étaient dédifiérenciés et rehaussés gardant la forme ovalaire, avec perte du centre graisseux. Leur petit axe variait entre 4 et 14 mm.

3.4 Quantification de la carcinose péritonéale

La plupart des patients avait un index péritonéal ≤ 10 , soit 25 cas sur 35. Le tableau VI, présente la répartition de l'index péritonéal dans cette série.

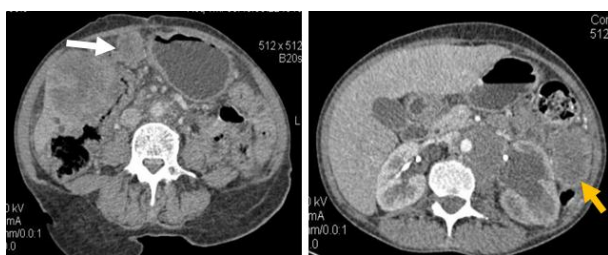


Figure 2: Coupe scanographique abdominale passant par l'ombilic montrant un nodule péritonéal de la région centrale (flèche blanche) et un autre de la gouttière pariéto-colique gauche (flèche jaune).

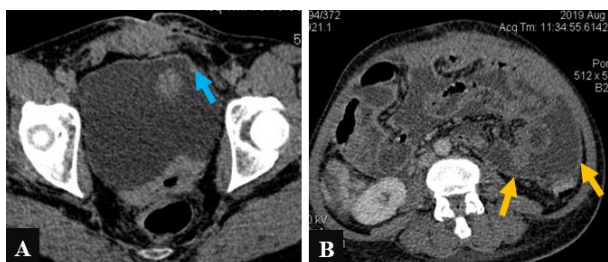


Figure 3 : A : coupe scanographique axiale pelvienne montrant un épaississement focal du péritoine pelvien pariétal (flèche bleu).
B : coupe scanographique axiale de l'abdomen montrant un épaississement péritonéal diffus (flèche jaune)

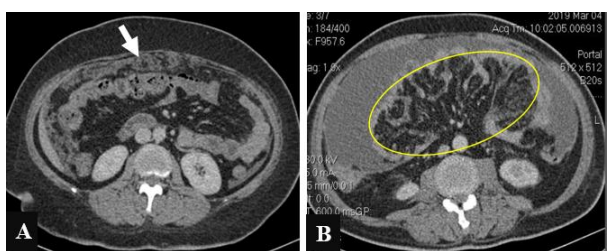


Figure 4 : A : Coupe scanographique axiale de l'abdomen montrant un gâteau omental ou épiploïque (flèche).
B : Coupe axiale scanographique abdominale montrant une infiltration du mésentère (cercle jaune)

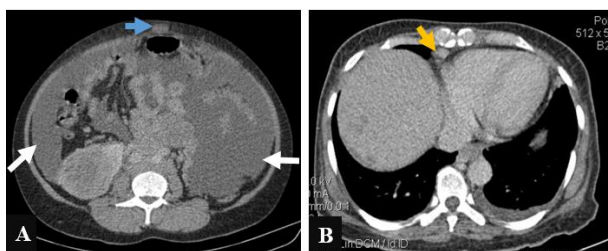


Figure 5: A : Coupe scanographique axiale abdominale supra ombilicale montrant une ascite de grande abondance homogène (flèche blanche) et un nodule sous cutané de translocation (flèche bleue) B : Coupe scanographique axiale thoracique basse montrant un lympho-nœud (ganglion) cardiophrénique droit augmenté de taille, dédifférencié (flèche jaune)

4. Discussion

En ce qui concerne les données socio-démographiques, une prédominance féminine était observée avec une sex-ratio était de 0.75. Un constat similaire a été fait par Duhr et al. en Allemagne en 2012 [11]. Cet état de chose pourrait se comprendre par le fait que les tumeurs génitales féminines surtout des ovaires, sont potentiellement métastatiques au niveau péritonéal comme l'ont remarqué plusieurs auteurs notamment Villanueva et al en Espagne en 1995, Yawar et al. en 2015 au Pakistan et Lombardo et al. en Espagne en 2016 [12, 13, 14].

L'âge moyen des patients était de $58,3 \pm 16,4$ ans avec des extrêmes de 11 et 84 ans. La tranche d'âge la plus touchée était de 51 ans à 70 ans, soit 57%. Duhr et al. avaient fait la même remarque en Allemagne en 2012 avec une moyenne d'âge de 66 ans [15]. Benlahfid et al. au Maroc en 2017 avaient remarqué que l'âge était un facteur de risque de survenue des cancers recto-coliques avec une moyenne d'âge de 55,55 ans [16].

Quant aux données scanographiques, les tumeurs primitives étaient essentiellement de localisation abdomino-pelvienne dans 85,7% des cas. Un résultat pareil (94,6%) a été rapporté par Duhr et al. en Allemagne en 2012 [15]. La contiguïté de l'organe atteint avec le péritoine serait un atout favorisant cette dissémination locale ce qui justifie la prédominance des tumeurs digestives sont prédominantes (54,28%). Elles sont suivies des tumeurs génitales féminines (34,29%). Denis et al. en 2004 en France, avaient observé des résultats proches des nôtres, soit 66.66% pour les tumeurs digestives [17].

Les tumeurs digestives fréquemment retrouvées sont successivement les tumeurs gastriques (5/19), les tumeurs coliques (4/19) et les tumeurs pancréatiques (4/19). Une hiérarchisation presque similaire a été rapportée par Duhr et al ; en Allemagne en 2012 soit par ordre décroissante de fréquence les tumeurs coliques (7 cas sur 20), les tumeurs gastriques (6 cas sur 20) et les tumeurs pancréatiques (4 cas sur 20) [11].

Les tumeurs génitales féminines fréquemment pourvoyeuses de carcinose péritonéale dans la présente étude étaient par ordre décroissante les tumeurs de l'utérus (5 cas sur 12) suivies de celles de l'ovaire (4 cas sur 12). Par contre en France, Veron et al. en 2006 et Denis et al. en 2004 avaient retrouvé une prédominance ovarienne [18].

Ces localisations se présentent par des signes élémentaires directs et indirects à la TDM.

Les signes élémentaires directes de la carcinose péritonéale retrouvés à la TDM sont par ordre de fréquence : les nodules péritonéaux, l'épaississement

péritonéal focal, l'infiltration du mésentère, le gâteau péritonéal, l'épaississement péritonéal diffus et le nodule ombilical. Ces signes sont également retrouvés dans la littérature [19].

Les signes indirects (ou associés) observés sont par ordre de fréquence : l'ascite, les ganglions cardio-phréniques et les nodules de translocation.

Les lésions les plus constantes sont par ordre de fréquence les nodules péritonéaux, l'ascite, les ganglions cardio-phréniques dans respectivement 100%, 85,71% et 54,3% des cas. Nos résultats sont proches de ceux de Veron et al. qui avaient noté comme signes constants : l'ascite, l'infiltration mésentérique et les nodules ou plaques péritonéaux. Pour Walkey et al. en 1988 également, la présence d'ascite au cours de la carcinose péritonéale était estimée à 74% [20].

Les nodules péritonéaux, les épaississements focaux ou diffus du péritoine sont des signes spécifiques d'atteinte péritonéale traduisant dans notre contexte tumorale une implantation des cellules tumorales sur le péritoine. Quatre mécanismes sont décrits dans la littérature expliquant la survenue de ces lésions.

Il s'agit des modes d'extension par contiguïté, par voie hématogène, par voie lymphatique et par diffusion péritonéale.

Au cours de l'extension par contiguïté les cellules tumorales sont capables de migrer au travers du tissu interstitiel par le biais de substances enzymatiques et de facteurs chémotactiques et de motilité. Elle est l'apanage des cancers du col de l'utérus, de l'estomac et du côlon transverse [19].

Par voie hématogène, les cellules s'arrêtent au niveau du premier lit capillaire qu'elles rencontrent, et peuvent générer des métastases si elles trouvent des facteurs favorables à leur croissance [19].

Par voie lymphatique, l'existence en particulier des plexus lymphatiques situés de part et d'autre du diaphragme, se comportant comme de véritables capteurs de cellules tumorales circulant dans la cavité péritonéale pouvant expliquer les fréquentes localisations des lésions péritonéales péri-diaphragmatiques droites fréquemment observées dans les cancers de l'ovaire [19].

Le mode de dissémination par diffusion péritonéale est le plus fréquent. Dès lors qu'une tumeur franchit la séreuse digestive ou la capsule périphérique ou péri-splénique, une dissémination directe de la cavité péritonéale est possible. Les cellules tumorales essaient dans le liquide péritonéal. Elles provoquent une inflammation de la séreuse péritonéale et induisent une sécrétion fibrineuse facilitant leur implantation [19].

Les régions topographiques les plus fréquentes des nodules péritonéaux étaient de façon décroissante l'hypochondre droit (54,28%), le pelvis (45,71%), le flanc droit ou gouttière pariéto-colique droite (42,85%), l'épigastre (42,85%), le flanc gauche ou gouttière

pariéto-colique gauche (37,14%), la région péri-ombilicale ou centrale (37,14%) et l'hypochondre gauche (34,28%). Des résultats similaires ont été rapportés dans la littérature [18].

Ces localisations fréquentes se comprennent aisément avec Meyers et al. qui ont démontré que le liquide péritonéal n'était pas statique et suivait continuellement une circulation dynamique. Aussi, la répartition des implants tumoraux péritonéaux n'est pas aléatoire et s'explique en fonction de la cinétique des fluides intrapéritonéaux et de la présence des récessus et des accollements du péritoine. La gravité entraîne le liquide péritonéal dans les récessus les plus déclives que sont l'espace hépato-rénal (poche de Morison) et le cul-de-sac recto-vésical ou recto-utérin (de Douglas). Le liquide accumulé dans le pelvis peut remonter la gouttière pariéto-colique gauche mais il est arrêté par le ligament phrénico-colique gauche. En revanche, le flux remontant le long de la gouttière pariéto-colique droite va d'abord s'accumuler dans l'espace hépato-rénal, et ensuite remonter directement dans l'espace sous phrénique droit où il est arrêté par la zone non péritonisée du foie. Ces caractéristiques expliquent que le cul-de-sac recto-vésical ou recto-utérin (de DOUGLAS), les gouttières pariéto-coliques et l'hypochondre droit (espaces sous phrénique droit et sous hépatique droit) soient les sites les plus fréquents des implants tumoraux intrapéritonéaux. Par ailleurs les cellules tumorales vont s'accumuler au niveau des sites intestinaux immobiles : l'antrum gastrique, la région de la valvule iléo-caecale, le ligament suspenseur du duodénum (ligament de Treitz) et le côlon recto-sigmoïde, tandis que les surfaces des anses intestinales animées de mouvements péristaltiques sont épargnées [21, 22, 23].

Les principales limites du scanner dans la détection sont : les nodules infra centimétriques, les localisations mésentériques, digestives (sur la paroi) et pelviennes, les patients maigres et l'absence d'ascite [24]. Dans ces circonstances d'autres techniques telles que le TEP-TDM et l'IRM pourraient être utilisées en complément pour confirmer ou infirmer le diagnostic. La TEP-TDM, a une sensibilité entre 57 et 93% et une spécificité entre 85 et 90 % dans le diagnostic de carcinose péritonéale et laisse penser que cet examen pourrait prendre une place diagnostique plus importante [25-28]. L'IRM est plus performante que la tomodynamométrie pour des lésions de moins de 1cm et surtout en l'absence d'ascite [29-31]. Elle a une sensibilité de 95 % et une spécificité de 70 % [32].

Les séquences de diffusion améliorent également la détection des lésions, notamment des petites lésions ou des lésions situées dans certaines régions anatomiques difficiles d'accès tel que la coupole diaphragmatique droite, les anses digestives et le pelvis [33].

L'ascite est aspécifique. Sa formation est extrêmement rapide puisqu'elle peut survenir en 3 à 5 jours à la suite de la libération de cellules malignes dans le péritoine [33]. Plusieurs causes ont été citées dans la littérature expliquant la survenue de l'ascite au cours des tumeurs malignes abdomino-pelviennes. Il s'agit par ordre décroissant de la carcinose péritonéale, des métastases hépatiques massives à l'origine d'une hypertension portale, de la carcinose péritonéale avec métastases hépatiques massives, du carcinome hépatocellulaire sur cirrhose, de l'ascite chyleuse due à un cancer généralement un lymphome, du syndrome de Budd-Chiari dû à un cancer obstruant les veines hépatiques [34]. Ainsi au cours des tumeurs malignes la survenue d'ascite ne correspond pas d'emblée à une carcinose péritonéale mais doit faire rechercher les signes directs d'atteinte péritonéale tels que les nodules, les épaissements péritonéaux et les infiltrations mésentériques et du grand omentum.

Dans notre série, les lympho-nœuds (ganglions) cardio-phréniques étaient retrouvés dans 19 cas sur 35, soit 54.3%. Ils étaient différenciés et rehaussés gardant la forme ovale, sans centre graisseux. Leur petit axe variait entre 4 et 14 mm. Certains auteurs avaient par contre rapporté un taux plus élevé par rapport au nôtre soit 75% en 2013 dans une étude réalisée sur les cancers côlo-rectaux. Caramella et al. avaient obtenu une sensibilité de 72%, une spécificité de 68%, une valeur prédictive positive de 0,49 % et une valeur prédictive négative de 85% concernant la présence des ganglions cardio-phréniques dans la carcinose péritonéale avec pour diamètre significatif supérieur à 4 mm. Ainsi la détection de lympho-nœuds (ganglions) cardio-phréniques sur un scanner peut être une aide précieuse pour le diagnostic de la carcinose péritonéale dans un contexte tumoral [35]. Ces résultats pourraient se comprendre par le mécanisme de drainage lymphatique physiologique du péritoine. En effet le drainage lymphatique du péritoine se fait par 2 voies : la voie trans-diaphragmatique antérieure où les ganglions cardio-phréniques se drainent dans les chaînes mammaires internes et la voie médiastinale postérieure via le canal thoracique en avant des corps vertébraux et se jette dans le confluent veineux jugulo-sous clavier gauche.

Évaluation de la carcinose péritonéale l'index péritonéal de Sugarbaker

La plupart des patients de la présente étude avait un index péritonéal ≤ 10 , soit 25 cas sur 35 (71,43%) avec 3 cas d'index péritonéal estimé à 26. Il a une valeur pronostic en ce sens que, l'évaluation préopératoire déterminera de la résecabilité ou non des nodules. Ainsi un index supérieur à 20 est une contre-indication à la chirurgie de cytoréduction. En effet, la survie globale à 5 ans est pratiquement nulle pour les patients ayant un index

péritonéal excédant 20, comparé à 35% pour les index inférieurs ou égaux à 20 [36]. Une valeur limite à 10 est proposée par d'autres auteurs, en raison de taux de survie significativement meilleur pour les index inférieurs à 10 [37].

5. Conclusion

Au terme de cette étude portant sur les aspects tomométriques de la carcinose péritonéale, les lésions les plus constantes étaient les nodules péritonéaux, l'ascite et les lympho-nœuds (ganglions) cardio-phréniques. L'index de carcinose était ≤ 10 chez la plupart des patients. Un suivi de ces patients permettrait d'apprécier la survie globale à 5ans. La TDM, examen de référence permet donc une bonne caractérisation des lésions de carcinose péritonéale et oriente la prise en charge des patients.

Conflit d'intérêt

Les auteurs déclarent n'avoir aucun conflit d'intérêt.

6. Références

- 1- Guibal A. Tumeurs primitives et carcinomatoses péritonéales. Dans : Vilgrain V, Regent D, Nahum H, directeur. Imagerie de l'abdomen. 1^{ère} éd. Paris; Médecine sciences publications; 2010. p.1-24.
- 2- Rioux M, Michaud C. Sonographic detection of peritoneal carcinomatosis: a prospective study of 37 cases. *Abdom Imaging*. 1995;20:47-51. <https://doi.org/10.1007/BF00199644> PMID:7894299
- 3- Chandrashekhara SH, Thulkar S, Srivastava DN et al. Preoperative evaluation of peritoneal deposits using multidetector computed tomography in ovarian cancer. *Br J Radiol*. 2011;84:38-43. <https://doi.org/10.1259/bjr/87415692> PMID:20858663 PMID:PMC3473805
- 4- Koh JL, Yan TD, Glenn D, Morris DL. Evaluation of preoperative computed tomography in estimating peritoneal cancer index in colorectal peritoneal carcinomatosis. *Ann Surg Oncol*. 2009;16:327-33. <https://doi.org/10.1245/s10434-008-0234-2> PMID:19050972
- 5- Low RN, Barone RM, Lacey C et al. Peritoneal tumor : MR imaging with dilute oral barium and intravenous gadolinium-containing contrast agents compared with unenhanced MR imaging and CT. *Radiology*. 1997;204:513-520. <https://doi.org/10.1148/radiology.204.2.9240546> PMID:9240546
- 6- Coakley FV, Choi PH, Gougoutas CA et al. Peritoneal metastases : detection with spiral CT in patients with ovarian cancer. *Radiology*. 2002;223:495-99. <https://doi.org/10.1148/radiol.2232011081> PMID:11997559

- 7- de Bree E, Koops w, Kroger R et al. Peritoneal carcinomatosis from colorectal or appendiceal origin : correlation of preoperative CT with intraoperative findings and evaluation of interobserver agreement. *J Surg Oncol*. 2004;86:64-73.
<https://doi.org/10.1002/jso.20049>
PMid:15112247
- 8- Dromain C, Leboulleux S, Auperin A et al. Staging of peritoneal carcinomatosis : enhanced CT vs. PET/CT. *Abdom Imaging*. 2008;33:87-93.
<https://doi.org/10.1007/s00261-007-9211-7>
PMid:17632751
- 9- Kim SJ, Kim HH, KIM YH et al. Peritoneal metastasis : detection with 16- or 64-detector row CT in patients undergoing surgery for gastric cancer. *Radiology*.2009;253:407-15.
<https://doi.org/10.1148/radiol.2532082272>
PMid:19789243
- 10- Jacquet P, Sugarbaker PH. Clinical research methodologies indagnosis and staging of patients with peritoneal carcinomatosis. *Cancer Treat Res*. 1996;82:359-74.
https://doi.org/10.1007/978-1-4613-1247-5_23
- 11- Dühr C, Kenn W, Kickuth R, Pelz J, Hahn D. Preoperative evaluation of computed tomography (CT) in patients with peritoneal carcinomatosis (PC) with the recognised peritoneal cancer index (PCI). *European society of radiology*. 2012. DOI: 10.1594/ecr2012/C-0498
<https://doi.org/10.1055/s-0031-1279429>
- 12- Villanueva A, Pérez c, Sabaté JM, Llauger J, Giménez A, Sanchis E et al. Peritoneal carcinomatosis. Review of CT findings in 107 cases. *Rev Esp Enferm Dig*. 1995;87(10):707-14.
PMID: 8519536.
- 13- Yawar B, Babar S, Imaad-Ur-Rehman, Sana F, Javed F, Chaudhary MY. Multidetector CT patterns of peritoneal involvement in patients with abdominopelvic malignancies. *J Coll Physicians Surg Pak*. 2015;25 (6):399-402.
DOI 06.2015/JCPSP.399402
- 14- Lombardo Galera S, Espejo Herrera JJ, López Redondo C, Pérez Montilla ME, Muñoz Casares FC, Zurera Tendero LJ. Peritoneal Cancer Index in Ovarian Carcinomatosis: Correlation between CT and Intraoperative Results and Survival. Is the CT a Good Tool for Correlation?. *Clin Surg*. 2016;1:1209. ISSN : 2474-1647
- 15- Dühr C, Kenn W, Kickuth R, Pelz J, Hahn D. Preoperative evaluation of computed tomography (CT) in patients with peritoneal carcinomatosis (PC) with the recognised peritoneal cancer index (PCI). *European society of radiology*. 2012.
<https://doi.org/10.1055/s-0031-1279429>
- 16- Benlahfid M, Erguibi D, Elhattabi K, Bensardi F, Khaiz D, Lafriekh R et al. Épidémiologie descriptive de la carcinose péritonéale d'origine digestive à l'Hôpital Universitaire Ibn Rochd de Casablanca (2008-2010). *Pan African Medical Journal*. 2017;27:234.
<https://doi.org/10.11604/pamj.2017.27.234.13276>
- 17- Denis B, Elias B. Diagnosis and treatment of peritoneal carcinoma. *Gastroenterol Clin Biol*. 2004;28:17-25.
[https://doi.org/10.1016/S0399-8320\(04\)94983-4](https://doi.org/10.1016/S0399-8320(04)94983-4)
- 18- Veron S, Mac G, Cardinai S, Leautaud A, Ladam-marcus V, Marcus C. Carcinose peritoneale en TDM volumique : comment, quoi et ou chercher. *Journal de radiologie*. 2006;87(10):1503.
[https://doi.org/10.1016/S0221-0363\(06\)87762-0](https://doi.org/10.1016/S0221-0363(06)87762-0)
- 19- Taourel P, Baud C, Lesnik A, et al. Le péritoine acteur de la pathologie abdominale. *J Radiol*. 2004;85:574-90.
[https://doi.org/10.1016/S0221-0363\(04\)97632-9](https://doi.org/10.1016/S0221-0363(04)97632-9)
- 20- Walkey MM, Friedman AC, Sohotra P, Radecki PD. CT manifestations of peritoneal carcinomatosis. *AJR Am J Roentgenol*. 1988;150:1035-41.
<https://doi.org/10.2214/ajr.150.5.1035>
- 21- Groheux D, Hindie E, Giacchetti S, et al. Early assessmentwith 18F-fluorodeoxyglucose positron emission tomogra-phy/computed tomography can help predict the outcome ofneoadjuvant chemotherapy in triple negative breast cancer.*Eur J Cancer*. 2014;50:1864-71.
<https://doi.org/10.1016/j.ejca.2014.04.020>
- 22- Liberale G, Vankerckhove S, Caldon MG, et al. Fluorescenceimaging after indocyanine green injection for detection ofperitoneal metastases in patients undergoing cytoreductivesurgery for peritoneal carcinomatosis from colorectal cancer:a pilot study. *Ann Surg*. 2016;264:1110-5.
<https://doi.org/10.1097/SLA.0000000000001618>
- 23- Tajima Y, Murakami M, Yamazaki K, et al. Sentinel nodemapping guided by indocyanine green fluorescence imagingduring laparoscopic surgery in gastric cancer. *Ann Surg Oncol*. 2010;17:1787-93.
<https://doi.org/10.1245/s10434-010-0944-0>
- 24- Dromain C, Leboulleux S, Auperin A, et al. Staging of perito-neal carcinomatosis: enhanced CT vs. PET/CT. *Abdom Imaging*. 2008;33:87-93.
<https://doi.org/10.1007/s00261-007-9211-7>.
- 25- Meyers MA. Intraperitoneal spread of malignancies. In :Meyers MA ed. *Dynamic radiology of the abdomen*. New York : Springer Verlag. 1976:37-70.
https://doi.org/10.1007/978-1-4757-3955-8_2
- 26- Meyers MA, Oliphant M, Beme AS, Feldberg MA. The peritoneal ligaments and mesenteries :pathways of intra-abdominal spread of disease. *Radiology*. 1987;163:593-604.
<https://doi.org/10.1148/radiology.163.3.3575702>.
- 27- Saadate-arab M, Troufleau P, Stines J, Netter E, Regent D. Imagerie des carcinoses péritonéales. *Feuilletts Radiol*. 1997;37:250-267.
PMID: 9499966
- 28- Siewert B, Sosna J, McNamara A, Raptopoulos V, Kruskal JB. Missed lesions at abdominal oncologic CT: lessons learned from quality assurance. *Radiographics*. 2008;28:623-638.
<https://doi.org/10.1148/rg.283075188>

- 29- Walkey MM, Friedman AC, Sohotra P, Radecki PD. CT manifestations of peritoneal carcinomatosis. *AJR Am J Roentgenol.* 1988;150:1035-41. <https://doi.org/10.2214/ajr.150.5.1035>
- 30- Low RN, Sebrechts CP, Barone RM, Muller W. Diffusion-weighted MRI of peritoneal tumors : comparison with conventional MRI and surgical and histopathologic findings : a feasibility study. *AJR Am J Roentgenol.* 2009;193:461-470. <https://doi.org/10.2214/AJR.08.1753>
- 31- Woodward PJ, Hosseinzadeh K, Saenger JS. From the archives of the AFIP : radiologic staging of ovarian carcinoma with pathologic correlation. *RadioGraphics.* 2004;24 : 225-246. <https://doi.org/10.1148/rg.241035178>
- 32- Low RN, Barone RM. Combined diffusion-weighted and gadolinium-enhanced MRI can accurately predict the peritoneal cancer index preoperatively in patients being considered for cytoreductive surgical procedures. *Ann Surg Oncol.* 2012;19:1394-401. <https://doi.org/10.1245/s10434-012-2236-3>
- 33- Garrison RN, Kaelin LD, Galloway RH, Heuser LS et al. Malignant ascites. Clinical and experimental observations. *Ann Surg.* 1986;203:644-651. DOI: 10.1097/00000658-198606000-00009
- 34- Runyon BA et al. Ascitic fluid. *Hepatology.* 1998;8:1104. DOI: 10.1002/hep.1840080521
- 35- Caramella C, Pottier E, Borget I, et al. Value of cardiophrenic angle lymph node for the diagnosis of colorectal peritoneal carcinomatosis. *Eur J Cancer* 2013;49:3798-805. DOI: 10.1016/j.ejca.2013.06.044
- 36- Da Silva RG, Sugarbaker PH. Analysis of prognostic factors in seventy patients having a complete cytoreduction plus perioperative intraperitoneal chemotherapy for carcinomatosis from colorectal cancer. *J Am Coll Surg.* 2006;203(6):878-86. DOI: 10.1016/j.jamcollsurg.2006.08.024
- 37- Weber T, Roitman M, Link KH. Current status of cytoreductive surgery with hyperthermic intraperitoneal chemotherapy in patient with peritoneal carcinomatosis from colorectal cancer. *Colorectal Dis.* 2012;11(3):167-76. DOI: 10.1016/j.clcc.2012.01.001
- 38-