



JAIM

ISSN 1810-4959

Journal Africain  
d'Imagerie Médicale

## ARTICLE ORIGINAL / RESEARCH ARTICLE

## Apport de l'urétéro-cystographie rétrograde dans le bilan diagnostique des valves de l'urètre postérieur au centre hospitalier universitaire pédiatrique Charles De Gaulle.

*Contribution of retrograde urethral cystography in the diagnostic workup of posterior urethral valves at the Charles De Gaulle pediatric university hospital*

ZANGA Soré Moussa<sup>1\*</sup>, KABORE/BEREHOUDOU GOU Cherlyn<sup>1</sup>, KONE SIGUE Massara<sup>3</sup>, ZONGO/SANOU Mariam<sup>1</sup>, NDE/OUEDRAOGO Nina Astrid<sup>2</sup>, KAMBOU/TIEMTORE Bénilde<sup>2</sup>, NAPON Aïsha Madina<sup>1</sup>, LOUGUE/SORGHO Léonie Claudine<sup>1</sup>

<sup>1</sup> : Centre hospitalier universitaire pédiatrique Charles De Gaulle (CHUP-CDG), Ouagadougou

<sup>2</sup> : Centre hospitalier universitaire Yalgado OUEDRAOGO, Ouagadougou

<sup>3</sup> : Centre hospitalier régional, Dori

**Mots-clés :**

Urétéro Cystographie  
Rétrograde; Valve de  
l'urètre postérieur

**Keywords:**

Urethral Retrograde  
Cystography ; Posterior  
urethral valve

**\*Auteur****correspondant**

ZANGA Soré Moussa service  
de radiologie, CHUP-CDG  
Ouagadougou, Burkina Faso;  
Tél 70 23 14 34; E-mail:  
zasomo@yahoo.fr

**Reçu le :** 26.09.2021

**Accepté le :** 13.10.2021

**RÉSUMÉ**

**Introduction :** Les valves de l'urètre postérieur constituent l'uropathie obstructive la plus fréquente du garçon. Le but de cette étude était d'évaluer l'apport de l'UCR dans le diagnostic de la valve de l'urètre postérieur au CHUP-CDG.

**Patients et méthode :** Etude rétrospective sur 06 ans (de Décembre 2014 à novembre 2020), incluant les résultats de tous les enfants explorés à l'urétéro-cystographie rétrograde (UCR) pour suspicion de valve de l'urètre postérieur, dans le service de radiologie du CHUP Charles De Gaulle.

**Résultats :** L'étude a colligé 67 résultats d'examens soit une moyenne de 11 UCR par an. Ces explorations ont été réalisées chez des garçons, âgés de 1 mois à 11 ans soit un âge moyen de 4 ans. Les indications ayant motivé ces examens étaient la dysurie dans 55% des cas, les infections urinaires à répétition (25%) et l'urétéro hydronéphrose bilatérale diagnostiquée à l'échographie (20%). Le diagnostic de valve de l'urètre postérieur a été confirmé chez 33 patients (49,2%) à l'UCR : cet examen montrait une dilatation en cône de l'urètre postérieur en amont d'une valve. Les enfants âgés de 0 à 3 ans étaient les plus affectés, soit 56,7%. La paroi vésicale était irrégulière, d'aspect diverticulaire chez 26 patients (78,7%) et un reflux vésico-urétéral passif était présent chez 8 patients (24,2%) : ce reflux était bilatéral dans cinq cas et unilatéral dans trois cas. Ce reflux était de grade III dans quatre cas et de grade IV dans les quatre autres cas.

**Conclusion :** L'UCR reste une méthode d'exploration de choix dans le diagnostic des valves de l'urètre postérieur. Ce diagnostic doit être précoce afin d'éviter l'évolution vers des complications telles que l'insuffisance rénale terminale.

**ABSTRACT**

**Introduction:** the valves of the posterior urethra are the most common obstructive uropathy in boys. The aim of this study was to assess the contribution of retrograde urethral cystography in the diagnosis of the posterior urethral valves at the Charles De Gaulle pediatric university

hospital

**Patients and method** : retrospective study over 06 years (from December 2014 to November 2020), including the results of all the children explored by retrograde urethral cystography for suspected posterior urethral valve, in the radiology department of the Charles De Gaulle pediatric university hospital

**Results** : the study collect 76 test results, for an average of 11 retrograde urethral cystography per year. These explorations were carried out on boys, aged from 1 month to 11 years old, i.e. an average age of 4 years. Indications were dysuria in 55% of cases, recurrent urinary tract infections (25%) and bilateral ureterohydronephrosis diagnosed on ultrasound (20%). The diagnosis of a posterior urethral valve was confirmed in 33 patients (49,2%) at the retrograde urethral cystography : this examination showed a conical dilation of the posterior urethra upstream of a valve. Children aged 0 to 3 were the most affected, at 56,7%. The bladder wall was irregular, diverticular in 26 patients (78,7%) and passive vesico ureteric reflux was present in 8 patients (24,2%) : this reflux was bilateral in five cases and unilateral in three cases. This reflux was grade III in four cases and grade IV in the other four cases.

**Conclusion** : retrograde urethral cystography remains the explorations method of choice in the diagnosis of posterior urthral valves. This diagnosis must be made early in order to avoid progression to complications such as end-stage renal disease.

## 1. Introduction

Les valves de l'urètre postérieur (VUP) constituent l'anomalie congénitale des voies urinaires inférieures la plus fréquente chez les garçons. Leur incidence varierait de 1/5000 à 1/8000 garçons [1,2]. Il s'agit de l'urgence urologique pédiatrique la plus courante et de la cause la plus fréquente d'insuffisance rénale chronique chez les enfants [3]. L'étiologie de cette pathologie reste inconnue, vraisemblablement liée à un mauvais positionnement des orifices des canaux de Wolf. Son diagnostic est aisé et le diagnostic anténatal évoqué à l'échographie obstétricale ou à l'IRM fœtale a modifié l'évolution par le dépistage des formes sévères [4]. En post natal, le diagnostic repose sur l'Urétro Cystographie Rétrograde (UCR) ou la Cysto-Urétrographie Mictionnelle (CUM), qui doit impérativement inclure une phase mictionnelle sans sonde, afin de mettre en évidence l'image typique de coup d'angle au niveau de l'urètre postérieur. Le but de cette étude était d'évaluer l'apport de l'UCR dans le diagnostic des VUP au CHUP-CDG.

## 2. Matériels et Méthodes

Il s'agissait d'une étude rétrospective descriptive qui s'est déroulée sur une période de 06 ans (de décembre 2014 à décembre 2020) dans le service de radiologie du CHUP CDG. Elle a concerné les résultats des enfants explorés à l'UCR ou à la CUM pour suspicion de VUP, dans le service de radiologie du CHUP-CDG. Pour chaque patient, les informations cliniques et radiographiques ont été collectées à l'aide d'un questionnaire. Le registre de compte-rendu des examens spéciaux a servi de base de collecte des données. Les examens ont été réalisés à l'aide d'une table de

radiographie télécommandée de marque SIEMENS TOMASSON, modèle AXIOM Luminos dRF, Excel Edition. Cette table de radiographie a été mise en service en Octobre 2014.

La cystographie peut se faire par voie rétrograde (c'est l'UCR) ou par voie sus pubienne. Le premier temps de cet examen consiste en la réalisation d'une radiographie de l'abdomen sans préparation centré sur le pelvis. Le deuxième temps est celui de l'opacification vésicale et urétrale après une asepsie rigoureuse du méat urétral et de la verge ou de la région sus pubienne. Le remplissage vésical par du produit de contraste iodé est réalisé avec la mise en place d'une sonde urinaire (par voie rétrograde) ou par ponction directe sus pubienne à l'aide d'un cathéter (voie sus pubienne). Au fur et à mesure du remplissage, des clichés radiographiques sont réalisés en incidence de face, oblique et de profil, permettant l'exploration de la vessie, de l'urètre, une étude per et post mictionnelle d'éventuelles anomalies.

Un possible reflux vésico-urétéral dit passif pourra être recherché lors du remplissage et un reflux dit actif, recherché en cours de miction.

Le diagnostic de valves de l'urètre postérieur était retenu sur la présence d'un signe constant associé ou non à un ou plusieurs signes inconstants. Le signe constant était constitué de la « chambre sous vésicale » qui apparaissait sous la forme d'une dilatation en « cône » ou en « triangle » de l'urètre postérieur. Les signes inconstants étaient représentés par l'aspect irrégulier, diverticulaire de la paroi vésicale (ou vessie de lutte), la dilatation des uretères, des cavités pyélocalicielles et la présence de reflux vésico-urétéral, pouvant être passif ou actif, unilatéral ou bilatéral. Une analyse descriptive a été réalisée.

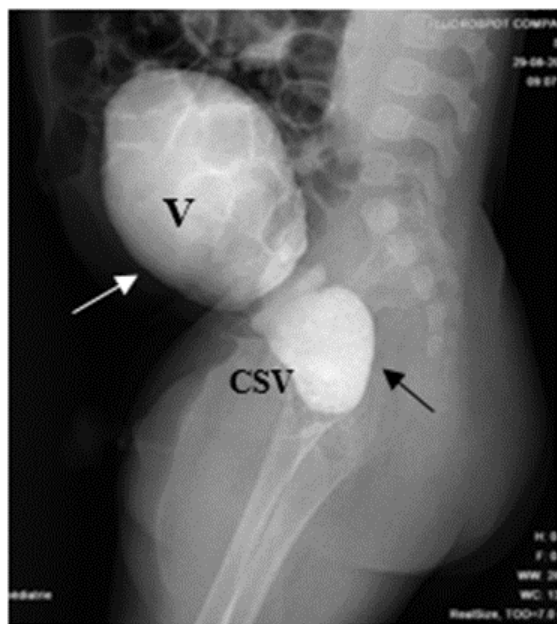
### 3. Résultats

En quatre ans, 67 explorations cystographiques ont été réalisées à la recherche de VUP, soit une fréquence de 11 cystographies par an ou 0,92 cystographie par mois. L'âge moyen de ces patients était de 4 ans, avec des extrêmes d'un mois et de 11 ans. La tranche d'âge de ]0 à 3 ans] était la plus représentée, soit 56,7%. Il a été réalisé 4 cystographies par voie sus pubienne (la cysto-urétrographie mictionnelle, soit 9,7%) et 37 par voie rétrograde, l'urétéro-cystographie rétrograde (90,3%). Les symptômes et indications ayant nécessité ces explorations étaient la dysurie dans 55% des cas, les infections urinaires à répétition, 25% et l'urétérohydronéphrose bilatérale diagnostiquée à l'échographie des voies urinaires dans 20% des cas.

Par ailleurs, une hernie ombilicale associée a été observée chez trois patients (15%), une hernie inguinale chez un patient (5%), une cryptorchidie chez un patient (5%) et une hydrocèle vaginale chez un autre patient (5%).

Parmi les patients ayant présenté une urétérohydronéphrose bilatérale, une élévation de la créatinine (un taux supérieur à 150  $\mu\text{mol/l}$ ) a été observée chez deux patients.

Le diagnostic de valve de l'urètre postérieur a été confirmé chez 33 patients (49,2%) à l'UCR (ou à la CUM) qui montrait une dilatation en cône de l'urètre postérieur en amont d'une valve (**Figure 1**).

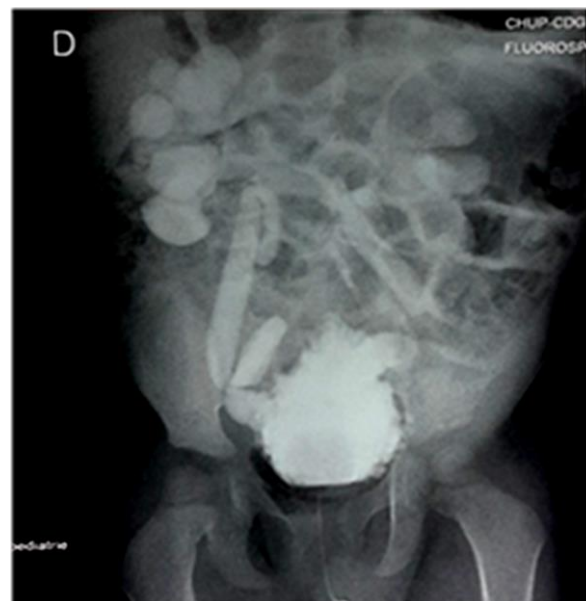

**Figure 1** : UCR montrant une chambre sous vésicale sur une incidence de profil. (Service d'imagerie du CHUP-CDG). V : vessie en réplétion, CSV : chambre sous vésicale

En post natal, 17 patients sur les 33, (soit 51,5%) avaient bénéficié parallèlement d'une échographie des voies urinaires et la présence de chambre sous vésicale avait été suspectée chez 11 d'entre eux (soit 66,6%).

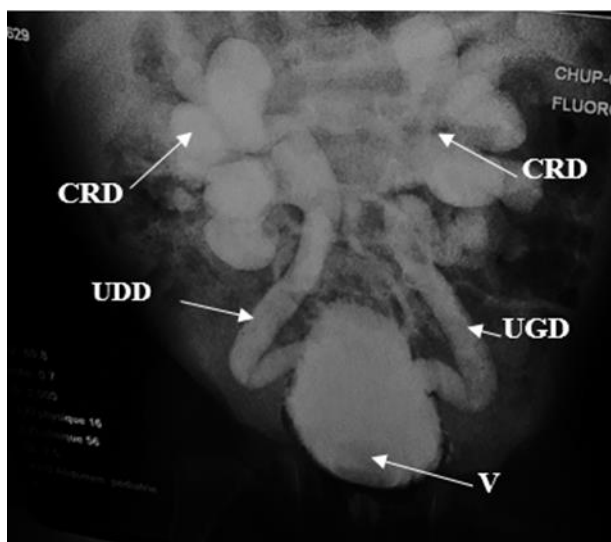
La tranche d'âge des patients de ]0-3 ans] était la plus affectée par cette malformation, soit 56,7%. Pour 23 patients, soit 69,6%, le diagnostic de VUP a été établi après l'âge de 18,5 mois.

Des lésions diverticulaires étaient observées au niveau de la paroi vésicale qui apparaissait irrégulière, réalisant un aspect de « vessie de lutte » chez 26 patients (78,7%) (**Figure 2**).



**Figure 2** : UCR, incidence de face, phase de remplissage vésical : aspect de « vessie de lutte » et reflux vésico-urétéral bilatéral. (Service d'imagerie du CHUP-CDG)

Un reflux vésico-urétéral passif était présent chez huit patients (24,2%) : bilatéral dans cinq cas (62,5%) et unilatéral dans trois cas (37,5%). Ce reflux était de grade III dans quatre cas et de grade IV dans les quatre autres cas. La **Figure 3** montre un reflux vésico-urétéral passif bilatéral de grade IV à L'UCR chez le même patient présentant une VUP.



**Figure 3 :** Reflux vésico-urétéral bilatéral passif de grade IV observé à l'UCR chez le même garçon : incidence de face en phase de remplissage vésical. CRD : Cavités rénales dilatées ; UDD : Uretère droit dilaté ; UGD : Uretère gauche dilaté ; V : Vessie

#### 4. Discussion

Le nombre de cinq enfants atteints de VUP par an, diagnostiqués à la cystographie était relativement faible. Ce résultat reste comparable à ceux des études antérieures menées au Cameroun par Angwafo et al, Chiabi et al où le nombre variait entre trois et quatre VUP par an [5, 6]. Notre nombre est également proche de ceux d'auteurs nigériens, Talabi et al qui avaient noté trois VUP par an, Uba et al qui avaient retrouvé entre trois et huit VUP par an [7, 3]. Nous pensons que cette faible prévalence dans notre contexte est sous-estimée et pourrait s'expliquer non seulement par le coût élevé de l'UCR, mais également par la non-disponibilité prolongée de l'équipement de radiographie durant la période de notre étude.

L'âge de découverte de la malformation chez la majorité de nos patients (après 18,5 mois pour 69,6% d'entre eux) suggère que ceux-ci se sont présentés tardivement dans notre service. Ce résultat est proche de ceux relevés par d'autres auteurs en Afrique subsaharienne, notamment au Cameroun et au Nigeria [1,9 10].

En revanche, il est supérieur à l'âge moyen de découverte de 13,9 mois trouvé par Khaloul en Tunisie, pays où les techniques radiologiques sont plus développées [11]. De nos jours, avec l'évolution de l'imagerie médicale, le diagnostic des malformations des voies urinaires se fait pour la plupart du temps en période ante natale dans les pays développés. Le diagnostic in utéro de l'hydronéphrose bilatérale, signe

indirect majeur de la valve de l'urètre postérieur, y est couramment évoqué grâce à l'échographie ante natale. Les rares cas de malformations des voies urinaires qui échappent au diagnostic ante natal dans ces pays, peuvent être diagnostiqués en post natal autour de 10,6 et 11 mois [12].

Ce constat d'un diagnostic tardif est le fait d'une pathologie méconnue ou mal connue en Afrique noire [1]. Le diagnostic tardif pourrait également s'expliquer par un retard à la consultation dû en partie au coût élevé des explorations radiologiques et à l'absence de système d'assurance maladie universelle [1]. Ces insuffisances diagnostiques ont souvent fait traiter à tort et au long cours de nombreux enfants fébriles soit pour infections urinaires itératives, soit pour paludisme, avant leur transfert en chirurgie pédiatrique. Cette errance diagnostique pourrait ainsi favoriser l'altération progressive de la fonction rénale et son évolution vers l'insuffisance rénale terminale.

La dysurie constitue l'un des premiers symptômes urinaires observé chez l'enfant affecté par la VUP. Elle représentait le motif le plus fréquent de demande de Cystographie chez nos patients (55%), de même que dans la série de Chiabi et al (44,4%) [6]. Dans l'étude de Bhaumik en Inde, elle avait été notée dans 54% des cas comme symptôme ayant motivé une cystographie [13].

Deuxième motif de demande de cystographie dans notre série, les infections urinaires à répétition seraient liées à la présence de malformations des voies urinaires selon plusieurs auteurs [6, 12, 13]. Pour Iacobelli et al, l'infection urinaire constituerait la manifestation biologique majeure des malformations urinaires et demeurerait l'une des pistes de dépistages des uropathies obstructives, en particulier de la VUP [14]. Il serait donc important d'avoir un indice de suspicion élevé de VUP chez les nourrissons et chez les nouveau-nés présentant des symptômes urinaires.

L'imagerie médicale permet d'affirmer la VUP. Elle fut jadis dominée par la cystographie qui permettait de poser le diagnostic en postnatal. Cette technique est relayée depuis plusieurs dizaines d'années par l'échographie et l'IRM, notamment dans les pays développés où les techniques de diagnostic antenatal sont plus disponibles et plus utilisées. Cependant, la cystographie garde toujours sa place dans notre milieu de travail car le diagnostic de bon nombre de cas de VUP est souvent suspecté en post natal à l'échographie avant d'être confirmé à la cystographie. La cystographie permet de visualiser la chambre sous vésicale, de mieux apprécier d'éventuelles complications telle une urétéro-hydronéphrose et surtout, de rechercher un reflux vésico-urétéral. Cette technique d'imagerie a permis de faire le diagnostic de VUP dans près de la moitié des cas (49,2%) dans notre série. Notre taux reste inférieur à

celui retrouvé par Khemakem en Tunisie où il était de 73,6%, du fait des plateaux techniques plus relevés et des soins plus spécialisés dans ce pays [15].

Ce constat confirme la place de la cystographie et l'importance de son recours dans le diagnostic des VUP chez l'enfant.

La présence anormale d'une chambre sous vésicale sous forme d'une dilatation en cône de l'urètre postérieur, l'épaississement irrégulier et diverticulaire de la paroi vésicale ou « vessie de lutte » et la présence de reflux vésico-urétéral ont été les principaux aspects radiographiques retrouvés par ordre de fréquence dans notre série et confirmés par les données de la littérature [15]. En effet, dans la VUP, il existe une disparité de calibre de l'urètre d'amont, une diminution de calibre de l'urètre d'aval et un reflux dans l'utricule prostatique et les canaux spermatiques est possible. Les conséquences de la VUP sur la vessie et les voies excrétrices sus jacentes sont très précoces avec la survenue d'une hypertrophie du col, l'épaississement irrégulier de la paroi vésicale, le dysfonctionnement au niveau des méats urétéraux ou au contraire une grande vessie atone avec béance du col.

## 5. Conclusion

La valve de l'urètre postérieur constitue une urgence urologique pédiatrique et son diagnostic post natal est plus fréquemment évoqué dans notre contexte. Le diagnostic en ante natal, est quasiment inexistant ; il est évoqué le plus souvent après la naissance et repose sur la cystographie. Cet examen devrait être réalisé en cas d'anomalie échographique évocatrice de chambre sous vésicale où quand il n'y a aucun argument pour un trouble mictionnel. Afin d'éviter l'évolution vers l'insuffisance rénale terminale, cette cystographie devrait être la plus précoce possible et la recherche des malformations des voies urinaires encouragée dans la pratique de l'échographie obstétricale.

## Conflit d'intérêt

Les auteurs déclarent n'avoir aucun conflit d'intérêt.

## 6. Références

- Odetunde OI, Odetunde OA, Ademuyiwa AO, Okafor HU, Ekwochi U, Azubuike JC et al. Résultat de la présentation tardive des valvules urétrales postérieures dans une économie aux ressources limitées: défis en matière de gestion. *Int J Nephrol*. 2012 ; 2012 : e345298.
- Desai D. Un examen de l'évaluation urodynamique chez les enfants et de son rôle dans la prise en charge des garçons avec valvules urétrales postérieures. *Indian J Urol*. 2007 ; 23 (4) : 435-446.
- Uba AF, Chirdan LB, Ihezue CH, Ramyil VL, Dakum NK. Valves urétrales postérieures chez les enfants: mode de présentation et résultats du traitement initial à Ile-Ife, Nigéria. *Afr J Urol*. 2007 ; 13 : 124-131.
- Thomas J. Etiopathogénèse et gestion du dysfonctionnement de la vessie chez les patients présentant une valvule urétrale postérieure. *Indien J Urol IJU J Urol Soc Inde*. 2010 ; 26 (4) : 480-489.
- Angwafo F., Andze G., Biouele JM, Sosso MA, Edzoa T., Niat G. Les valves de l'oeil postérieur chez l'enfant : à propos de 22 cas. *J Urol (Paris)* 1995 ; 101 (3) : 132-137.
- Chiabi A, Angwafo F, Obama MT, Takou V, Zoung JK. Valvules urétrales postérieures chez l'enfant: examen de 28 cas à Yaoundé, Cameroun. *Clin mère enfant guérir*. 2006 ; 1 (2) : 118-125.
- Talabi AO, Sowande OA, AC Etonyeaku, AA Salako, Adejuyigbe O. Valves urétrales postérieures chez l'enfant: modèle de présentation et résultat du traitement initial à Ile-Ife, au Nigeria. *Niger J Surg Off Publ Niger Surg Soc*. 2015 ; 21 (2) : 151-156.
- Tolefac PN, Tamambang RF, Yeika E, Mbwagbaw LT, Egbe TO. Analyse sur dix ans de la mortinascence dans un hôpital tertiaire en Afrique subsaharienne: une étude cas-témoins. *BMC Res Notes*. 2017 ; 10 (1) : 447.
- Orumuah AJ, Oduagbon OE. Présentation, gestion et résultat des valvules urétrales postérieures dans un hôpital tertiaire nigérian. *Afr J Paediatr Surg*. 2015 ; 12 (1) : 18.
- Hodges SJ, Ikuerowo SO, Balogun BO, Akintomide TO, Ikuerowo AO, Akinola RA, Gbelee HO, et al. Caractéristiques cliniques et radiologiques des garçons nigériens avec valvules urétrales postérieures. *Pediatr Surg Int*. 2008 ; 24 (7) : 825-829.
- Kahloul N., Charfeddine L., Fatnassi R. and Amri F., Les uropathies malformatives chez l'enfant: à propos de 71 cas, *Journal de Pédiatrie et de Puériculture*, 2010 ; (23) : 131-137
- Krzemien G, Roszkowska-Blaim M, Kostro I, Wojnar J, Karpinska M., and R. Sekowska, Urological anomalies in children with renal agenesis or multicystic dysplastic kidney, *J Appl Genet*, 2006 ; (47) : 171-176.
- Bhaumik K, Chatterjee I, Basu KS, Samanta N, Das S. Valvule urétrale postérieure: ses schémas cliniques, biochimique et d'imagerie. *J Indian Assoc Pediatr Surg*. 2003 ; 8 (3) : 153- 159.
- S. Iacobelli, F. Bonsante, and J. P. Guignard, Infections urinaires en pédiatrie, *Arch Pediatr*, 2009 ; (16) : 1073-1079.
- Khemakem M et al. Les valves de l'urètre postérieur : à propos de 38 cas. *Journal de pédiatrie et de puériculture*, 2012 ; 25 (5) : 242-248.