



JAIM

ISSN 1810-4959

Journal Africain  
d'Imagerie Médicale

ARTICLE ORIGINAL / RESEARCH ARTICLE

## Aspects radiologiques des séquelles de tuberculose thoracique de l'adulte au service de pneumo-physiologie de l'hôpital national Ignace Deen

*Radiological aspects of thoracic tuberculosis sequelae in adults at the pneumophysiology department of Ignace Deen national hospital*

BAH Ousmane Aminata <sup>1,2\*</sup>, DIALLO Boubacar Djelo, <sup>3</sup> BALDE Alpha Abdoulaye <sup>4</sup> DIALLO Thierno Ibrahima <sup>3</sup>, BAH Mamadou Oury <sup>2</sup>, SONHAYE Lantam <sup>5</sup>

<sup>1</sup> Centre d'Imagerie de Référence des Armées (CIRA) Conakry Guinée

<sup>2</sup> Chaire de Biophysique et d'Imagerie Médicale : FSTS, Université GAN de Conakry, Guinée.

<sup>3</sup> Service de pneumo-physiologie Hôpital National Ignace Deen CHU de Conakry Université de Conakry

<sup>4</sup> Service de radiologie Hôpital National Ignace Deen, CHU de Conakry ; Université de Conakry, Guinée

<sup>5</sup> Service de Radiologie CHU Campus, Université de Lomé-Togo

### Mots-clés :

Tuberculose, Séquelles, Radiographie, Conakry.

### Keywords:

Tuberculosis, Sequelae, Radiography, Conakry.

### \*Auteur

#### correspondant

Ousmane Aminata BAH  
Adresse : Centre d'Imagerie de Référence des Armées (CIRA) Conakry-Guinée  
Chaire d'Imagerie Médicale et de Biophysique FSTS, Université GAN de Conakry, Guinée.  
E .mail [oabah81@gmail.com](mailto:oabah81@gmail.com)  
Tel (00224) 627 606095  
BP: 100 Conakry, République de Guinée

### RÉSUMÉ

**Objectifs :** décrire le profil sociodémographique des patients et les séquelles radiologiques de la tuberculose thoracique de l'adulte.

**Matériels et Méthodes :** étude transversale, descriptive de 12 mois incluant 103 patients anciens tuberculeux traités et déclarés guéris, reçus en consultation ou en hospitalisation au service de Pneumo Phtisiologie de l'Hôpital National Ignace Deen du CHU de Conakry, présentant des séquelles à la radiographie standard et/ou au scanner thoracique. Les variables d'études étaient sociodémographiques (âge, sexe, niveau d'instruction, profession et tabagisme), biologique (statut sérologique au VIH) et radiologiques (séquelles thoraciques de la tuberculose). Les données ont été recueillies sur une fiche d'enquête pré établie et analysées par le logiciel épi info version 3.5.3

**Résultats :** L'âge moyen des patients était de 46,83 ans avec des extrêmes de 21 et 82 ans. La tranche d'âge la plus représentée était celle de 40 à 59 ans soit 48,5%. Il y avait 59,2 % d'hommes (61 sujets) soit un sex-ratio de 1,45. Le tabagisme était présent dans 31,1% des cas et 28,2 % des patients avaient une sérologie VIH positive. A la radiographie thoracique, les opacités rétractiles avec destruction parenchymateuse étaient les lésions les plus fréquentes 44,7% ; suivi des calcifications parenchymateuses 34%, des lésions fibreuses 32 % et les images en grelot 31,1 %. Lésions pleurales étaient représentées par les épaississements des culs de sac pleuraux 21,36 %, les calcifications pleurales 12,60% et les lésions vertébrales de spondylodiscite 4,85%. Seulement 8,73 % (9/103) des malades avaient réalisés un scanner thoracique, la lésion scanographique la plus représentée était les cavités à parois fines soit 77,78 %, suivi de la fibrose cicatricielle pulmonaire 55,56 % et la bronchiectasie de traction soit 44,44 %, l'emphysème para cicatriciel dans 22,22 %.

### Conclusion :

Les séquelles radiologiques de la tuberculose thoracique au service de pneumo-physiologie de l'hôpital national Ignace Deen du CHU de Conakry intéressent un homme pour 1,45 femme avec

une prédominance de la tranche d'âge 40-59. Le tiers des patients était tabagique et vivait avec le VIH. Le signe radiographique le plus retrouvé était une opacité rétractile avec destruction parenchymateuse. Le taux de réalisation de scanner thoracique était faible avec la cavité séquellaire comme principale lésion scannographique.

## ABSTRACT

**Objectives:** to describe the sociodemographic profile of patients and the radiological sequelae of thoracic tuberculosis in adults.

**Materials and Methods:** prospective and descriptive study of 12 months in 103 old tuberculosis patients received in consultation or hospitalization at the Pneumo Phtisiologie service of the Ignace Deen National Hospital of the CHU of Conakry, treated and declared cured with radiological sequelae on standard radiography and / or chest CT. The study variables were socio-demographic (age, sex, level of education, occupation and smoking), biological (HIV serological status) and radiological (thoracic sequelae of tuberculosis). The data were collected on a survey form. pre-established and analyzed by epi info software version 3.5.3

**Results:** The mean age of the patients was 46.83 years with extremes of 21 and 82 years. The most represented age group was 40 to 59 years old, or 48.5%. The history of pulmonary tuberculosis was found in all patients. The male sex was the most represented with 61 cases or 59.2% against 42 cases of female sex or 40.8%. Smoking was noted in 31.1% of the cases. And 28.2% of patients had a positive HIV serology. The retractile opacities with parenchymal destruction were the most frequent lesions on chest radiography 44.7%; followed by calcifications 34%, fibrous lesions 32%, bell images 31.1%. Pleural lesions were represented by pleural fornix fillings 21.36% and pleural calcifications 12.60%. The bone lesions by spondylodiscites 4.85%. Only 8.7% (9/103) of the patients were able to perform a chest CT scan, the most represented CT lesion was the thin-walled cavities, 77.78%, followed by pulmonary fibrosis 55.56% and DDB, i.e. 44.4%, para scarring emphysema in 22.2%.

**Conclusion:** The radiological sequelae of thoracic tuberculosis in the pneumo-phthiologie service of the Ignace Deen National Hospital of the Conakry University Hospital concern one man for 1.45 women with a predominance of the age group 40-59. One third of the patients were smokers and were living with HIV. The most common radiographic sign was retractile opacity with parenchymal destruction. The rate of completion of a chest CT scan was low with the sequelae cavity as the main CT lesion

## 1. Introduction

La tuberculose (TB) est un problème majeur de santé publique, selon l'organisation mondiale de la santé (OMS), elle a causé 1,3 million de décès dans la population à sérologie au virus de l'immunodéficience humaine (VIH) négative, auxquels se sont ajoutés 37 4000 décès dans la population à sérologie VIH positive en 2017[1].

La Guinée est classée parmi les pays à forte incidence de tuberculose et de la co-infection TB/VIH. Selon l'OMS, la prévalence de la TB est estimée à 253 cas pour 100 000 habitants et l'incidence annuelle à 177 cas pour 100 000 habitants avec une mortalité tuberculeuse de 29 pour 100 000 habitants [2].

C'est une affection qui évolue favorablement grâce au traitement anti bacillaire, mais les séquelles sont fréquentes et peuvent mettre en jeu le pronostic fonctionnel et même vital du patient [3].

La radiographie standard et surtout la tomodensitométrie (TDM) montrent de façon précise les lésions de destructions parenchymateuses localisées ou diffuses dans les formes séquellaires de tuberculose pulmonaire [4]. Au Maroc, Hilali S et Coll en 2011 ont rapporté 64,6

% d'opacité rétractile avec destruction parenchymateuses chez les patients porteurs de séquelles de tuberculose [3]. Au Togo, Tchaou et coll ont trouvé que 95 % des clichés radiographiques de face des patients vivants avec le VIH avec antécédents de tuberculose présentaient des anomalies [5].

Le but de cette étude était de décrire le profil sociodémographique des patients anciens tuberculeux admis en consultation ou en hospitalisation au service de Pneumo Phtisiologie de l'Hôpital National Ignace Deen du CHU de Conakry porteurs de séquelles radiologiques et de décrire les séquelles radiologiques de la tuberculose thoracique de l'adulte.

## 2. Matériels et Méthodes

Il s'agissait d'une étude transversale descriptive de 12 mois allant du 1<sup>er</sup> Janvier au 31 Décembre 2018.

Ont été inclus dans cette étude les anciens patients tuberculeux traités et déclarés guéris, reçus en consultation ou en hospitalisation au service de Pneumo Phtisiologie de l'Hôpital National Ignace Deen du CHU de Conakry, présentant des séquelles radiologiques à la radiographie standard et/ou à la TDM thoracique. Les critères de guérison étaient une bacilloscopie et/ou une

culture négative au 5<sup>ème</sup> ou 6<sup>ème</sup> mois de traitement anti tuberculeux.

Les derniers examens radiologiques de contrôles ont été interprétés par un médecin radiologue sénior de plus de cinq ans d'expérience en imagerie thoracique. Les clichés de radiographie thoracique ont été interprétés sur négatoscope et les TDM thoraciques sur console. Ils ont permis de décrire les séquelles radiologiques de la tuberculose thoracique. Les frais des examens étaient de quatre-vingt mille francs guinéens soit huit euros pour la radiographie thoracique de face et d'un million de franc guinéens soit 100 euros pour une TDM thoracique, pris en charge par les patients eux-mêmes. Les caractéristiques sociodémographiques (âge, sexe, niveau d'instruction, profession et tabagisme) et biologique (statut sérologique au VIH) ont été collectées dans le dossier médical. Toutes les données ont été recueillies dans une fiche d'enquête pré établie et analysées par le logiciel épi info version 3.5.3

### 3. Résultats

Durant la période d'étude, 103 dossiers ont été colligés. Tous les dossiers disposaient de radiographie standard du thorax et seulement neuf patients (8,74%) disposaient de TDM thoracique dans leurs dossiers. La moyenne d'âge était de 46,83±14,01 ans avec des extrêmes de 21 et 82 ans et une prédominance de la tranche d'âge de 40-59 ans (figure 1). Il y avait 61 hommes (59,2 %) soit un sex-ratio de 1,45 (figure 1).

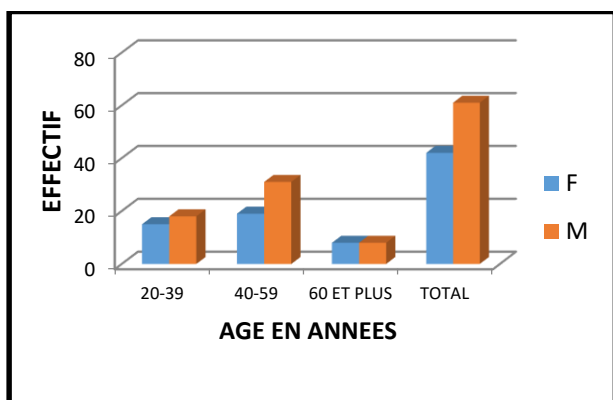


Figure 1 : Répartition des patients en fonction de l'âge et du sexe.

Le tabagisme était présent dans 31,10 % des cas (n=32) (tableau I). Le nombre de paquet année de cigarettes fumées était de 2 à 6 dans 43,75 % (n=14), de 7 à 11 dans 34,38 % (n=11) et de 12 à 16 dans 21,87 % (n=7).

Les patients scolarisés représentaient 86,40% des cas (n=89) dont 60 soit 67,42% n'avait pas dépassé le niveau primaire (tableau I).

Tableau I : Répartition des patients selon les caractéristiques sociodémographiques

Caractéristiques	Effectif	Pourcentage	
Niveau d'étude	Scolarisés	89	86,41
	Non scolarisés	14	13,59
	Fonctionnaires	25	24,27
Profession	Marchands	23	22,33
	Ouvriers	23	22,33
	Ménagères	23	22,33
Tabagisme	Elèves/Etudiants	9	8,73
	Tabagisme	32	31,07

Il y avait dans les antécédents un premier épisode de tuberculose dans 93,2 % (96 patients) et un second épisode de tuberculose dans 6,8% des cas (7 patients). Les patients avaient une sérologie VIH positive dans 28,2% (n=29), négative dans 63,1% (n=65) et 8,7% (n=9) non réalisées.

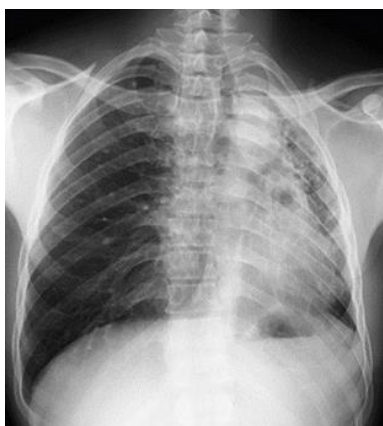
La radiographie du thorax était le siège d'une opacité rétractile dans 44,66 % des cas et des images cavitaires à parois fines dans 22,30 % des cas (tableau II).

Tableau II : Répartition des patients selon les séquelles à la radiographie standard du thorax

Séquelles à la radiographie	Effectif	Pourcentage	
Lésions parenchymateuses	Opacité rétractile	46	44,66
	Calcifications	35	33,98
	Lésions fibreuses	33	32,04
	Cavités à paroi fine	23	22,33
	Bronchiectasie	14	13,59
Lésions pleurales	Image en grelot	12	11,65
	Comblement cul de sac	22	21,36
Lésions osseuses	Calcification pleurale	13	12,62
	Spondylodiscite	5	4,85

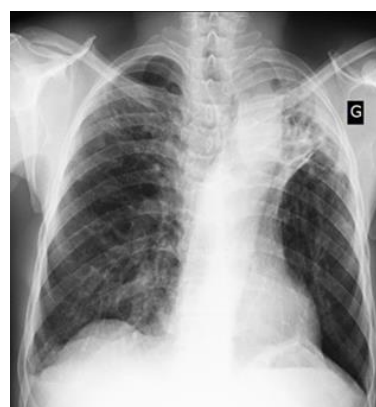

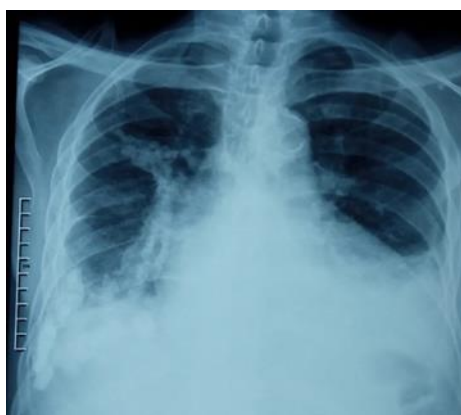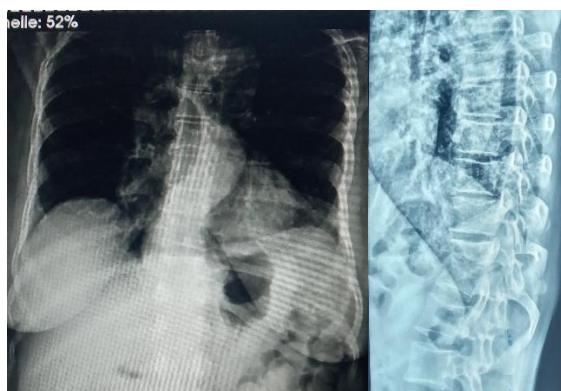
Figure 2 : Radiographie thoracique de face: opacité apicale gauche rétractile avec destruction parenchymateuse pulmonaire



**Figure 3 :** Radiographie thoracique de face: opacité rétractile du champ pulmonaire gauche avec destruction parenchymateuse pulmonaire apicale et comblement séquellaire du cul de sac pleural costo-diaphragmatique homolatéral



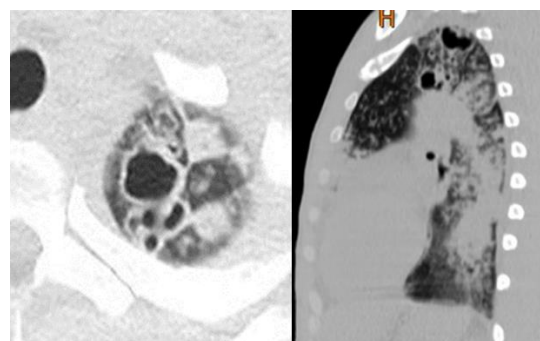
**Figure 4 :** Radiographie thoracique de face: calcifications parenchymateuses et pleurales droites avec comblement du cul de sac pleural costo-diaphragmatique gauche.



**Figure 5 :** Radiographie thoracique de face et profil : Pincement intervertébral D11-D12 à bords condensés sans fuseau para-vertébral en faveur d'une Spondylodiscite séquellaire.

**Tableau III :** Répartition des patients selon les séquelles à la tomodensitométrie thoracique

Séquelles à la tomodensitométrie	Effectif	Pourcentage
Cavités à paroi fine	7	77,78
Fibrose pulmonaire	5	55,56
Dilatation des bronches	4	44,44
Emphysème para cicatriciel	2	22,22



**Figure 6 :** TDM thoracique non injectée en coupe axiale et reconstruction sagittale. Cavitations apicales gauches à paroi épaisse d'allure séquellaire

#### 4. Discussion

Nous avons réalisé une étude prospective et descriptive d'une durée de 12 mois allant du 1er Janvier au 31 Décembre 2018 au service de Pneumo-physiologie de l'Hôpital National Ignace Deen.

L'âge moyen de nos patients était de 46,83 ans (écart-type de 14,01 ans) avec des extrêmes de 21 et 82 ans. Ce résultat est proche de l'âge moyen de 49 ans trouvé par S. Hilali et Coll au Maroc en 2011[3] et est supérieur à celui trouvé par Bemba et Coll en 2017 au Congo [6] dont l'âge moyen était de 37,07 avec des extrêmes de 18 et 79 ans. Cette fréquence élevée de la tuberculose chez l'adulte jeune africain pourrait s'expliquer par le dynamisme de cette couche de la population et sa plus grande exposition à la contamination par le *Mycobacterium tuberculosis*[7]. Par contre, dans les pays développés, ce sont plutôt les sujets âgés qui constituent une population à risque pour la tuberculose à cause de l'immuno-sénescence qui favorise la réactivité du BK[7]. Le sexe masculin était le plus représenté 59,2 % (n=61) contre 40,8 % (n=42) pour le sexe féminin soit un sex ratio de 1,45. Cette prédominance masculine a déjà été notée par Elmghari M. et Coll[8] soit 64,83% et à une proportion plus importante par Lachi T. et Coll au Brésil en 2015 soit 67,9% [9]. La prédominance du sexe

masculin aussi bien dans la littérature que dans notre série s'expliquerait par le fait que la TB pulmonaire touche et tue plus d'hommes que de femmes dans la plupart des régions du monde [1].

Les patients scolarisés ont représentés 86,40% des cas (n=89) dans notre série, dont 60 parmi eux soit 67,42% n'avait pas dépassé le niveau primaire. Les ouvriers, ménagères et marchands qui sont souvent de bas niveau d'instruction dans nos pays ont représentés 66,99% (n=69) de nos patients avec 22,33% (n=23) pour chaque couche socio-professionnelle. Cette situation pourrait s'expliquer par la méconnaissance des moyens de transmission et de prévention de la tuberculose chez ces personnes à bas niveau d'instruction [7].

Nous avons retrouvé 31,07% (n=32) des patients qui ont fumés dont 43,75% (n=14) avaient 2 à 6 paquet/année. Ce résultat est supérieur à celui trouvé par Bemba et Coll qui avait noté 21,33% de fumeur dans sa série [6]. En effet, l'impact de la fumée de tabac sur les voies aériennes perturbe l'activité des défenses muqueuses responsables du contrôle des infections bronchiques par une augmentation de la production des sécrétions bronchiques, une baisse de l'épuration mucociliaire et une inhibition de l'activité des macrophages [10, 11]. Ces phénomènes augmenteraient, le risque d'infection en cas d'exposition à la tuberculose, le risque de maladie chez les personnes infectées par la tuberculose, le risque de décès chez les personnes malades de tuberculose et également le risque de réactiver une tuberculose après une infection latente [12,13].

Tous nos patients avaient des antécédents de TB pulmonaire sensible dont 93,2% (n=96) un seul épisode et 6,8% (n=7) deux épisodes sans que l'on ne puisse expliquer le lien entre le nombre d'antécédents de tuberculose et la survenue de lésions séquellaires à l'imagerie.

La sérologie VIH était positive chez 28,2% de nos patients. La tuberculose toucherait 6 à 25% des sujets VIH positifs et serait 7 fois plus fréquente chez le sujet VIH positif que dans la population générale [14]. L'imagerie radiographique de la tuberculose a été profondément changée par la pandémie du VIH/SIDA. Cette coinfection donne une image non caractéristique, d'autant plus atypique que l'immunodépression est grande [15]. Tchaou M et coll notaient une plus grande fréquence des séquelles broncho-pulmonaire chez les personnes vivant avec le VIH/SIDA au Togo [5]. Des études comparant la tuberculose chez les patients VIH positifs et VIH négatifs menées en Ouganda, au Ghana et au Brésil [16,17,18] avaient trouvés que lors de la tuberculose, les images cavitaires étaient moins fréquentes en cas de coinfection VIH/TB comparativement à la tuberculose chez les sujets VIH négatifs et que les lésions évolutives sur la radiographie du thorax chez les patients coinfectés VIH/TB

intéressaient moins fréquemment les régions apicales[16,17,18] confirmant l'affirmation de Lacombe[19] qui disait plutôt que lors de la coinfection VIH/TB et surtout lorsque le taux des CD4 est inférieur à 200/mm<sup>3</sup> la prédominance des lésions apicales étaient moins prononcés.

La radiographie pulmonaire est un outil clé dans le diagnostic des pathologies thoraciques notamment la tuberculose [20]. Elle reste l'imagerie de première intention devant une tuberculose pulmonaire et est essentielle pour le suivi évolutif surtout dans un contexte de ressources limitées comme dans notre pays [20,21]. Tous nos patients avaient réalisés des radiographies thoraciques de face. Les lésions parenchymateuses pulmonaires étaient les plus fréquentes dominées par les opacités rétractiles avec destruction parenchymateuse dans 44,66% (n=46) et les calcifications parenchymateuses dans 33,98% (n= 35). La destruction du parenchyme pulmonaire était proche aux 47,82% rapporté par Azeddine et Coll en Algérie en 2013 [22] et inférieurs aux 64,6% trouvés par Lellou et Coll [23] et aux 56,04% de Khalladi et Saad en Tunisie [24]. Par contre, les calcifications parenchymateuses sont nettement supérieures aux 3,5% rapportées par Balakrishnan Menon [25] et aux 25% trouvé par Ayegnon Kouakou Grégoire [26]. En effet, il a été établi que le retard diagnostic et de mise en route du traitement antituberculeux favoriseraient les séquelles radiologiques tels que les calcifications et les fibroses [20].

Les lésions pleurales étaient moins fréquentes que les lésions parenchymateuses représentées dans notre série par les comblements des culs de sacs pleuraux dans 21,36% (n=22), et les calcifications pleurales dans 12,6% (n=13). L'aspect séquellaire du comblement du cul de sac pleural et l'épaississement pleural surtout s'ils sont associées à des lésions parenchymateuses rétractiles et une désaxation des axes bronchovasculaire vers les sommets sont déjà connues et rapportés par plusieurs auteurs[14] et mieux visibles en TDM en reconstruction sagittale[14].

La réalisation du scanner thoracique était faible dans notre série. Seulement 8,74% des patients (n=9) avaient pu réaliser cet examen. Le bas niveau socio-économique, le coût élevé du scanner thoracique par rapport au revenu de la population (plus de 2 fois le SMIG) et surtout l'absence d'assurance maladie universelle dans notre pays pourrait expliquer cette situation. La TDM est plus sensible que la radiographie pulmonaire à toutes les phases de la tuberculose. Elle est surtout utile en fin de traitement en tant qu'élément de comparaison pour une surveillance évolutive adéquate des patients tuberculeux [21].

La cavité séquellaire était la principale lésion scannographique présente chez 77,78% (n=7) des

patients ayant réalisés une TDM. Elle était suivie par la fibrose pulmonaire dans 55,56% (n=5). Touré A et coll [27] trouvaient également une prédominance des excavations parenchymateuses à la TDM des séquelles de la tuberculose pulmonaire post thérapeutique à Abidjan avec une proportion plus faible 45,65% (21 cas sur 46). Par contre, Lellou et Coll au Maroc [23] trouvaient que le poumon détruit était le plus fréquent 31,25% (n=15) suivi de la cavité séquellaire dans 10,41% (n=5). Cette différence pourrait s'expliquer par le faible taux de réalisation du scanner thoracique dans notre étude.

## 5. Conclusion

Il ressort de notre étude que les séquelles radiologiques de la tuberculose thoracique au service de pneumophtisiologie de l'hôpital national Ignace Deen du CHU de Conakry intéressent un homme pour 1,45 femme avec une prédominance de la tranche d'âge 40-59 ans. La plupart des patients étaient scolarisés dominés par les ouvriers, les ménagères et des marchands. Le tiers était des personnes vivants avec le VIH et tabagiques.

Le signe radiographique le plus retrouvé était une opacité rétractile avec destruction parenchymateuse. Le taux de réalisation de scanner thoracique était faible avec la cavité séquellaire comme principale lésion scannographique.

## Conflit d'intérêt

Les auteurs déclarent n'avoir aucun conflit d'intérêt.

## 6. Références

1. OMS. Rapport sur la lutte contre la tuberculose dans le monde 2017. [https://www.who.int/tb/publications/global\\_report/gtbr2017\\_executive\\_summary\\_fr.pdf](https://www.who.int/tb/publications/global_report/gtbr2017_executive_summary_fr.pdf)
2. OMS/Rapport sur la lutte contre la tuberculose dans le monde. 2016. [https://www.who.int/tb/publications/global\\_report/gtbr2016\\_executive\\_summary\\_fr.pdf?ua=1](https://www.who.int/tb/publications/global_report/gtbr2016_executive_summary_fr.pdf?ua=1)
3. Hilali S, Zaghba N. Profil clinique et radiologique des séquelles de tuberculose: à propos de 48 cas au service des maladies respiratoires, CHU Ibn Rochd, Casablanca, Maroc .rnr.2011.10.420.
4. Azeddine Simérabet, Chaïb Taleb, Mohamed Lacheheb. destructions parenchymateuses post-tuberculeuses analyse de la présentation clinique et radiologique, des difficultés techniques et des suites opératoires. Serv Chir Thorac Établ Hosp Univ Oran Fac Médecine Oran Algér 2013;1:5-10.
5. Tchaou M, Sonhaye A, Kotosso K, Adjenou V Agoda K, N'Timon B et Coll. Aspects radiographiques des séquelles de la tuberculose chez les personnes vivant avec le VIH/SIDA à Lomé-Togo . J Fran viet Pneu 2012; 03 (06): 28-31.
6. Bemba ELP, Moyikoua R, Ouedraogo AR, Bopaka RG, Koumeke PP, Ossale Abacka KB, et al. Profil spirométrique et radiographique des patients anciens tuberculeux pulmonaires traités et guéris au service de pneumologie du CHU de Brazzaville. Rev Pneumol Clin 2017;73:217-24.
7. Traoré FA, Sako FB, Sylla D, Bangoura M, Kpamy DO, Traoré M, et al. Épidémiologie de la tuberculose pulmonaire bacillifère selon le statut VIH des patients suivis dans le service des maladies infectieuses de Conakry (Guinée). Bull Société Pathol Exot 2014;107:346-349.
8. Elmghari M. Profil clinique et radiologique des séquelles de tuberculose. Serv Pneumol CHU Ibn Rochd Casablanca Maroc 2016:544.
9. Lachi T, Nakayama M. Radiological findings of pulmonary tuberculosis in indigenous patients in Dourados, MS, Brazil. Radiol Bras 2015;48:275-81.
10. Jean-Pierre Zellweger. RMS TB et tabac. Rev Med Suisse 2008:2576-80.
11. Kombila UD, Kane YD, Rassoule Mbaye FB, Diouf NF, Ka W, Touré NO. Particularités radiologiques de la tuberculose pulmonaire à microscopie positive au Service de Pneumologie du Centre Hospitalier National Universitaire de FANN (CHNUF), Dakar (Sénégal). Pan Afr Med J 2018;30.
12. Lin HH, Ezzati M, Murray M. Tobacco smoke, indoor air pollution and tuberculosis: A systematic review and meta-analysis. PLoS Med 2007;4:e20.
13. [13] Bates MN, Khalakdina A, Pai M, et al. Risk of tuberculosis from exposure to tobacco smoke: A systematic review and meta-analysis. Arch Intern Med 2007; 167:335-42.
14. M.F Carette MF, Mizouni L, Amri AE, Korzek J, Khalil A. Imagerie typique et atypique de la tuberculose bronchopulmonaire. La lettre du pneumologue 212 Vol. XV - n° 1-2 : 32-45.
15. Kawooya VK, Kawoya M, Okewera A. Radiographic appearances of pulmonary tuberculosis in HIV1 seropositive and seronegative adult patients. East Afr Med J. 2000;77(6) 303-7.
16. Lawn SD, Evans AJ, Sedgwick PM, Aceampong JW. Pulmonary tuberculosis: radiological features in west Africa coinfecting with HIV. The British Journal of radiology 1999; 72: 339-344. 6.
17. Awil PO, Bawlin SJ, Daniel TM. Radiology of pulmonary tuberculosis and human immunodeficiency virus infection in Gulu, Uganda. Eur Respir J. 1997; 10: 615-618
18. Picon PD, Caramori MLA, Bassanesi SL, Jungblut S, Folgierini M, Porto NS et al. Differences in the

- tubercu- losis in the presence or absence of HIV infection. *J Bras Pneumol* 2007; 33(4): 429-436.
19. Lacombe C, Lewin M, Monnier-Cholley L, Pacanowski J, Poirot JL, Arrivé L, Tubiana JM. Imagerie des patholo- gies thoraciques chez le patient VIH au stade sida. *J. Radiol* 2007 ; 88 : 1145-54.
  20. Hicks A, Muthukumarasamy S, Maxwell D, Howlett D. La tuberculose pulmonaire chronique inactive et les séquelles du traitement : caractéristiques de la radiographie pulmonaire *INT J TUBERC LUNG DIS* 2014 18(2):128–133
  21. Beigelman C, Brauner M. Quelles attitudes adopter devant des séquelles de tuberculose mises en évidence sur une radiographie thoracique ? *Rev Mal Respir* 2004; 21: 3S60-3S4.
  22. Azeddine Siméribet, Chaïb Taleb, Mohamed Lacheheb. destructions parenchymateuses post-tuberculeuses analyse de la présentation clinique et radiologique, des difficultés techniques et des suites opératoires. *Fac Médecine Oran Algér* 2013;1:5-10.
  23. Lellou S, Bouhadda M, Gueza N. Les effets secondaires des médicaments antituberculeux. *Rev Mal Respir* 2012;29:A126.
  24. Khalladi R, Saad HB. Évaluation de la qualité de vie des patients tunisiens atteints de bronchopneumopathie chronique obstructive. *Rev Mal Respir* 2017;34:A159-60.
  25. Balakrishnan M. Evaluation des séquelles radiologiques après la fin du traitement chez de nouveaux cas de tuberculose pulmonaire, pleurale et médiastinale. *Poumon Inde* 2015;3:241–5.
  26. Ayegnon Kouakou Grégor. Evolution post-opératoire des séquelles de tuberculose chez les seropositif VIH. *Pan Afr Med J* 2014:20.
  27. Touré A, Salami A, Coulibaly A, Ahoury N, Nouraly H, N’Zi K. Evaluation tomodensitométrique des sequelles de la tuberculose. *Rev IntvSc Méd* 2013; 15,1: 25-29.