

## DIAGNOSTIC ET ANOMALIES BIOLOGIQUES CHEZ UN DREPANOCYTAIRE

ESSONO MVOA E<sup>1</sup>, NKOA T.<sup>1</sup>

### RESUME :

La drépanocytose est une hémoglobinopathie grave, fréquemment rencontrée dans la race noire et qui se manifeste par une anémie hémolytique chronique. Son diagnostic chez l'adulte peut se faire au moyen de plusieurs tests simples ; mais la méthode diagnostique utilisant les techniques d'électrophorèse d'hémoglobine est la plus communément utilisée. Elle réalise le diagnostic positif et donne des résultats fiables. D'autres techniques plus précises telle l'isoélectrofocalisation sur gel d'acrylamide sont déjà mises au point mais ne sont pas encore d'utilisation courante dans les pays en développement. Dans la période néonatale, le diagnostic de la drépanocytose pose des problèmes d'interprétation avec la technique d'électrophorèse conventionnelle, du fait de la proportion élevée de l'hémoglobine fœtale à cet âge. Il est possible de faire un diagnostic anténatal de la tare drépanocytaire. Celui-ci peut être effectué à partir de la 18<sup>e</sup> semaine d'aménorrhée ; ou même dès la 8<sup>e</sup> semaine. Il permet alors de réduire éventuellement la proportion relative des individus homozygotes mais exige une haute compétence en techniques obstétricales et en biologie moléculaire. La maladie drépanocytaire entraîne des anomalies biologiques d'une grande hétérogénéité, caractéristique de cette affection héréditaire.

MOTS CLEFS : Drépanocytose –Diagnostic-Anomalies biologiques.

---

### SUMMARY :

Sickle-cell anemia is a frequent severe hemoglobin disorder in the black race and presents clinically as a chronic hemolytic anemia. Its diagnosis in the adult could be aimed out through simple laboratory investigations but hemoglobin electrophoresis is the most commonly used method. It gives a positive diagnosis with reliable results. Acrylamide gel isofocalisation is the most reliable method but is not currently available for use in most developing countries. In the neonatal period, the diagnosis of sickle-cell anemia with the conventional hemoglobin electrophoresis is difficult because of the high levels of fetal hemoglobin at this age. Antenatal diagnosis of sickle-cell anemia could be carried out as from the 18th week of gestation or even as early as from the 8<sup>th</sup> week. Early diagnosis reduces relatively the number of homozygous individuals, but this needs competence in obstetric practice and molecular biology. Sickle-cell anemia also has varied biological repercussions which are discussed in this review.

KEY-WORDS: Sickle cell anemia-Diagnosis-Biological abnormalities.

---

<sup>1</sup> Laboratoire d'Analyses Médicales, Hôpital Gynéco-Obstétrique et Pédiatrique  
Correspondance : Essono Mvoa E., Laboratoire d'Analyses Médicales Hôpital Gynéco-Obstétrique et Pédiatrique. Tel : 221-24-31; Fax :221-24-30 ; E-mail: essonomvoa@yahoo.fr

**I- INTRODUCTION :****RAPPELS DE LA STRUCTURE DE L'HEMOGLOBINE**

La drépanocytose est la plus fréquente et la plus grave des anémies hémolytiques dues à une anomalie de structure de l'hémoglobine (Hb). Elle représente le premier exemple démontré d'une maladie moléculaire entraînant des conséquences cliniques graves [1].

L'Hb est le pigment coloré qui confère la couleur rouge aux hématies. Elle est le transporteur d'oxygène du sang. C'est une macromolécule constituée de 4 chaînes polypeptidiques de globine, identiques deux à deux, liées chacune à une molécule d'hème ; l'ensemble formant une structure cyclique organique complexe.

L'hème est un groupement prosthétique formé par la protoporphyrine IX à laquelle est lié un atome de fer central à l'état ferreux. Chaque hème est lié à une chaîne polypeptidique de globine et les deux forment une sous-unité. Les quatre sous-unités s'adaptent les unes aux autres pour former un tétraèdre : la molécule d'Hb.

La globine est une chaîne polypeptidique dont la nature détermine le type d'Hb. Il existe deux familles de chaînes de globines :

- La famille des chaînes alpha ( $\alpha$ ) composée de la chaîne Zeta ( $\alpha$ ) et de la chaîne  $\alpha$  qui possèdent chacune 141 acides aminés (AA)

- Et la famille des chaînes non  $\alpha$  composée des chaînes Epsilon ( $\epsilon$ ) ; Gamma ( $\gamma$ ) ; Béta

( $\delta$ ) et Delta ( $\delta$ ). Elles sont constituées de 146 AA.

La synthèse de ces chaînes de globine évolue de façon séquentielle au cours du développement oncogénique. La première chaîne à être synthétisée dans la famille des chaînes  $\alpha$  est la chaîne  $\alpha$  qui est remplacée ensuite par la chaîne  $\alpha$ . Quant à la famille des chaînes non  $\alpha$ , c'est d'abord les chaînes  $\epsilon$  qui sont synthétisées au cours de la vie embryonnaire, remplacées par les chaînes  $\gamma$  qui elles mêmes sont remplacées par les chaînes  $\beta$ . Etant donné que l'Hb est une association de deux chaînes de globine de la famille  $\alpha$  et de deux chaînes de la famille  $\beta$ , les différentes Hb formées au cours de la vie embryonnaire sont : l'Hb Gowers 1 = ( $\zeta_2 \epsilon_2$ ) ; l'Hb Gowers 2 = ( $\zeta_2 \gamma_2$ ) ; et l'Hb Portland = ( $\zeta_2 \gamma_2$ ). Au cours de la vie fœtale (dans les six derniers mois de la grossesse), ces Hb sont progressivement remplacées par l'Hb fœtale HbF ( $\alpha_2 \gamma_2$ ). L'Hb normale de l'homme adulte est l'HbA

composée de deux chaînes  $\alpha$  et deux chaînes  $\beta$  : HbA = ( $\alpha_2 \beta_2$ )[1-5].

Elle remplace progressivement l'HbF dans les premiers mois de la vie ; mais l'HbF peut parfois persister chez un adulte et est dans ce cas souvent associée à une hémoglobinopathie. Deux loci  $\alpha$  et non  $\alpha$  sont responsables de la synthèse des chaînes de globine au niveau du génome humain. Le locus  $\alpha$  est situé sur le chromosome 16 tandis que le locus non  $\alpha$  est localisé sur le bras court du chromosome 11 [3]. *La drépanocytose est une maladie causée par une HbA anormale appelée HbS. L'anomalie moléculaire responsable de la formation de l'HbS est le remplacement sur la chaîne polypeptidique  $\alpha$  de l'HbA, de l'Acide glutamique (hydrophile) en position  $\alpha 6$  par la valine (hydrophobe). Cette substitution d'une chaîne latérale apolaire à une chaîne polaire modifie la configuration spatiale de la molécule d'Hb et induit les propriétés physicochimiques spécifiques de l'HbS telles la diminution de la solubilité, la polymérisation de la forme désoxygénée de cette Hb etc....*

Ces propriétés anormales conduisent à la formation des précipités fibreux qui déforment les globules rouges et lui donnent la forme de faucille ou de croissant. La destruction des hématies qui en résulte produit une anémie hémolytique chronique.

La substitution de l'acide glutamique (Glu) par la valine (Val) est provoquée génétiquement par une mutation portant sur gène codant pour la chaîne  $\alpha$  de l'Hb situé sur le chromosome 11 : Il y a remplacement du 2<sup>e</sup> nucléotide du codon de GLU (GAG) qui est l'adénine par la thymine, transformant ce dernier en (GTG) réalisant ainsi la mutation : (GAG  $\rightarrow$  GTG) qui détermine le gène de la drépanocytose  $\alpha^S$  [3].

La drépanocytose est une maladie génétique (héréditaire) transmise sur le mode autosomique codominant (codominant biologiquement mais cliniquement récessif)[6]. Les individus homozygotes pour le gène  $\alpha^S$  sont désignés SS. Ils sont : ( $\alpha_2 \alpha^S_2$ ). Les hétérozygotes sont AS ( $\alpha_2 \alpha^A \alpha^S_2$ ). La maladie drépanocytaire n'apparaît que lorsqu'un individu est homozygote pour le gène drépanocytaire. L'état hétérozygote appelé encore trait drépanocytaire est presque cliniquement muet[1,4,6].

**2 – DIAGNOSTIC DE LA DREPANOCYTOSE****A - DIAGNOSTIC CHEZ L'ENFANT ET L'ADULTE**

Plusieurs techniques ont été mises au point pour faire le diagnostic positif de la drépanocytose. Certaines détectent la présence de l'HbS sans en différencier la forme homo ou hétérozygote, d'autres techniques identifient de façon précise la forme homozygote et la forme hétérozygote.

#### A.1- TECHNIQUES DE DETECTION DE L'HbS

Parmi ces techniques nous ne citerons que celles qui sont les plus couramment utilisées :

- *Le test de falciformation ou test d'Emmel :*

Il a été mis au point en 1917 par Emmel qui a constaté la déformation en faucille des hématies des sujets atteints de drépanocytose lorsque celles-ci sont placées dans un milieu pauvre en oxygène. Ce test biologique consiste à mettre les hématies à étudier dans une atmosphère désoxygénée qui provoque la polymérisation suivie de la gélification de l'HbS intra-érythrocytaire entraînant la falciformation des hématies. La désoxygénation du milieu dans lequel sont placées les hématies est accélérée par un réducteur puissant, le métabisulfite de sodium. Ce test rapide et simple permet de reconnaître en quelques instants au laboratoire la présence de l'HbS dans les hématies sans toutefois distinguer la forme homozygote de la forme hétérozygote[1,7].

- *Le test à la dithionite – Urée :*

Cet test met en évidence la précipitation de l'hémoglobine S dans un milieu réducteur (solution de dithionite). Cette précipitation est réversible après addition d'urée dans le milieu. Ce test de dépistage, comme le précédent permet de mettre en évidence la présence de l'HbS.

- *Le test Murayama :* Il repose sur le principe que l'HbS désoxygénée polymérise et forme un gel à 37°C. Ce gel disparaît lorsque le mélange est ramené à 0°C.

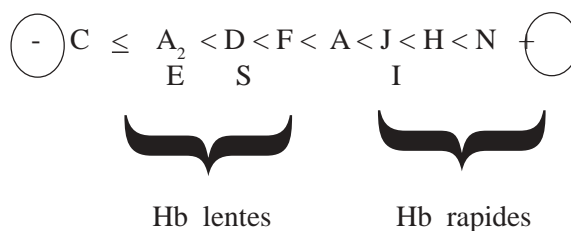
- *Le test de solubilité réduite :* Mis au point par Itano, il consiste à mélanger un hémolysat de globules rouges avec un tampon phosphate concentré en présence d'un réducteur, l'hydrosulfite de sodium. L'apparition d'un trouble dans le milieu indique l'existence d'une Hb anormale HbS ou HbC que l'on peut par la suite différencier par centrifugation[7].

#### A.2-TECHNIQUES DIFFERENTIANT LES FORMES HOMOZYGOTES ET HETREZYGOTES

- *L'électrophorèse de l'Hb*

C'est la technique la plus utilisée pour le diagnostic de la drépanocytose et la détermination de ses formes homo ou hétérozygotes.

Le principe de l'électrophorèse est basé sur la migration des différents types d'Hb dans un champ électrique sur un support approprié, en fonction de leur charge électrique et de leur solubilité. Le sang est prélevé sur anticoagulant et débarrassé du plasma et des leucocytes. Les globules rouges sont ensuite lysés pour obtenir une solution d'Hb libre. On peut réaliser une électrophorèse sur papier en cuve verticale à PH 8,9. Elle permet la séparation des principales Hb anormales. Le pouvoir de résolution dépend en grande partie du tampon utilisé : en tampon Tris-EDTA par exemple, HbA<sub>2</sub> est bien individualisée alors que l'HbC et l'HbS sont confondues. On peut réaliser l'électrophorèse en cuve horizontale avec comme support l'acétate de cellulose qui est un excellent support à pouvoir de résolution élevé dans un PH alcalin (8,4-9,5). Les différentes Hb sont séparées et après la migration, la coloration du support se fait par le noir amide, le rouge ponceau S ou la benzidine. Avec ces méthodes, la migration des différentes Hb s'effectue ainsi qu'il suit, de la cathode à l'anode[8-9].



Le dosage des différentes fractions est réalisé par la densitométrie ou par colorimétrie après élution dans de l'acide acétique à 80 %.

Chez un drépanocytaire homozygote (SS) l'électrophorèse d'Hb d'un adulte présente les différentes fractions ci-dessous après dosage au densitomètre [7].

- HbS : 75 - 95 %
- HbA : 0 %
- HbA<sub>2</sub> : 2 - 4 %
- HbF : 0,5 - 20 %

Alors que chez le drépanocytaire hétérozygote, le profil des différentes fractions est le suivant :

- HbS : 40 - 45 %
- HbA : 55 - 60 %
- HbA<sub>2</sub> : 2 - 3 %
- HbF : 0 %

Plusieurs autres types de supports et de tampons à divers PH peuvent être utilisés. Ils permettent le plus souvent de réaliser la différenciation de fractions ayant une migration identique ou spécifique. C'est ainsi que l'électrophorèse sur gel d'amidon à PH 6,5 est utilisée pour la détection de l'HbH ( tétramère b4 ) ou de l'Hb Barts ( tétramère g4 ).

#### *Electrophorèse de chaînes de globine*

D' autres techniques diagnostiques consistent à réaliser l'électrophorèse des chaînes de globine. L'hémolysat de globules rouges est mis en présence d'une solution d'urée 6M et de mercaptoéthanol. La migration est faite sur un support d'acétate de cellulose à PH alcalin. L'hème est rapidement éliminé et les différentes chaînes de la globine se séparent. Chaque chaîne a une mobilité caractéristique si bien qu'il est très facile d'identifier une éventuelle chaîne anormale (chaîne  $\hat{a}^s$ ). Cette technique permet l'identification de la plupart des chaînes de globine (naturelles ou mutées) constituant des Hb normales ou pathologiques [8].

Les différentes méthodes d'électrophorèse permettent de poser un diagnostic positif de la drépanocytose et de différencier les porteurs du trait drépanocytaire (AS) des malades homozygotes (SS).

## B- DIAGNOSTIC NEONATAL DE LA DREPANOCYTOSE

Avec les techniques de routine que nous avons énumérées, le diagnostic néonatal de la drépanocytose n'est pas très évident. La distinction entre la forme homozygote et la forme hétérozygote de la maladie pose problème lorsqu'on utilise une électrophorèse conventionnelle à PH alcalin dans la mesure où à cette période, le taux d'Hb fœtale (HbF) est très élevé. La difficulté d'interprétation tient surtout à la présence d'HbF acétylée, qui migre au même niveau que l'HbA. Pour contourner cette difficulté, on utilise la méthode d'isoélectrofocalisation sur gel d'acrylamide. Cette méthode d'électrophorèse mise au point par KOEPKE en 1975 permet la séparation des différentes fractions d'Hb en fonction de leur point isoélectrique dans un gradient de PH.

Après la focalisation, le dosage des fractions s'effectue par densitométrie à 520 mn Sans coloration[1]. Cette méthode a le meilleur pouvoir de résolution et offre une meilleure séparation des différentes Hb (normales ou pathologiques). Malheureusement cette technique de pointe n'est pas souvent disponible dans les pays en développement.

## C- DIAGNOSTIC ANTENATAL

Le manque d'efficacité thérapeutique de la maladie drépanocytaire a conduit à la conception de programmes préventifs [1] basés sur la possibilité d'un diagnostic prénatal chez les femmes à risque en vue de réduire l'apparition des formes homozygotes. Le diagnostic anténatal de la drépanocytose peut se faire selon 2 méthodes :

- La mise en évidence de la protéine anormale (HbS) à partir du sang fœtal ;
- L'étude de l'ADN génomique fœtal par biologie moléculaire.

Notons que ces méthodes ne sont généralement pas disponibles dans les pays africains en voie de développement.

### *Mise en évidence de l'HbS à partir du sang fœtal*

Elle nécessite le recueil du sang fœtal qui peut se faire à partir de la 18<sup>e</sup> s. de gestation . Le prélèvement du sang fœtal est réalisé grâce à une fœtoscopie guidée par échographie. On ponctionne alors une veine à proximité de l'insertion du cordon. Cet acte requiert une bonne technicité et une grande compétence obstétricale car il présente des risques énormes pour le fœtus. En cas d'insertion dystocique du placenta, on peut réaliser une placentocentèse et effectuer des aspirations répétées qui vont ramener un mélange de sang fœtal et maternel. Des techniques appropriées, basées sur le volume globulaire moyen (VGM ) élevé des hématies fœtales ou sur la concentration élevée des hématies maternelles en anhydrase carbonique permettent de purifier le sang fœtal[1,10]. Quelque soit le moyen par lequel les hématies fœtales ont été obtenues, elles vont subir différentes analyses permettant de déterminer la présence d'hémoglobine S et identifier sa forme homo ou hétérozygote :

- Les hématies fœtales peuvent être incubées en présence d'un précurseur radioactif (leucine  $^3\text{H}$ ) qui va marquer les chaînes néosynthétisées par chromatographie d'échange d'ions. Avec cette technique, les chaînes  $\hat{a}^s$  ont une élution tardive par rapport aux chaînes  $\hat{a}^A$ .

Le résultat détermine rapidement le phénotype AA, AS, ou SS.

- On peut aussi procéder à l'analyse des chaînes de globine par électrophorèse ou surtout par isoélectrofocalisation sur gel d'acrylamide dans un gradient de PH comme décrit plus haut.



• **Etude de l'ADN des cellules fœtales :**

Compte tenu des difficultés d'obtention du sang fœtal et surtout du risque fœtal non négligeable encouru, on peut être amené à utiliser les méthodes d'exploration permettant l'analyse des gènes codant pour la globine et principalement dans le cas de la drépanocytose, ceux codant pour la chaîne  $\alpha$  de l'Hb. Cette analyse portant sur les gènes peut être pratiquée sur toute cellule diploïde fœtale, que celle-ci exprime ou non les gènes de globine [1,9].

L'obtention des cellules diploïdes fœtales se fait par amniocentèse vers la 16<sup>e</sup> semaine ou par biopsie et aspiration de la plaque chorale à l'aide d'un cathéter transcervical sous contrôle échographique. Cette dernière technique étant possible dès la 8<sup>e</sup> semaine. Les cellules ainsi recueillies peuvent secondairement être cultivées. Les cellules obtenues sont homogénéisées dans une solution lysante qui sera ensuite traitée par la protéinase potassique et l'ADN sera extrait par le mélange phénol-chloroforme et précipité par l'alcool éthylique à basse température (-20°C).

La méthode de biologie moléculaire la plus commune est celle utilisant les enzymes de restriction. La substitution de l'acide glutamique (GLU) par la valine (VAL) en position  $\alpha 6$  dans l'HbS résulte du changement d'une seule base : La Thymine à la place de l'Adénine. Cette mutation peut être détectée par clivage de l'ADN avec une enzyme de restriction qui reconnaît la séquence de cette région. On soumet ainsi cet ADN à l'action d'une endonucléase telle le « Mst II », qui reconnaît un site spécifique dans le gène  $\alpha^A$  (contenant le codon de l'Acide glutamique) ; site qui est changé et donc n'est pas reconnu lorsqu'il s'agit du gène  $\alpha^S$ . La digestion complète du gène par l'endonucléase « Mst II » produit ainsi des fragments différents selon qu'il s'agit du gène  $\alpha^A$  ou  $\alpha^S$ , fragments qui sont séparés par électrophorèse sur gel et visualisés par méthode « Southern Blot » avec une sonde d'ADN marquée au <sup>32</sup>P qui est complémentaire du site spécifique. Un autoradiogramme révèle par la suite la présence du gène  $\alpha^A$ , du gène  $\alpha^S$  ou des deux [3].

**D - DIAGNOSTIC DES HETEROZYGOTES COMPOSITES**

Certaines associations pathologiques peuvent regrouper chez un même individu le gène de la drépanocytose avec d'autres gènes d'Hb anormales. Ces individus sont appelés drépanocytaires hétérozygotes composites.

De telles associations sont le plus souvent cliniquement asymptomatiques ; mais parfois, peuvent déterminer des syndromes drépanocytaires graves. Il en est ainsi de l'association du gène de la drépanocytose ( $\alpha^6$  : GLU @ VAL) avec le gène de l'HbC ( $\alpha^6$  : GLU @ LYS) qui réalise l'hétérozygotie composite HbS/C ; de l'association du gène de la drépanocytose avec la b-thalassémie ; réalisant l'hétérozygotie composite HbS/b-thalassémie etc..[7,10]. Leur diagnostic positif repose sur les techniques d'électrophorèse sur gel d'amidon ou d'acétate de cellulose à pH neutre ou légèrement acide (6 – 6,5) associées aux techniques de chromatographie sur colonne de résine échangeuses d'anions et au dosage de l'HbF [8].

**II - ANOMALIES DES PARAMETRES BIOLOGIQUES CHEZ UN DREPANOCYTAIRE**

**A -ANOMALIES MOLECULAIRES :**

Le milieu intracellulaire du globule rouge est un fluide de haute viscosité dans un état para -cristallin contenant environ 270 millions de molécules d'Hb en contact les unes avec les autres et pourvues de forces répulsives de surface qui les empêchent de polymériser. Dans l'HbS, la substitution du GLU par VAL engendre une modification des structures tertiaire et quaternaire de la molécule ce qui influence son repliement dans sa conformation normale. Sous leurs formes oxygénées l'HbA et l'HbS ont des comportements presque semblables, mais sous leurs formes désoxygénées, la modification structurale de l'HbS va déplacer l'équilibre vers la polymérisation. On observe alors la formation de cristaux allongés à l'intérieur du globule rouge. Chaque fibre de cristaux est formée d'un polymère hélicoïdal de 14 brins. Le polymère est stabilisé par un pont hydrophobe entre la VAL de la position  $\alpha 6$  et un site complémentaire situé sur une autre partie de la chaîne  $\alpha$  sur un brin adjacent. L'HbS ainsi polymérisée perd sa fonction physiologique et entraîne les modifications rhéologiques et fonctionnelles du globule rouge.

C'est cette polymérisation de l'HbS sous sa forme désoxygénée qui est à l'origine de la pathologie drépanocytaire. Le phénomène de polymérisation dépend de plusieurs facteurs que sont la concentration intracellulaire d'HbS ;

la pression partielle du milieu en oxygène ; et la présence concomitante d'une Hb normale. Une augmentation de la pression partielle en oxygène rend la polymérisation réversible. Certaines hémoglobines entravent le phénomène de polymérisation de la désoxyhémoglobine S. C'est le cas de l'HbF. D'autres peuvent volontiers co-polymériser avec elle. C'est le cas de l'HbA[1,3,4,5].

### B- ANOMALIES CELLULAIRES :

La faculté qu'ont les érythrocytes à circuler dans les capillaires dépend en grande partie de leur flexibilité. Lorsque la désoxyhémoglobine S polymérise et forme des cristaux à l'intérieur des globules rouges, ceux-ci deviennent rigides et peuvent alors prendre une forme anormale (en croissant ou en faucille). Le phénomène de falciformation dépend de la texture de la membrane cellulaire. Lorsque la membrane est souple, le GR prend volontiers la forme des cristaux de polymères d' Hb qui s'y sont formés. Si la membrane est rigide, le GR reste rigide, perd sa flexibilité mais sans se déformer. Ce phénomène de falciformation caractérise l'HbS. Les GR falciformés vont provoquer le ralentissement de la circulation capillaire, ce qui entraîne une désoxygénation du sang ; augmente sa viscosité aggravant ainsi la désoxygénation du sang. Ce qui a pour conséquence de générer d'autres drépanocytes. Normalement, la polymérisation de la désoxyhémoglobine S est réversible et l' hématie falciformée reprend sa forme initiale. Mais dans certains cas, lorsque le phénomène de polymérisation continue et perdure, la membrane cellulaire subit d'importantes perturbations qui la conduisent à perdre l'eau et le potassium ce qui rend irréversible la falciformation. La baisse de la tension en oxygène, la diminution de l'HbF et tout autre facteur tendant à réduire l'affinité des GR pour l'oxygène tels l'acidose, la déshydratation, ou l'augmentation de la 2,3 diphosphoglycérate (2,3 DPG) érythrocytaire vont entraîner une augmentation de la désoxygénation de l'HbS et favorisent par conséquent la polymérisation de l'HbS et par extension, la formation des drépanocytes[1,3,4,7,10].

### C- ANOMALIES HEMATOLOGIQUES :

Les anomalies hématologiques de la drépanocytose sont dominées par les signes d'anémie hémolytique. La formation et la destruction continuelle des drépanocytes sont à l'origine d'une anémie hémolytique sévère, observée chez tous les drépanocytaires.

L'hémogramme d'un drépanocytairien varie en fonction de l'évolution de la maladie et peut présenter de profondes perturbations selon que le malade se trouve à l'état stationnaire ou en crise aiguë. Les paramètres de l'hémogramme varient de la manière suivante [1,4,6,11]:

- Le taux d'Hb : varie de 6 à 11g / dl avec un pic se situant entre 7-8 g/dl.
- La numération des GR varie de 2-3,8 M/ul avec une moyenne de 2,5 M/ul.
- L'hématocrite : varie de 16 à 30 % avec une moyenne à 23 %
- Le volume globulaire moyen ; varie de 70 à 100 femtolitres.
- La concentration corpusculaire moyenne en Hb (CCMH) varie de 32 – 35g/dl.
- Le taux de réticulocyte, varie de 5 à 40 % avec une moyenne située à 10%.

De ces valeurs, on peut constater que le drépanocytairien présente une anémie normocytaire, normochrome régénérative dont le degré est variable d'un patient à un autre et pour le même patient en fonction de l'état de crise ou de l'état stationnaire de la maladie.

- Le frottis sanguin présente des images diverses : anisocytose, polychromatophilie et poikilocytose dans laquelle les drépanocytes peuvent représenter 10%. En cas d'autosplénectomie organique ou fonctionnelle, les frottis peuvent présenter divers types d'inclusions dans les hématies : corps de Jolly ; corps de Pappenheimer ; ponctuations basophiles etc... on peut parfois observer des érythroblastes acidophiles dans les frottis mais ce phénomène reste rare et s'observe le plus souvent en cas d'association de la drépanocytose avec la  $\beta$ -thalassémie [4,11].

- La numération leucocytaire montre une hyperleucocytose dont la moyenne se situe à  $12000 \pm 3000$ /ul à prédominance neutrophile avec des extrêmes pouvant aller à 25000–30000/ul. L'hyperleucocytose est constante et stable chez le même malade et constitue une anomalie spécifique de cette hémoglobinopathie [1].

- La numération des plaquettes montre un taux normal  $300000 \pm 150\ 000$ /ul. Ce taux pouvant varier dans le sens de l'augmentation en cas de splénectomie.

- Le myélogramme présente une moelle riche constituée de 40-60% d'érythroblastes totaux. On peut y observer éventuellement des érythroblastes acidophiles falciformés.

- Chez les drépanocytaires homozygotes, il y a persistante d'une HbF dans le sang périphérique à un taux variable selon les patients. Cette HbF peut être mise en évidence par les techniques d'électrophorèses ou par le test de Kleihauer. Ce test est une technique cytologique permettant de reconnaître les hématies contenant de l'HbF de préciser la distribution de cette Hb au sein de la population érythrocytaire et de déterminer ainsi son caractère pancellulaire ou hétérocellulaire [1,7,8,11].

#### D- ANOMALIES BIOCHIMIQUES :

- La bilirubine totale et généralement élevée. Elle est le reflet biologique de l'ictère conjonctival du drépanocytaire. Son taux est variable d'un patient à un autre ; des taux extrêmes de 500 mg/l peuvent être observés lorsque le patient développe une lithiase du cholédoque. L'hyperbilirubinémie du drépanocytaire est à prédominance bilirubine libre. Une hyperbilirubinémie conjuguée traduit une atteinte hépatique ou biliaire. Les crises hémolytiques tissulaires du drépanocytaire entraînent une forte élévation de la bilirubine libre.

- La ferritine sérique est à un taux généralement normal, son élévation traduit une surcharge martiale qui peut être post-transfusionnelle ou être l'expression d'une cytolyse hépatique aiguë ou d'une hémolyse tissulaire.

- On peut observer une hyposidérémie chez un drépanocytaire lorsque une cause de déficit en fer existe. Elle s'accompagne alors d'une accentuation de l'anémie avec microcytose.

- Le malade drépanocytaire présente le plus souvent une carence en folates. Celle-ci se traduit biologiquement par une forte baisse du taux d'Hb et une macrocytose sur le frottis sanguin.

Le drépanocytaire présente également divers autres désordres de ses paramètres biochimiques, qui varient en fonction des individus et chez le même individu en fonction du stade de la maladie. Ainsi, on peut retrouver [4,11]:

La présence dans les urines de l'urobiline

- . L'élévation du stercobilinogène fécal
- . Une hémoglobinémie
- . Une hémoglobinurie
- . Une diminution de l'haptoglobine et de l'hémopexine
- . Une hyperurémie modérée

#### E- ANOMALIES DE L'HEMOSTASE :

- Le taux du fibrinogène est généralement normal. Il est légèrement élevé en cas de crise.

- Le facteur XIII (A et B) est augmenté

- Le facteur V est normal ou légèrement bas

- Le taux antithrombine III est normal

- Le taux du fibrinopeptide A est normal ; il est augmenté pendant les crises.

- Les produits de dégradation de la fibrine sont élevés et les activateurs de la fibrinolyse ont des taux bas aux décours d'une crise drépanocytaire[9-11].

#### F- ANOMALIES IMMUNOLOGIQUES :

##### . *Asplénie fonctionnelle :*

L'hémolyse permanente du drépanocytaire livre au système réticulo-endothélial un ensemble de déchets que les macrophages devraient inlassablement éliminer. De plus, l'obstruction des sinusoides spléniques par les globules rouges falciformés entraîne une dérivation du sang à travers les shunts artérioveineux, court-circuitant ainsi le système macrophagique. Ces deux phénomènes aboutissent à la diminution du pouvoir phagocytaire de la rate et à l'hyper-activité du tissu réticulo-endothélial qui se traduit par une libération anormalement élevée des hydrolases lysosomiales dans le sérum du drépanocytaire[12-13].

L'hyperactivité de la rate (qui doit exercer la phagocytose des hématies falciformées) est traduite dans un premier temps par son hypertrophie. Puis, les crises vaso-occlusives répétées avec épisodes de nécroses tissulaires et fibrose vont entraîner la décroissance des capacités fonctionnelles de la rate puis sa rétraction.

##### . *Altération de l'immunité humorale :*

Certains produits de l'hémolyse perpétuelle sont à l'origine de l'activation de la properdine. Celle-ci, en activant la voie alterne du complément contribue à la réduction de la fonction immunitaire chez le drépanocytaire. En effet l'activation perpétuelle de la voie alterne crée une déplétion des composants consommés dans cette voie comme les facteurs « B » et « C3 ». De plus les immunoglobulines M (IgM) dont la production splénique est précoce et qui jouent un grand rôle dans le processus de défense spécifique lorsque la stimulation antigénique est intravasculaire voient leur synthèse considérablement diminuée du fait soit de l'hyper-activité du système réticulo-endothélial de la rate ; soit de l'asplénie fonctionnelle. On notera ainsi chez ces patients des taux anormalement bas des IgM ; et des facteurs « B » et « C3 » [13-14].



• **Perturbation des cellules phagocytaires:**

La défaillance splénique est à l'origine d'un défaut de sécrétion de tuftsine. Ce tétrapeptide (Thr-Lys-Pro-Arg.) constitutif de la leucokinine est un puissant activateur de la phagocytose par les polynucléaires. Leur nombre est nettement élevé, mais leur pouvoir phagocytaire se trouve considérablement diminué. Ils présentent des déficits en zinc et une profonde perturbation du métabolisme oxydatif post-phagocytaire.

• **Perturbation du pouvoir opsonisant :**

Les opsonines sont anticorps spécifiques ou des substances non spécifiques qui sont principalement sécrétées dans le tissu réticulo-endothélial de la rate. Elles reconnaissent certains motifs des membranes bactériennes et les rendent aptes à activer la fraction C3 du complément. La défaillance splénique du drépanocytaire induit le défaut d'opsonisation qui rend ainsi inopérante la voie complémentaire alterne de défense contre les infections[9,10,13].

**Mécanismes d'auto-immunisation :**

Le remaniement constant de la membrane cellulaire des hématies, lié à la falciformation, modifie suffisamment la conformation de certains antigènes de leur surface et entraîne par conséquent la production des anticorps anti - globules rouges.

Cette autosensibilisation des hématies va aggraver le phénomène d'hémolyse qui existe déjà en permanence chez ces patients. Les anomalies immunitaires chez le drépanocytaire sont nombreuses et diverses. Certaines comme la réduction du pouvoir d'opsonisation rendent compte de la fragilité particulières de ces sujets face aux infections causées par les germes encapsulés tel le pneumocoque. L'hyperactivité du système macrophagique concentré à l'érythrophagocytose associée à la défaillance de la voie alterne du complément qui en est liée rendent compte de la vulnérabilité du drépanocytaire aux infections causées par des germes tels que Salmonella sp ; Hemophilus influenzae ; Mycoplasma pneumoniae et autres Klebsiella sp. L'autosensibilisation des globules rouges aggrave l'hémolyse chronique[13-14].

**CONCLUSION :**

Les anomalies biologiques liées à la drépanocytose sont multiples. Elles présentent de grandes variations d'un individu à l'autre et chez le même individu, il y a variation des paramètres biologiques selon la phase stationnaire ou la phase de crise de la maladie. Ceci traduit une grande hétérogénéité biologique des patients atteints d'une même affection génétique et constitue en soi une spécificité de cette maladie ■

**REFERENCES**

1. Labie D. Wajcman H. Biologie de l'hémoglobine S : Epidémiologie et génétique ; physiopathologie ; biologie clinique ; diagnostic anténatal. In : La maladie drépanocytaire. Sandoz éditions 1984, p14 – 63.

2. Lena-Russo D . Badens C. Globules rouges et hémoglobine. In : Hématologie clinique et biologique. éd. Arnette 2000 ; p29 – 34.

3. Lubert Stryer. Conformation, dynamique et fonction des protéines : les protéines de transport d'oxygène : la myoglobine et l'hémoglobine. In : La Biochimie de Lubert Stryer. 3è éd Flammarion Médecine – Sciences 1992, p143- 76.

4. Bunn HF. Anomalies de l'hémoglobine. In : Principes de Médecine Interne . 4è éd. Française, Médecine – Sciences Flammarion 1988, p1518 – 27.



5. Bernard J, Lévy JP, Varet B, Clauvel JP, Rain JD, Sultan Y. Pathologie de l'hémoglobine. In : Hématologie. 9<sup>e</sup> éd. Masson 1998, p114 – 125.
6. Marc Gentilini. Anémies tropicales par hémoglobinoses. In : Médecine Tropicale. 5<sup>e</sup> éd. Flammarion Médecine-Sciences 1993, p513 – 31.
7. Gérard Sébahoun. Anémies hémolytiques congénitales par anomalies de l'hémoglobine. In : Hématologie Clinique et Biologique. Ed. Arnette 2000, p61 – 8.
- 8 – Métails P, Agneray J, Ferard G, Fruchart JC, Jardillier JC, Revol A, et al...Hémoglobine ; précurseurs et dérivés. In : Biochimie Clinique.1- Biochimie analytique. Ed ; Simep, 2<sup>e</sup> tirage ; 1986, p123 - 32.
9. Wacjman H, Labie D. Aspects Actuels de la Drépanocytose. Ann Méd Intern 1981, 132, 568.
10. Embury SH, The Clinical pathophysiology of sickle – cell disease. Ann Rev Med; 1986, 37: 361-376.
11. Girot R. Hématologie des syndromes drépanocytaires. In : La maladie drépanocytaire. Sandoz editions 1984, p64 – 75.
12. Beauvais P. Drépanocytose et séquestration splénique chronique. Nouv Presse Méd 1981, 10, 1844.
13. Clerc M. Immunité et drépanocytose. In : La maladie drépanocytaire. Sandoz editions, 1984, p112 – 26.
14. Sanokho A. Moreira C. Ba M. Drépanocytose et infections. In : La maladie drépanocytaire. Sandoz editions, 1984 P. 97 – 107.