

## UN PROCEDE SIMPLE D'AUTOTRANSFUSION AUTOLOGUE PRE-OPERATOIRE DANS LES HEMOPERITOIENES TRAUMATIQUES ET GYNECOLOGIQUES GRAVES EN MILIEU AFRICAIN.

ANDZE G.<sup>1</sup>

Clin Mother Child Health 2004; Vol 1, N° 3: 212 - 214

### RESUME :

L'auteur rapporte un procédé simple d'autotransfusion autologue pré-opératoire utile dans la prise en charge médico-chirurgicale des hémopéritoïnes traumatiques et gynécologiques en milieu africain. La méthode est illustrée par une iconographie et la littérature médicale est révisée.

**MOTS CLES :** Procédé - Autotransfusion pré-opératoire - Hémopéritoïne - Milieu africain.

### A SIMPLIFIED PROCEDURE OF AUTOLOGOUS INTRA OPERATIVE AUTO-TRANSFUSION IN SEVERE TRAUMATIC AND GYNECOLOGICAL HEMOPERITONIUM IN THE AFRICAN MILIEU.

### SUMMARY:

The author describes a simple procedure of autologous intra operative auto transfusion useful in the medico-surgical management of traumatic and gynecological hemoperitonium in the African milieu. The method is illustrated by iconography and medical literature reviewed.

**KEY WORDS :** Procedure - Auto transfusion - Intra operative - Hemoperitonium - African milieu.

L'autotransfusion autologue pré-opératoire consiste à recueillir le sang épanché dans la cavité péritonéale et à le réinjecter au malade avant ou pendant l'intervention chirurgicale. Elle permet de réaliser dans des cas exceptionnels de véritables " miracles " ou exploits thérapeutiques et nécessite cependant certaines précautions (prélèvement aseptique du sang [1], décantage et filtrage) pour éviter en particulier des accidents dus aux micro-caillots en suspension dans le sérum. Pourtant, le sang épanché dans la cavité péritonéale n'a pas besoin de solution anticoagulante avant d'être restitué car déjà défibriné au contact de la séreuse [2-4].

En chirurgie d'urgence, l'autotransfusion pré-opératoire garde toute sa valeur thérapeutique salvatrice en l'absence de toute souillure microbienne et quand l'épanchement péritonéal hémorragique date de moins de six heures[6].

Nous l'avons expérimenté avec satisfaction il y a quelques années chez un sujet de 25ans qui présentait un important hémopéritoïne post-traumatique avec tamponnade abdominale sur une rupture cataclysmique de la rate survenue sur un patient à réponse pauvre à un remplissage vasculaire précoce par des solutés macro-moléculaires avoisinant 50% du volume sanguin total.

Après badigeonnage large de la paroi abdominale à la polyvidone iodée qui est drapée autour de la région périombilicale à l'aide d'un champ troué stérile, une anesthésie locale à la lidocaïne 1% avec épinéphrine diluée à 1/100000 est pratiquée en infra-ombilicale. L'équipement rudimentaire stérile comporte une sonde urinaire de Foley 20 à 28 Ch ou à défaut un cathéter thoracique courbe de même taille, une poche collectrice stérile à urines en emballage unitaire possédant un système de drainage par le robinet inférieur utilisé

<sup>1</sup> Service de Chirurgie Pédiatrique, Hôpital Gynéco-Obstétrique et Pédiatrique de Yaounde, Cameroun.

Correspondances : ANDZE G., Service de Chirurgie Pédiatrique, Hôpital Gynéco - Obstétrique et Pédiatrique de Yaounde, B.P.4362 Yaounde - Cameroun.

E-mail : andzegervais@yahoo.fr

comme poche de recueil d'une capacité de 2000ml environ, une tubulure de transfuseur munie d'un filtre, une lame de bistouri froid N° 11 ou 15, deux pinces hémostatiques droites et deux écarteurs type Faraboeuf et un fil serti de polyglactin 910 (vicrylR N° 0 ou 1). Sur un patient installé en proclive sur la table d'opération, une courte boutonnière pariétale infra-ombilicale est réalisée jusqu'à la ligne blanche. Après écartement délicat de l'abord cutané, deux pinces hémostatiques type Kocher sont placées sur l'aponévrose de part et d'autre de la ligne blanche et une bourse préalable est confectionnée autour. Une traction antérieure forte est exercée sur les pinces de Kocher et une moucheture péritonéale effectuée à travers l'incision aponévrotique dont l'issue de sang rouge atteste l'accès à la cavité péritonéale. La sonde de Foley est introduite en direction du cul-de-sac de Douglas et la bourse est fermement nouée autour du cathéter de Foley provisoirement clampé, à l'effet de parfaire l'étanchéité. Une seconde bourse sur fil de suture est faite sur la peau autour de la boutonnière et le cathéter de Foley est déclampé et aussitôt connecté à la poche de recueil du côté de son raccord équipé d'une valve anti-reflux munie d'un filtre anti-bactérien, et la poche collectrice est laissée en drainage libre en-dessous de la table d'opération (Figure 1). Le remplissage sanguin de la poche de recueil s'effectue graduellement, ce qui témoigne d'une décompression abdominale progressive affirmée par la diminution par palier de la distension ou de la circonférence abdominale. Une fois la poche de recueil remplie de sang ou le tarissement du drainage libre du sang épanché noté, le cathéter de Foley est clampé à nouveau et le raccord du côté valve anti-reflux de la poche collectrice est bouché par son capuchon. Le raccord capuchonné est noué sur lui-même et le capuchon plastique du côté système de drainage est branché par son robinet inférieur à l'embout de la tubulure du transfuseur (capuchon ôté). L'ensemble du dispositif ainsi monté

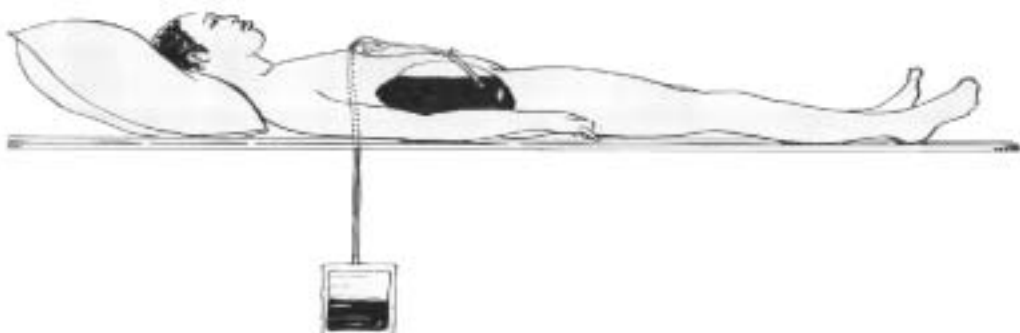
est récupéré de manière stérile par l'anesthésiste qui va pouvoir entamer une autotransfusion pré-opératoire avant la décision de toute induction anesthésique pour éviter l'arrêt cardio-respiratoire irréversible (Figure 2). L'intervention chirurgicale proprement dite sous anesthésie générale peut alors débiter par coeliotomie médiane large et le site hémorragique sur l'organe lésé doit rapidement être contrôlé par un geste chirurgical hémostatique parfois radical qui a consisté dans le cas de notre patient en une splénectomie totale.

La technique ainsi décrite et suggérée, est simple, facile, reproductible, particulièrement indiquée dans le remplissage vasculaire des hémopéritoines récents et importants, avant la décision d'induction anesthésique précédant la laparotomie [7]. En effet, dans les cas où l'hémostase est impossible et où la compensation de l'hémorragie par des solutés macro-moléculaires ne peut se faire qu'au prix d'un taux d'hémodilution inacceptable, l'autotransfusion pré-opératoire sur le terrain est impérative en pratique civile comme en situation de guerre, surtout si les délais de transport sont importants.

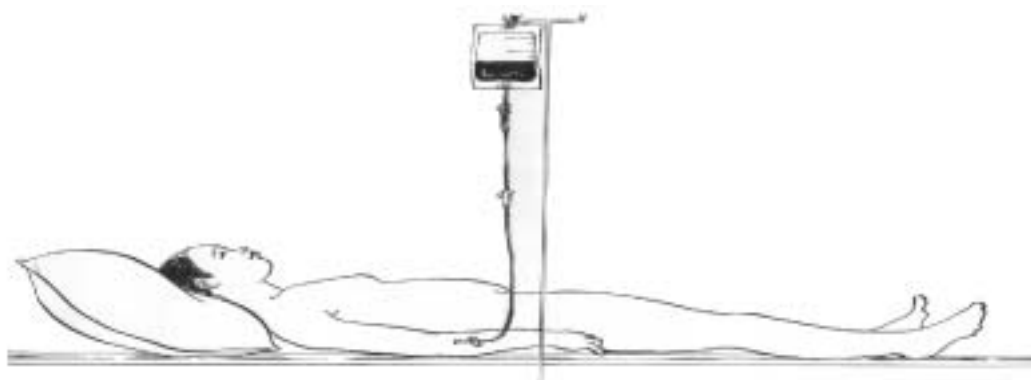La méthode proposée garantit une décompression abdominale lente et progressive, ce qui prévient le collapsus vasculaire brutal et évite la survenue éventuelle d'un choc hypovolémique avec instabilité hémodynamique[8-9].

En définitive, le système élémentaire d'autotransfusion autologue pré-opératoire recommandé, a l'avantage de la simplicité, d'un coût très faible, réalisable comme sus-illustré avec du matériel non spécifique et adaptable en contexte africain. Certes, il a l'inconvénient mineur d'être soumis plus ou moins à quelques manipulations qui augmentent relativement le risque négligeable de souillure si les conditions d'asepsie rigoureuse s'y prêtent, recherchant ainsi l'objectif d'une plus grande performance et efficacité hémodynamique ■

**Figure 1** - Au travers d'une moucheture pariétale infra-ombilicale, une sonde urinaire de Foley d'un calibre suffisant est introduite dans la cavité péritonéale remplie de sang en direction du pelvis et connectée en drainage libre à une poche collectrice stérile à urines



**Figure 2** - Le dispositif de recueil du sang péritonéal épanché est maintenant branché au cathéter intraveineux pour la mise en route de l'autotransfusion pré-opératoire avant la laparotomie



#### REFERENCES:

1. Adhoute BG, Ayoub J, Reymondon L, Gauthier Y. L'auto- transfusion per-opératoire d'hémopéritoines traumatiques en chirurgie d'u gence. J Chir (Paris) 1988 ; 125 ,2 : 92-6.
2. Albertine KH, Weiner-Kronish JP, Roos PJ et al. Structure, blood supply, and lymphatic vessels the sheep's visceral pleura. Am J Anat 1982; 165 : 277-94.
3. Committee on Trauma American College of Surgeons : Early Care of the Injured Patient. Philadelphia, Saunders 1973: 183.
4. Duval JL. Les techniques d'économie de sang et leurs applications en temps de guerre. Thèse Médecine 1984, Faculté de Médecine Lyon-Sud. Université Claude-Bernard-Lyon I.
5. Lamm H. Emergency autotransfusion before laparotomy. JAMA 1963; 185 : 1043.
6. Myhre-Jensen O, Larseb SB, Astrup T. Fibrinolytic in serosal and synovial membranes. Arch Pathol 1969; 88 : 623-30.
7. Porter JM, Mcgregor FH, Mullen DC, Silver D. Fibrinolytic activity of mesothelial surfaces. Surgical Forum 1969; 20 : 81-2.
8. Vandecasteele, Verhaegue, Lagache. L'auto trans fusion dans l'inondation péritonéale par rupture cataclysmique de la grossesse extra-utérine. Gynecol Obstet 1947 ; 46 : 144.
9. Whawell SA, Vipond MN, Thompson JN. Plasminogen activator inhibitor 2 reduces peritoneal fibrinolytic in inflammation. Br Surg 1993; 80 : 107-9.
10. Wesson DE, Ein SH and Villamater. Intraoperative auto transfusion in blunt abdominal trauma. J Pediatr Surg 1980;15,6 : 735-6.