



Available online
<https://www.atrss.dz/ajhs>



Article Original

Intérêt de l'évaluation des thrombi intra-auriculaires gauches en échocardiographie transœsophagienne tridimensionnelle et au doppler pulsé (A propos de 72 cas) – Continuum

Evaluation of left atrial appendage thrombi using three dimensional transesophageal echocardiography and pulse wave doppler (about 72 cases) – Continuum

Djemmal Bilal¹, **Sihem Mansouri**², **Amel Amrouche**³, **Mohamed Amine Salem**³, **Dalila Djermane**³, **Salim Benkhedda**³

¹ Etablissement Public Hospitalier de Bordj Badji Mokhtar – Bordj Badji Mokhtar – Algérie

² Etablissement Public Hospitalier de Ngaoues – Batna – Algérie

³ Service de Cardiologie A2, Centre Hospitalo – Universitaire de Mustapha Pacha – Alger – Algérie

RESUME

Introduction : L'évaluation visuelle à elle seule ne permet pas d'éliminer définitivement les thrombi auriculaires gauches (AGs) en échocardiographie transœsophagienne 2D (ETO). D'où l'intérêt de chercher d'autres modalités directes (tridimensionnelle 3D) et indirectes (doppler pulsé). **Matériels et Méthodes :** On a évalué les morphotypes AG, des paramètres de remodelage morphologique : dilatation de l'AG par la mesure de sa surface maximale en grand axe (SMAG), et fonctionnel : contraction AG par la mesure de la vitesse de vidange maximale (VVM). Puis, investiguer le rapport VVM/SMAG. Recrutant 72 patients du 14/12/2020 jusqu'au 07/10/2021 au niveau du service de Cardiologie A2, CHU Mustapha Pacha à Alger. Les patients ont bénéficié d'ETO (2D/3D) d'indications variées (majoritairement des valvulopathies). L'évaluation est concentrée principalement sur le nombre des patients ayant une thrombose AG, du morphotype AG, de la dilatation de SMAG (seuil > 6cm²), diminution de la VVM (seuil <25cm/s), et calcul du rapport vitesse/surface (seuil <1.7). Secondairement, on a apprécié l'influence du sexe et du rythme cardiaque sur la formation thrombotique AG. **Résultats :** On a estimé une incidence de thrombi AG à 17% chez la population d'étude. Windsock était le morphotype le plus fréquent (48.6%). Cauliflower semble être le plus thrombogène (44.4%). La dilatation AG avait une acuité diagnostique mauvaise. La diminution de la VVM était la plus sensible (Se : 100%), et le rapport vitesse/surface était le critère le plus spécifique (Sp : 98.3%). Secondairement, le sexe féminin (ratio Femme/Homme : 5.5), et la fibrillation atriale (ratio FA/Rythme Sinusal : 7.8) peuvent être considérés comme facteurs associés à la genèse de thrombi intra-auriculaires gauches. **Conclusions :** L'évaluation de la thrombose AG par l'ETO 3D couplée au doppler pulsé prenant comme paramètres la valeur de VVM < 25cm/s et un rapport VVM/SMAG<1.7 semble une approche diagnostique fiable pour exclure les thrombi AG.

MOTS CLES: Transœsophagienne, Tridimensionnelle, Doppler, Thrombus, Auricule

ABSTRACT

Introduction: Visual assessment alone does not definitively rule out left atrial appendage thrombi (LAA) in 2D transesophageal echocardiography (TEE). Hence, seeking other direct (3D three-dimensional) and indirect modalities



(pulse wave Doppler) is of interest. **Materials and Methods:** LAA morphotype, and parameters of morphological remodeling were evaluated: enlargement of LAA by measuring its long axis maximum area (LAA-MA). Along with functional: LAA contraction by measuring the maximum emptying velocity (MEV) and investigating the MEV/LAA-MA ratio. Recruiting 72 patients from Dec 14th 2020 until Oct 7th 2021, at A2 Cardiology department, Mustapha Pacha University Hospital in Algiers. The patients had TEE (2D/3D) for various indications (majorly valvular diseases). The evaluation is mainly focused on the number of patients with LAA thrombi, LAA morphotype, LAA-MA dilation (threshold > 6cm²), decrease in MEV (threshold <25cm/s), and measuring the velocity/ area ratio (threshold <1.7). Secondly, we appreciated the influence of gender and heart rhythm in LAA thrombotic formation. **Results:** An incidence of LAA thrombi was estimated at 17%, Windsock was the most frequent morphotype (48.6%), and Cauliflower type seems to be the most thrombogenic (44.4%). LAA dilation had poor diagnostic accuracy. The decrease in MEV was the most sensitive (Se: 100%), and the velocity/area ratio was the most specific criterion (Sp: 98.3%). Secondly, female gender (Female/Male ratio: 5.5), and atrial fibrillation (AF/Sinus rhythm ratio: 7.8) can be considered as factors associated with the genesis of LAA thrombi. **Conclusions:** the evaluation of LAA thrombosis by 3D TEE coupled with pulse wave Doppler using cut-off values of MEV < 25cm/s and an MEV/LAA-MA ratio <1.7, seems to be a reliable diagnostic approach to exclude LAA thrombi.

KEYWORDS: Transesophageal, Three-dimensional, Doppler, Thrombus, Appendage

* Auteur Corredpondant. Tel.: +213699300619.
Adresse E-mail: bilal.djemmal@gmail.com

Date de soumission : 26/10/2022
Date de révision : 12/12/2022
Date d'acceptation : 31/01/2023

DOI : [10.5281/zenodo.7591375](https://doi.org/10.5281/zenodo.7591375)

Introduction

Longtemps, l'auricule gauche (AG) était considéré comme un vestige embryonnaire dénudé de significativité clinique, pouvant être oclus accessoirement en chirurgie sans effets nocifs à posteriori. Mais avec le progrès qu'eu l'échocardiographie, l'AG se trouve une structure contractile contribuant à l'hémodynamique cardiaque.

L'incidence de la fibrillation auriculaire (FA) ne cesse de croître dans le monde. L'Algérie n'en fait pas l'exception, on estime que l'incidence de la FA non valvulaire est aux alentours 187,686 cas/an [1]. Le premier rapport de causalité entre l'accident vasculaire cérébral (AVC) et la FA par la formation de thrombi intra-auriculaires gauches fût constaté par Welch en 1909 [2]. Depuis une attention particulière à cette structure vit le jour, surtout dans le bilan de pré-conversion de FA, des thérapies percutanées à savoir l'ablation de cette dernière, la commissurotomie d'une sténose mitrale, l'occlusion percutanée/chirurgicale de l'AG. Ayant pour objectif de limiter toute complication embolique iatrogène liée à la présence de thrombi intra-auriculaire gauche.

Une connaissance de l'anatomie de l'auricule gauche et évaluer son statut thrombotique via différentes méthodes d'imageries se trouve cliniquement cruciale. Echocardiographie transoesophagienne (ETO) se présente de nos jours comme la méthode de choix dans l'évaluation de l'AG.

Permettant ainsi une appréciation plus précise de l'anatomie mais aussi la fonction auriculaire gauche.

Le progrès de la technologie des ultrasons vers des matrices tridimensionnelles intégrées aux sondes d'échocardiographie permet une visualisation plus anatomique (chirurgicale) en temps réel des structures cardiaques. Le bon rapport temporo-spatial de l'ETO a permis en adjonction au « gating » électrocardiographique (ECG) d'avoir des acquisitions/reconstruction 3D de plus en plus réaliste (figure 1).

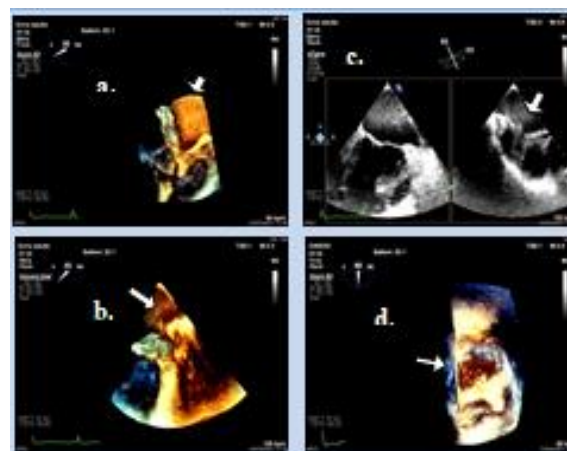


Figure 1 : Contraste spontané en ETO 3D Zoom au niveau de l'auricule gauche (fleche)chez un patient présentant un retrecissement mitral serré (a. b. c.) et en 2D (c)-Echo- Labo, service de cardiologie A2, CHU Mustapha pache Alger

La projection de luminescence (Flexilight de General Electric, Trueview de Phillips) offre une vue chirurgicale, avec des corrélations excellentes à l'opérateur et à l'angiographie de l'AG jusqu'à considérés comme le gold standard dans l'évaluation de ce dernier.

Néanmoins, faire la différence entre thrombi et structure normales de l'AG chez certains patients est un problème handicapant dans la pratique courante.

Avec l'aide de l'ETO 3D et du doppler pulsé on propose une méthode complémentaire pouvant renforcer la visualisation des thrombi et poser le diagnostic de façon plus sûre surtout chez les cas plus ou moins capricieux.

Matériels et Méthodes

L'enquête vise à évaluer l'AG en ETO afin de détecter de façon directe la thrombose auriculaire gauche, et déduire des paramètres échographiques en faveur de sa formation. Ceci au niveau du service de Cardiologie A2 CHU Mustapha Pacha d'Alger, entre le 14 Décembre 2020 et le 7 Octobre 2021, avec un recensement total de 72 patients. C'est une étude observationnelle descriptive transversale visant un « profiling » des thrombi AGs avec l'ETO de façon ponctuelle sans suivis ultérieurs des patients. Sont inclus dans cette étude tous les patients ayant bénéficié d'ETO, quelque soit l'indication ou la pathologie cardiaque diagnostiquée. On a exclu les patients ayant un état critique, ETO compliqué de trouble du rythme/conduction en per-procédure n=1, ou doté d'une mauvaise échogénéricité ne permettant d'apprécier l'AG n=3, voir un AG non visualisé (exclusion chirurgicale de l'AG) n=2. Inclus dans cette étude les patients hospitalisés au niveau du service Cardiologie A2, CHU Mustapha Pacha, reçus en hôpital du jour (HDJ) dédié aux pathologies valvulaires au niveau du service, des consultations des investigateurs ou orientés par d'autres cardiologues à l'Echo-Lab du service pour évaluation voir inclusion postérieure en HDJ valvulaire.

Critères de jugement

Objectif principal : Visualisation directe (eye-balling) des thrombi AGs, en étudiant les cas (patients et acquisitions) en plusieurs plans échocardiographiques (afin de limiter la variabilité en intra-observateur) et par 03 médecins spécialisés en imagerie cardio-vasculaire (pour limiter la variabilité et avoir une concordance en inter-observateur). Appréciation du morphotype de l'AG. Mesure de la SMAG (en cm²). Mesure de la VVM (en cm/s).

Objectifs secondaires : Apprécier le rythme cardiaque par les tracés ECG préalables, ECG du scope, ECG de l'échographe (avec ajustement du gain et du filtre). Noter l'âge / sexe des patients.

Organisation pratique

Préparation du malade : Vérifier l'indication, contre-indications à l'ETO, et caractéristiques de l'examen : besoin d'une voie d'abord veineuse pour le contraste aux solutés salines agités (microbulles) chez le patient ayant une suspicion de foramen ovale perméable par exemple. Une fois le patient rassuré, et qu'on a eu son consentement verbal/écrit, une admission en HDJ de l'Echo-lab serait faite. On administre la Lidocaïne en gel per os, procédure d'anesthésie locale entreprise au service, méthode plus gênante que la sédation mais l'introduction de la sonde est plus douce. A cet effet, on n'a pas enregistré de complications sérieuses liées à l'ETO.

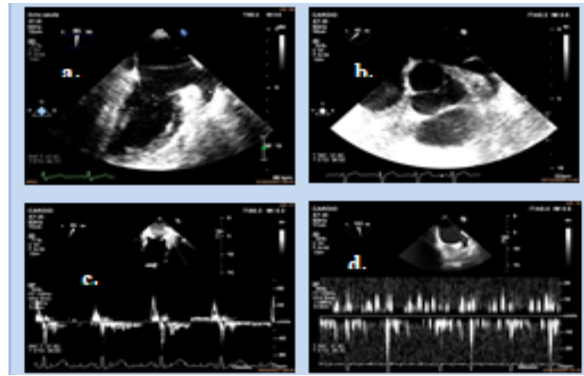


Figure 2: Evaluation ETO de l'AG de morphotype Windock en 2D en coupe 2 cavité: 85° (a.) et coupe trans-aortique 45° (b.) profile, de flux en doppler puke, rythme sinuzal(c), fibrillation atriale (d).
Echo-Lab, Service de Cardiologie A2, CHU Mustapha Pacha, Alger

ETO proprement dite : Les acquisitions sont faites à l'aide de l'échographe type Phillips Epic et/ou Phillips CVx, avec la sonde d'ETO : X7-2t disposant de matrice pyramidale 3D. L'examen se déroule en gating-ECG centré sur la pathologie en question. Mais en fin d'évaluation de cette dernière on évalue l'AG: en 2D classique au niveau œsophagien moyen en coupe trans-aortique 30°-60°, et en coupe 2 cavités 80°-100° à la recherche de thrombi surtout fundique. On met la boîte couleur (si image suspecte), et on détermine le morphotype de l'AG (Figure 2 a. b.). On prend un flux doppler pulsé (la plupart en coupe 2 cavités présentant un alignement parfait) en positionnant le volume d'échantillonnage dans la partie moyenne de l'AG, on estime la VVM, on a pris comme seuil 25cm/s, celui-ci est pris comparativement à l'étude SPAF III (étude ayant pris la surface AG comme l'un de ses critères) [3],

(Figure 2, c. d.). Puis on essaye d'apprécier la SMGA par imagerie en biplan perpendiculaire (Xplan) (Figure 3 a.). Après on enregistre une acquisition 3D par la modalité Zoom centré sur l'AG essayant d'avoir des acquisitions en multi-beat (en 4 battements généralement, réalisable surtout en RS et en apnée) pour accroître la résolution temporo-spatiale (Figure 3 b.). Toute fois avec les patients en FA, on se limite à un battement à défaut des artéfacts (stitching) (Figure 4 a.). On estime la SMGA par planimétrie de la plus grande surface en téléstole (en fin d'onde T généralement), on a pris comme seuil 6cm² (SPAF III) [3]. On analyse en dernier les boucles 2D, Xplan (Figure 4 b.) et 3D en vue simple et en reconstruction multi-planaire (MultiView) pour réconforter la présence de thrombi et préciser le morphotype de l'AG (Figure 3 a.).

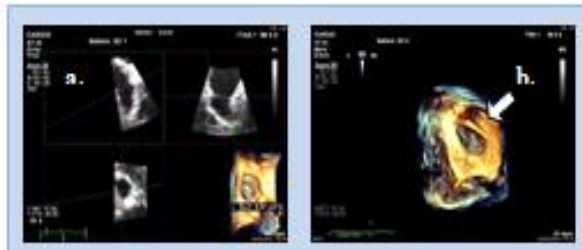


Figure 3 : ETO 3D de l'AG avec reconstruction multi-planaire (MultiView) élucidant un morphotype Chiken-wing sans thrombi intra-AG (a.), et en multi-beat (4 battements) pour une fréquence de 55 images, VP supérieure gauche (fleche) (b).

Echo-Lab, Service de Cardiologie A2, CHU Mustapha Pacha, Alger

Recueil et traitement des données : La collecte des données est faite en feuille de calcul sur le logiciel Microsoft Office Excel, s'intéressant à : La présence de thrombi ou non. Morphotype de l'AG. Mesure de la SMGA en cm². Mesure de la VVM en cm/s. Mesure du rapport vitesse-surface : VVM/SMGA. Préciser le sexe du patient. Préciser le rythme cardiaque du patient. Puis elles sont présentées à l'aide de tableaux (Tableau 1,2,3).

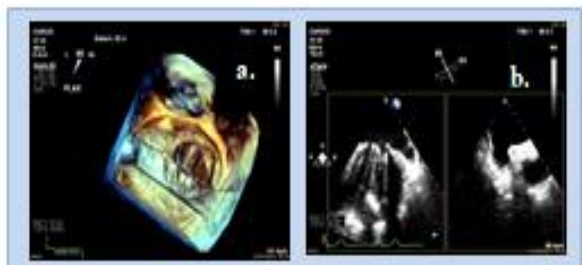

Figure 4 : ETO 3D de l'AG 3D Zoom avec «stitching» en multi-beat due à la FA chez un patient porteur de prothèse mitrale mécanique double ailette (a.), technique biplan perpendiculaire (Xplan) de l'AG de morphotype Cauliflower avec absence de thrombus chez un patient porteur de prothèse mitrale mécanique double ailette (b.) (un autre patient).

Echo-Lab, Service de Cardiologie A2, CHU Mustapha Pacha, Alger

Résultats

On a évalué en ETO 2D/3D munie de doppler pulsé l'AG de 72 patients, âgés entre 16 et 78 ans, avec un sexe ratio 2F/1H, et 72% en rythme sinusal. Ayant des indications diverses représentées dans le (Tableau 1).

Tableau 1 : Caractéristiques de la population d'étude.

Caractéristiques	
Age – ans	
Moyenne	52.55±15.41
Min - Max	16 – 78
Sexe	
Féminin – no, (%)	48,(66.7)
Sex ratio F/H	2.00
Rythme:	
Sinusal – no, (%)	52,(74)
Ratio RS*/FA*	2.60
Indication de l'ETO*	
Valvulopathies – no, (%)	50,(69.44)
Rétrécissement mitral – n, (% en sous-groupe)	18,(36)
Insuffisance mitrale – n, (% en sous-groupe)	12,(24)
Aortique– n, (% en sous-groupe)	4,(8)
Prothèses Aortique/Mitrale– n, (% en sous-groupe)	11,(22)
Endocardite infectieuse – n, (% en sous-groupe)	4, (8)
Congenital – no, (%)	9,(12.5)
AVC* cryptogénique – no, (%)	7,(9.22)
Pré-conversion de FA* – no, (%)	4,(5.55)
Tumeurs intracardiaques – no, (%)	2,(2.77)
Total – N	72

*Abréviations : RS : rythme sinusal, FA : fibrillation atriale, ETO : échocardiographie transœsophagienne, AVC : accident vasculaire cérébral. % en sous groupe = n/no*100.

On a recensé 12 patients ayant présenté une thrombose intra-AG (17% de la population). L'évaluation du morphotype AG dans la population et l'incidence de thrombi à chaque morphotype sont présentées dans le (Tableau 2).

Tableau 2 : Résultats d'étude – 1.

Objectif Principal					
Morphotype de l'AG* :	Nombre	Thrombus AG* n,(n/N%)			
Windsock – no,(%)	35,(48.61)	4,(11.4)			
Cactus – no,(%)	16,(22.22)	2,(12.5)			
Chicken-wing – no,(%)	13,(18.06)	2,(15.4)			
Cauliflower– no,(%)	9,(12.5)	4,(44.4)			
Total – no	72	12			
SMGA-AG*:	Nombre	Tmb AG* n,(n/N%)	Se* (%)	Sp* (%)	VPP* (%)
Moyenne (cm ²)	5,89±2.55				
Min – Max (cm ²)	1.48 – 12.3				
>6 cm ² – no,(%)	30,(41.66)	8,(26.7)	66.6	63.6	21
>6cm ²	6.00 (IC 95%, p: 0.156)				
Seuil Maximal	11.00 (IC 95%, p:0.021)				
Seuil Minimal	0.78 (IC95%, p :0.021)				
VVM-AG*:					
Moyenne (cm/s)	39.3±21.79				
Min – Max (cm/s)	7 -105				
<25 cm/s – no,(%)	22,(30.55)	12,(54.5)	100	83.3	35
<25 cm/s	25.00 (IC 95%, p: 0.0147)				
Ratio VVM/SMGA					
Moyenne (cm.s ⁻¹)	8.78±7.79				
Min – Max (cm.s ⁻¹)	1.16 – 48.58				
<1.7– no,(%)	9,(12.5)	8,(88.9)	66.7	98.3	47
<1.7 (cm.s-1)	1.70 (IC 95%, p :0.0338)				

*Abréviations : AG : Auricule gauche, SMGA : surface maximal en grand axe, VVM : Vitesse de vidange maximale. Se : Sensibilité, Sp : Spécificité, VPP : Valeur prédictive positive.

L'AG était dilaté avec une SMGA > 6 cm² chez 30 patients dont 8 avaient des thrombi AG (26.7% des AGs dilatés) avec une sensibilité (Se) : 66.7%, spécificité (Sp) 63.3%, valeur prédictive positive (VPP): 21% (Tableau 2).

La fonction contractile de l'AG était altérée VVM<25cm/s chez 22 patients, dont 54.5% ont présenté des thrombi AG, avec une Se : 100%, Sp: 83.3%, VPP: 35%. Les patients avec le rapport vitesse-surface VVM/SMGA avec une valeur < 1.7, les thrombi AG étaient de l'ordre de 8 (88.9% de tous les patients en dessous de cette valeur), avec une Se : 66.7%, Sp: 98.3%, VPP: 47% (Tableau 2).

En termes de sexe ratio, l'incidence de thrombi AG est 5.5F/1H, et de dilatation AG 1.8F/1H. En matière de ratios rythme cardiaque, l'incidence de thrombi AG est de 7.8FA/1RS, et de dilatation AG 1.7FA/1RS (Tableau 3).

Tableau 3: Résultats d'étude – 2.

Objectif s Secondaires			
Sexe	Féminin – no,(%)	Masculin – no,(%)	Sexe ratio
Nombre	48,(66.66)	24,(33.33)	2.00 (F/H)
Thrombus AG* n,(n/N%)	11,(22.9)	1,(4.16)	5.50 (F%/H%)
SMGA-AG*>6cm ²	16,(33.33)	14,(58.33)	0.57 (F%/H%)
VVM-AG* <25cm/s	17,(35)	6,(25)	1.41 (F%/H%)
Rythme	RS* – no,(%)	FA* – no,(%)	Rythme ratio
Nombre	52,(72)	20,(27.77)	0.38 (FA/RS)
Thrombus AG* n,(n/N%)	3,(5.76)	9,(45)	7.80(FA%/RS%)
SMGA-AG*>6cm ²	18,(34.61)	12,(60)	1.73(FA%/RS%)
VVM-AG* <25cm/s	9,(17)	14,(70)	4.12(FA%/RS%)

*Abréviations : AG : Auricule gauche, SMGA : surface maximal en grand axe, VVM : Vitesse de vidange maximale. FA : fibrillation atriale, RS : rythme sinusal.

Discussion

De part, les indications d'ETO (Tableau 1), la majorité des patients inclus présentaient une pathologie valvulaire (69.44%), dont 36% était un rétrécissement mitral (RM). Le groupe de patients ayant présenté des thrombi AG est de l'ordre de 18%. Le morphotype Cauliflower était le plus thrombogène concordant avec les données de la littérature [4]. La dilatation de l'AG estimé par SMAG était le paramètre le moins efficace pour prédire la formation thrombotique avec une faible significativité statistique (p : 0.157). On propose de revoir le seuil de la SMAG à la hausse de 11cm² (p:0.021).

Par contre l'évaluation de la contraction AG par VVM avait une la meilleure sensibilité pour la détections de thrombi comparée au autres paramètres avec une bonne significativité statistique (p:0.0147). Le rapport de vitesse/surface < 1.7 avec sa spécificité élevée peut être considéré comme un paramètre éliminant la présence de thrombi allant jusqu'à 98.3% des cas (p:0.038). Mais ce dernier n'est pas autant efficace avec le morphotype Cauliflower où la spécificité diminue. On l'explique probablement par la complexité géométrique de ce dernier (plusieurs lobes et cryptes). Secondairement, et en termes de répartition selon le sexe, les femmes semblent avoir une plus grande incidence de thrombi AGs que les hommes avec un sexe ratio F/H à 5.50. On n'a pas constaté de différence significative en matière de dysfonction contractile AG (Tableau 3).

Si on considère le rythme cardiaque, on constate que la FA est associée à 45% de formation thrombotique, et

augmente ce risque jusqu'à 7.80 fois plus qu'en RS (Tableau 3), un chiffre un peu plus élevé que ceux des données de la littérature [5], mais peut être expliqué que la majorité des FA recrutées sont associées à un RM (pathologie la plus représentée dans cette investigation), avec 5 cas de RM ayant des thrombi AG détectés tous en FA.

La dilatation AG est plus prononcée en FA avec un ratio modeste FA/RS de 1.73. La fonction AG se trouve plus effondrée en FA avec un ratio de FA/RS 4.12, ces deux anomalies sont expliquées par le remodelage lié à la cardiomyopathie atriale rythmique mais aussi à des pressions atriales de remplissage ventriculaire gauche élevées (pathologies valvulaires associées : rétrécissement mitral en l'occurrence).

Quelques limitations qu'on décrit à cette étude est le faible nombre de patients inclus. Principalement expliqué par la réduction de l'activité hospitalière d'exploration liée aux différentes vagues pandémiques du COVID-19 par soucis de contaminations des patients et du personnel soignant.

Le manque d'évaluation de la taille des AGs en volume 3D au lieu de la surface, un paramètre plus robuste surtout si on calcule la fraction de vidange AG [6,7], et ce par défaut de software dédié au niveau de la station (échographe) et en offline.

Une corrélation en TDM ou IRM de contraste de l'AG étaient souhaitables, mais la non-disponibilité du matériel et de l'expertise locale était un obstacle pour s'y investiguer.

Conclusion

L'échocardiographie transœsophagienne tridimensionnelle couplée au doppler pulsé offre une meilleure approche diagnostique pour évaluer la thrombose de l'auricule gauche. Elle permet de reconforter la visualisation directe des thrombi (eyeballing) surtout dans les cas litigieux. Mais aussi grâce à des signes indirects comme la vitesse maximale de vidange < 25cm/s et le rapport vitesse/surface < 1.7 qui sont faciles à acquérir et efficaces. Des facteurs précipitants comme le sexe féminin et la fibrillation atriale semblent jouer un rôle dans la thrombogénèse intra-auriculaire gauche et doivent être pris en considération.

Des investigations longitudinales prospectives avec un large nombre de patients évaluant ces indices indirects dans la prédiction des thrombi auriculaires gauches dans différents sous-groupes sont nécessaires. Permettant ainsi de proposer différentes méthodes thérapeutiques à savoir pharmacologiques et/ou interventionnelles préventives.

Conflits d'intérêt

L'étude était présentée partiellement avec un recensement de 55 patients avant la fin du recrutement

total, au congrès de la société européenne de cardiologie via un E-poster et un abstract. Ce dernier publié dans le *European Heart Journal* (EHJ) sous forme d'abstract [8]. Aucun article original détaillé ne fut publié depuis.

Financement

Cette recherche n'a reçu aucun financement externe.

Références

Dans le texte, les numéros de référence doivent être mis entre crochets [] et avant la ponctuation; par exemple [1], [1-3] ou [1,3].

Mounir Bouame, Mohamed Ali Lahmar, (2018), Economic burden of thromboembolic and hemorrhagic complications in non-valvular atrial fibrillation

1. in Algeria (the ELRAGFA study), *Cardiovascular Medicine*, Pages 1213-1220.
2. Welch W. 1909, *A System of Medicine*. 2nd ed, London:MacMillan and Co, Ltd.
3. Centers included in SPAF III trial, 1995, Risk factors for thromboembolism during aspirin therapy in patients with atrial fibrillation: The stroke prevention in atrial fibrillation study. *Stroke Prevention in Atrial Fibrillation Investigators. Journal of Stroke and cerebrovascular diseases*, volume 5, issue 3, p147-157.
4. Buyun Xu, Ye Du, 2021, Left Atrial Appendage Morphology and Local Thrombogenesis: Related Blood Parameters in Patients With Atrial Fibrillation, *Journal of the American Heart Association*.
5. Pollick C, Taylor D., 1991, Assessment of left atrial appendage function by transesophageal echocardiography. Implications for the development of thrombus, *Circulation*, 84, 223.
6. Luigi Di Biase, Andrea Natale, 2018, Thrombogenic and Arrhythmogenic Roles of the Left Atrial Appendage in Atrial Fibrillation Clinical Implications, *Circulation*, 138, 2036–2050.
7. Makoto Iwama, Masanori Kawasaki, 2012, Left atrial appendage emptying fraction assessed by a feature-tracking echocardiographic method is a determinant of thrombus in patients with nonvalvular atrial fibrillation .
8. Pedro Pinto Teixeira, Mário Martins Oliveira, 2017, Left atrial appendage volume as a new predictor of atrial fibrillation recurrence after catheter ablation, *49(2)*, 165-171.
9. B. Djemmal, A. Amrouche, 2021, Assessing the left atrial appendage thrombus using 3D transesophageal echocardiography and pulse wave doppler, *European Heart Journal*, Volume 42, issue Supplement_1.