



Pan African Urological Surgeons' Association

**African Journal of Urology**

www.ees.elsevier.com/afju  
www.sciencedirect.com



## Cas clinique: Peritonite aigue par rupture non traumatique de la vessie

**A. Makni \*, Y. Ben Safta, W. Rebai, F. Fetirich, M. Jouini, M. Kacem, Z. Ben Safta.**

*Department of General Surgery 'A', La Rabta Hospital, Tunis, Tunisia*

Reçu le 18 octobre 2011; reçu sous la forme révisée le 8 mai 2012; accepté le 20 mai 2012

### MOTS CLÉS

Vessie;  
Rupture;  
Péritonite

### Résumé

La rupture vésicale spontanée (RVS), aux facteurs étiologiques variés, est rare. Un homme âgé de 70 ans présentait une péritonite généralisée, une rétention urinaire aigue et une hématurie. La laparotomie exploratrice avait mis en évidence une perforation du dôme vésical qui a été obturée avec des suites immédiates simples. Les berges de la perforation n'avaient pas de lésion inflammatoire ni tumorale. L'enquête étiologique avait conclu à un cancer prostatique localement avancé. Le décès du patient était survenu 2 mois après. Les auteurs ont revu les causes, le diagnostic et le traitement des RSV.

© 2012 Production and hosting by Elsevier B.V. on behalf of Pan African Urological Surgeons' Association.

\* Corresponding author. Department of general surgery 'A', La Rabta hospital, Jabbari 1007, Tunis, Tunisia, Tunis El Manar University, Faculty of Medicine of Tunis, 15 Rue Djebel Akhdhar. Tel.: +98538142; fax: +71562653.

Adresse e-mail : aminmakni@msn.com (A. Makni).

Peer review under responsibility of Pan African Urological Surgeons' Association.



Production and hosting by Elsevier

1110-5704 © 2012 Production and hosting by Elsevier B.V. on behalf of Pan African Urological Surgeons' Association.  
<http://dx.doi.org/10.1016/j.afju.2012.07.002>

**KEYWORDS**Bladder;  
Rupture;  
Peritonitis

# Case report: Acute peritonitis from non-traumatic rupture of the bladder

**Abstract**

Spontaneous bladder rupture (SBR) is rare. This entity occurs outside of any traumatic context. A 70 years-old man was admitted for acute peritonitis, acute urinary retention and hematuria. Laparotomy and exploration showed acute generalized peritonitis related to a centimeter hole in the bladder dome. Peritoneal lavage was done with biopsy of the perforation edges, a cystostomy and suturing of the bladder. The immediate postoperative course was uneventful. The etiological investigation revealed a locally advanced and metastatic prostate cancer. The evolution was rapidly fatal and the patient's death occurred two months later due to metastatic disease. The causes, diagnosis and treatment of SBR are reviewed by the authors.

© 2012 Production and hosting by Elsevier B.V. on behalf of Pan African Urological Surgeons' Association.

**Introduction**

La rupture non traumatique de la vessie, dite encore rupture vésicale spontanée (RVS) est rare. Quelques dizaines de cas sont rapportés dans la littérature ; mais l'incidence réelle de cette affection n'est pas connue [1]. La RSV pose un double problème, diagnostique et thérapeutique. Le problème diagnostique réside dans la symptomatologie qui est souvent atypique ces perforations étant parfois colmatées par les structures anatomiques de voisinage. Le problème thérapeutique résulte de la nécessité de traiter la perforation et le facteur étiologique afin de garantir la cicatrisation et prévenir la récurrence. Nous rapportons un cas de RSV survenue en amont d'un cancer de la prostate localement avancé obstructif.

**Observation**

Un homme âgé de 70 ans était hospitalisé pour des douleurs abdominales diffuses associées à une rétention aiguë d'urine. L'examen physique trouvait un patient fébrile à 38.5°, un état général moyen, une tension artérielle basse (90/50 mmHg), un pouls accéléré (110 bpm) et une défense abdominale généralisée maximale au niveau de l'hypogastre. Le toucher rectal trouvait un cul de sac de Douglas bombant et douloureux. Par ailleurs, il avait objectivé une prostate de consistance pierreuse, augmentée de volume d'environ 70 g. Le sondage vésical avait permis d'évacuer 1500 ml d'urine hémopurulente.

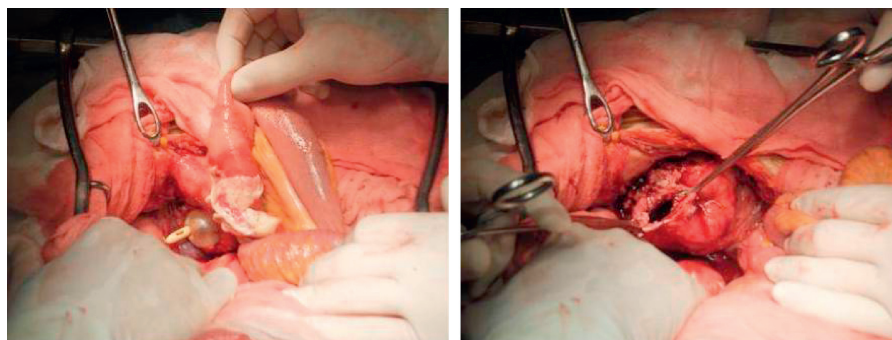
Le bilan biologique avait objectivé une hyperleucocytose (18000 éléments/mm<sup>3</sup>), une augmentation de la créatinine (20 mg/l) et de

l'urée sanguine (1.7 g/l) avec un ionogramme plasmatique normal (Na<sup>+</sup>/ K<sup>+</sup> = 139/ 3.5). La radiographie du thorax n'avait pas objectivé de pneumopéritoine. Le patient était hospitalisé en urgence en réanimation chirurgicale avec le diagnostic de péritonite aiguë.

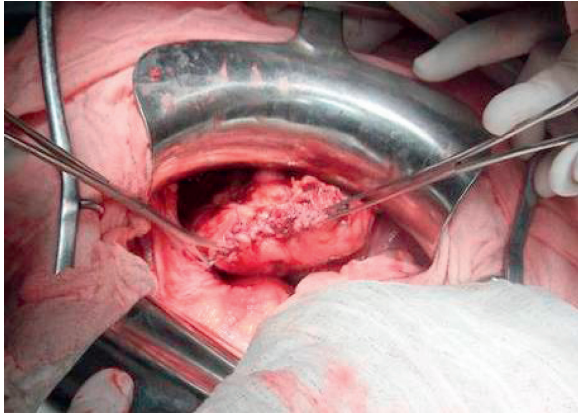
Après 3 heures de réanimation, le patient fut opéré. Une laparotomie exploratrice, médiane sus et sous-ombilicale avait permis de mettre en évidence un épanchement péritonéal hémopurulent, fétide de 1 litre et une perforation de 1 cm, déchiquetée, à berges nécrotiques au niveau du dôme vésicale (Figure 1). La vessie avait une paroi épaissie et indurée.

Il a été réalisé une toilette péritonéale abondante utilisant 10 litres de sérum physiologique tiède. La perforation a été obturée après avivement de ses berges par une suture en deux plans (Figure 2) et la vessie drainée par une cystostomie. Les suites opératoires étaient simples. L'examen anatomopathologique réalisé sur les fragments des berges de la perforation n'avait pas mis en évidence de signes de malignité à type de désorganisation architecturale ou de cellules malignes.

Le PSA total (ELISA) était de 100 ng/ml. Les biopsies prostatiques écho guidées avaient conclu à un cancer prostatique moyennement différencié. Le bilan d'extension avait révélé des métastases osseuses. La sonde de cystostomie a été enlevée au 10<sup>ème</sup> jour postopératoire. Le patient avait gardé la sonde vésicale et avait été soumis à une hormonothérapie du type blocage complet (Decapeptyl 10.8 mg / 3 mois). L'évolution était rapidement fatale : le décès était survenu 2 mois après l'intervention.



**Figure 1** Photographie peropératoire: Perforation centimétrique au niveau du dôme vésicale.



**Figure 2** Photographie peropératoire: Suture de la perforation vésicale.

### Discussion

La RVS, survenue chez un homme 70 ans, s'est relevée par une péritonite aigue généralisée une rétention aigue d'urine et une hématurie. Le diagnostic en était posé lors d'une laparotomie exploratrice. La paroi vésicale, de lute et perforée au dôme, était indemne de malignité de lésion inflammatoire. Le patient, qui avait un cancer de la prostate localement avancé, est décédé 2 mois après l'intervention.

La RVS, affection souvent de l'homme âgée, a plusieurs étiologies. Elle peut survenir sur une paroi vésicale pathologique, atteinte de lésions inflammatoires aigues ou chroniques, de tumeur [1], ou de diverticules. La paroi fragilisée se rompt à des pressions tolérée par une paroi saine. La RVS peut aussi survenir sur une paroi vésicale saine, mais subissant une surdistension de diverses origines : certaines intoxications alcooliques aigues [3] ou à la cocaïne [4], vessie neurologique, ou obstruction cervicoprostatique. La RVS compliquant une distension vésicale sur une hypertrophie bénigne de la prostate est rapportée [2] mais non celle consécutive à un cancer de la prostate, bien que dans les deux cas la perforation réponde à un même mécanisme.

La rupture du dôme, la plus fréquente des RVS, détermine une péritonite aigue généralisée. Le diagnostic préopératoire est évoqué devant la triade clinique décrite dans notre observation, à savoir, des signes abdominaux, des signes urinaires à type de dysurie majeure et une hématurie. La confirmation est obtenue en urgence par une

cystographie rétrograde par remplissage en surpression de la vessie. C'est l'examen clef pour le diagnostic [5].

D'autres moyens de diagnostic peuvent être utilisés, à savoir la tomодensitométrie ou l'échographie abdomino-pelviennes avant et après remplissage rétrograde de la vessie par, selon le cas, un produit de contraste ou du sérum physiologique. Dans notre observation, aucun de ces examens n'a été réalisé, en raison de l'indication opératoire en urgence retenue indépendamment de l'étiologie.

Le traitement, de principe chirurgical, repose sur l'obturation de la perforation, la toilette péritonéale et le drainage de la vessie [2]. Abu Mahfouz et al [6] avait rapporté le cas d'une RVS traitée avec succès moyennant un traitement non opératoire. Après la phase d'urgence, un bilan uro-dynamique à la recherche d'un syndrome obstructif ou d'un trouble de la compliance vésicale doit être réalisé.

### Conclusion

La péritonite aigue généralisée de l'homme âgé présentant une rétention urinaire et une hématurie doit faire évoquer une RVS. Le cancer de la prostate localement avancé est une cause de RSV à retenir. Bien que découverte lors de la laparotomie exploratrice, elle est révélée par la cystographie rétrograde réalisée en urgence.

### Conflict of interest

The authors have not declared any conflicts of interest.

### Références

- [1] Stojadinovi MM, Mitrovi SLj, Milovanovi DR. Micropapillary carcinoma of the bladder presented with spontaneous intraperitoneal bladder rupture. *Can Urol Assoc J* 2012;6:E42-5.
- [2] Dubey IB, Mohanty D, Jain BK. Diverse presentation of spontaneous rupture of urinary bladder: review of two cases and literature. *Am J Emerg Med* 2012;30(832):e1-3.
- [3] Parker H, Hoonpongmanont W, Vaca F, Lotfipour S. Spontaneous bladder rupture in association with alcoholic binge: a case report and review of the literature. *J Emerg Med* 2009;37:386-9.
- [4] Marshall GA, Dixon CM, McAninch JW. Substance abuse-related spontaneous bladder rupture. *J Urol* 1991;145:135-7.
- [5] Rehm CG, Mure AJ, O'Malley KF, Ross SE. Blunt traumatic bladder rupture: the role of retrograde cystogram. *Ann Emerg Med* 1991;20:845-7.
- [6] Abu Mahfouz I, Sayer T, Phillips C. Conservative management of spontaneous rupture of the urinary bladder. *Int Urogynecol J* 2011;22:629-31.