

## CAS CLINIQUES

### TUMEUR DE BUSCHKE-LÖWENSTEIN: A PROPOS D'UN CAS AVEC REVUE DE LA LITTERATURE

A. ELHAMS, H. BENTALEB, T. KARMOUNI, K. TAZI, K. ELKHADER, A. KOUTANI,  
A.A. IBN ATTYA ET M. HACHIMI  
Service Urologie B, C.H.U. Ibn Sina, Rabat, Maroc

La tumeur de Buschke-Löwenstein ou condylome acuminé géant est une prolifération bourgeonnante pseudo-tumorale. C'est une maladie sexuellement transmissible dont l'agent responsable est Human Papilloma Virus (HPV). Le risque évolutif de cette tumeur est triple: risque d'extension et de récurrence locale, risque de dégénérescence maligne. Le traitement est chirurgical. Nous présentons le cas d'un patient âgé de 38 ans porteur d'une tumeur bourgeonnante «en chou-fleur» de la région génito-périnéale. Le traitement a consisté en une exérèse complète de la tumeur et a permis des résultats très satisfaisants. Un an après l'intervention, le patient est indemne de toute récurrence tumorale locale.

**Mots Clés:** condylome acuminé géant, human papilloma virus (HPV), maladie sexuellement transmissible.

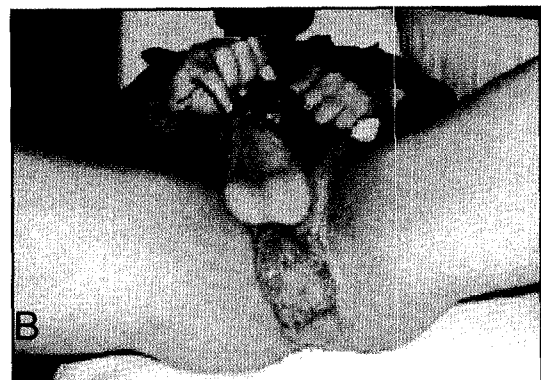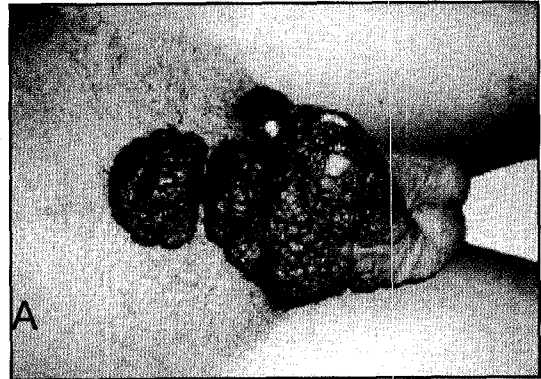
#### INTRODUCTION

La tumeur de Buschke-Löwenstein ou condylome acuminé géant est une maladie sexuellement transmissible qui se développe au niveau des organes génitaux externes et de la région ano-rectale. C'est une maladie rare, d'origine virale (Human Papilloma Virus- HPV). Le risque de transformation maligne fait le pronostic de cette maladie. Après la description d'un cas clinique, les auteurs font le point dans cet article sur les modalités diagnostiques et thérapeutiques de la tumeur de Buschke-Löwenstein ou condylome acuminé géant.

#### OBSERVATION

Il s'agit d'un patient âgé de 38 ans, célibataire, ayant des antécédents de rapports sexuels non protégés, ne présentant ni troubles mictionnels ni dysfonction érectile, qui a consulté pour une tumeur bourgeonnante de la région génito-périnéale.

L'examen a retrouvé de multiples formations bourgeonnantes, «en chou-fleur», grisâtres, non ulcérées au niveau de la base



**Fig. 1:** Formations végétantes polypoides sus-pubiennes s'étendant à la base de la verge (A) et à la région périnéale (B)

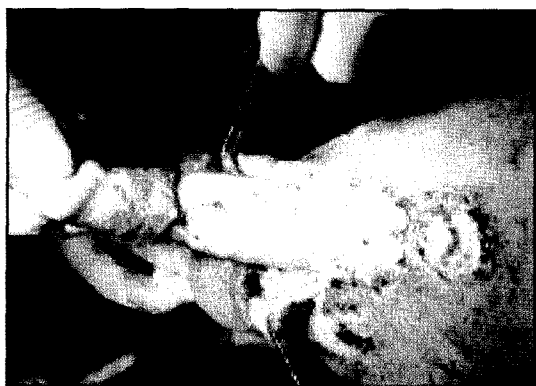


Fig. 2: Photographie peropératoire montrant l'exérèse de la tumeur.



Fig. 3: Vue macroscopique de la tumeur réséquée.

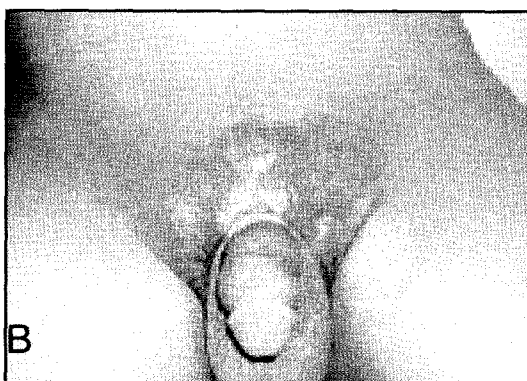
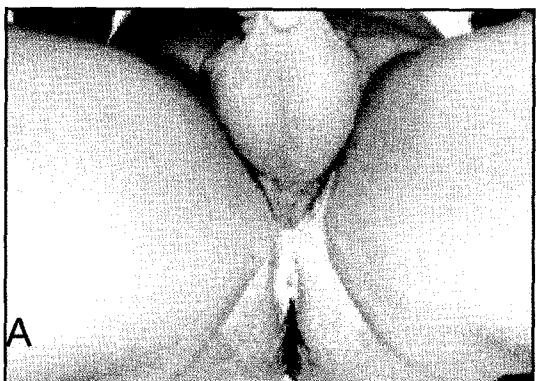


Fig. 4 A, B: Contrôle post-opératoire montrant une bonne cicatrisation à l'éosine aqueuse.

de la verge et s'étendant vers la région sus-pubienne et la région périnéale (Fig.1 A,B).

L'examen des aires ganglionnaires et le toucher rectal étaient normaux. La muqueuse buccale était normale. La sérologie HIV ainsi que la recherche du chlamydiae et du gonocoque étaient négatives.

Le traitement a consisté en une exérèse de la tumeur par électrocoagulation sans recouvrement cutané (Fig. 2).

L'examen extemporané n'a pas été fait car l'aspect macroscopique n'était pas évocateur d'une dégénérescence. L'aspect de surinfection, d'hémorragie et de nécrose centrale n'était pas présent chez notre malade ce qui a été ensuite prouvé par l'examen anatomo-pathologique de la pièce qui n'a pas montré de foyers carcinomateux et qui a confirmé le diagnostic de condylome acuminé

giant de Buschke-Löwenstein (Fig. 3). Les marges chirurgicales étaient négatives.

Les suites ont été simples et les soins locaux à l'éosine aqueuse ont permis une bonne cicatrisation (Fig. 4 A, B)

Un an après l'intervention, le patient est indemne de toute récurrence tumorale locale.

## DISCUSSION

La tumeur de Buschke Lowenstein ou condylome acuminé géant a été décrite en 1896 par Buschke et en 1925 par Löwenstein. C'est une tumeur bourgeonnante, volumineuse, de la région ano-génitale. Elle survient chez des sujets âgés de 40 à 60 ans. C'est une maladie rare dont la fréquence dans la population générale est estimée à 0,1%. Elle est beaucoup plus fréquente

chez l'homme. Dans 80% des cas la tumeur intéresse le gland, le sillon ballano-préputial, le prépuce et le scrotum, et dans 20% des cas la tumeur siège au niveau de la région ano-rectale et urétrale.<sup>1</sup>

Chez la femme, la localisation est vulvaire dans 90% des cas.<sup>2-4</sup>

Les condylomes acuminés sont considérés comme des précurseurs de la tumeur de Buschke-Löwenstein. Certains facteurs favorisent la survenue de cette maladie: les infections sexuellement transmissibles (HIV, syphilis, chlamydiae trachomatis), la multiplicité des partenaires, la prostitution et l'homosexualité.

L'étiologie virale de la tumeur de Buschke-Löwenstein est confirmée par la mise en évidence de l'ADN du HPV au sein de la tumeur grâce aux méthodes immunohistochimiques et biologiques, notamment la polymérase chaîne réaction (PCR). Une vingtaine de types de HPV sont détectés mais les types 6 et 11 sont le plus particulièrement rencontrés.<sup>4-6</sup>

Sur le plan anatomo-pathologique, macroscopiquement la tumeur débute sous forme de petites lésions arrondies rosées, se transformant dans quelques mois à plusieurs années en une tumeur bourgeonnante, de grande taille, à surface mamelonnée en «chou-fleur» et parfois ulcérée par endroit.

Au plan microscopique, il y a une hyperpapillomatose exo et endophytique avec acanthose sans anomalies cytonucléaires. Les koilocytes sont présents dans les couches superficielles épithéliales, la membrane basale est respectée.<sup>3</sup>

Toutefois, la transformation maligne constitue un risque évolutif de la tumeur de Buschke-Löwenstein<sup>7,8</sup>, ce risque est estimé à 30% des cas<sup>9</sup>. La dégénérescence est marquée par la rupture de la membrane basale et l'envahissement de la lamina propria sous-jacente par des nids irréguliers des cellules épithéliales kératinisées présentant des

atypies cytonucléaires. Le type histologique le plus fréquemment rencontré est le carcinome épidermoïde bien différencié. Le risque de métastases ganglionnaires et viscérales est faible.<sup>10</sup>

L'évolution peut être marquée également par la récurrence locale unique ou multiple et pose des problèmes thérapeutiques surtout quand l'exérèse est incomplète ou limitée, les récurrences locales après exérèse de la lésion initiale pouvant atteindre 65% des cas dans les localisations périanales<sup>10</sup>. La surinfection et l'envahissement des organes de la région (urètre, vagin, rectum) est possible.

Le traitement de la tumeur de Buschke-Löwenstein est essentiellement chirurgical<sup>11</sup> et consiste en l'exérèse large avec une marge cutanée saine d'environ 2 cm. Quand la tumeur est pénienne et étendue on peut proposer une pénectomie totale<sup>10</sup>. Le recouvrement peut être fait par des lambeaux cutanés de voisinage. La présence de foyers carcinomateux à l'examen anatomo-pathologique doit conduire à l'amputation totale de l'organe envahi, éventuellement associée à un curage ganglionnaire en fonction du stade.

D'autres thérapeutiques ont été essayées: la podophylène reste indiquée devant des lésions jeunes et agit par nécrose des tissus.<sup>12</sup> La chimiothérapie peut constituer une alternative thérapeutique. Plusieurs produits ont été essayés: 5 fluoro-uracile, interféron, bléomycine et méthotrèxate.<sup>3</sup> Certains produits instrumentaux ont été utilisés: cryothérapie, laser:YAG ou au CO<sub>2</sub> assure des taux élevés de guérison.

La radiothérapie est controversée car elle peut induire une transformation maligne de la tumeur.<sup>10</sup>

L'électrocoagulation est efficace sur les formes mineures, mais son action est limitée par le risque hémorragique qu'elle engendre.

La véritable prise en charge de cette maladie repose sur l'espoir de découverte

d'un vaccin contre le HPV dont les études sont en cours.

En conclusion, les risques de récurrence et de dégénérescence maligne imposent une surveillance prolongée et régulière après le traitement chirurgical de la tumeur de Buschke-Löwenstein qui reste le traitement de référence.

### BIBLIOGRAPHIE

1. Ilkay AK, Chodak GW, Vogelzang NJ, Gerber GS. Buschke-Lowenstein tumor: Therapeutic options including systemic chemotherapy. *Urology*. 1993 Nov;42(5):599-602.
2. Ferenczy A. Epidemiology and clinical pathophysiology of condylomata acuminata. *Am. J. Obstet. Gynecol.* 1995 Apr;172(4 Pt 2):1331-9.
3. El Mansouri A. Tumeur de Buschke- Lowenstein vulvaire dégénérée (Degeneration of vulvar giant conyoloma acuminatum of Buschke-Lowenstein). *Maghreb Med.* 1994;(275):20-21.
4. Gissmann L, DeVilliers EM, zur Hausen H. Analysis of human genital warts (condylomata acuminata) and other genital tumors for human papillomavirus type 6 DNA. *Int. J. Cancer.* 1982 Feb 15;29(2):143-6.
5. Avril MF. Tumeur de Buschke-Loewenstein. [Buschke-Loewenstein tumor]. *Presse Med.* 1992 May 2-9;21(17):811-5.
6. Mathieu A, Avril MF, Duillard P, George M, Orth G, Riou G, et al. Tumeur de Buschke-Lowenstein. Trois localisations vulvaires. Association a l'HPV 6 dans un cas. [Buschke-Lowenstein tumor. 3 vulvar localizations. Association with HPV-6 in one case]. *Ann. Dermatol. Venerol.* 1985;112(9):745-6.
7. Benchekroun A, Nouini Y, Zennoud M, Kermouni T, Iken A, Ghadouane M, et al. Carcinomes verruqueux sur tumeurs de Buschke-Lowenstein, à propos de deux cas. [Verrucous carcinoma and Buschke-Lowenstein tumors: apropos of 2 cases]. *Ann. Urol. (Paris).* 2002 Jul;36(4):286-9.
8. Bogomoletz WV, Potet F, Molas G. Condylomata acuminata, giant condyloma acuminatum (Buschke-Loewenstein tumour) and verrucous squamous carcinoma of the perianal and anorectal region: A continuous precancerous spectrum? *Histopathology.* 1985 Nov;9(11):155-69.
9. Merzouk M, Moumen M, Biadillah MC. Tumeur de Buschke-Lowenstein de localisation ano-périanale dégénérée: A propos de 2 cas. *Medecine du Maghreb.* 1992(35):21-2.
10. Levy A, Lebbe C. Prise en charge des tumeurs de Buschke-Lowenstein. [Buschke-Lowenstein tumour: diagnosis and treatment]. *Ann. Urol. (Paris).* 2006 Jun;40(3):175-8.
11. Quarro A. Giant Buschke-Lowenstein tumor. A case report. *Arabic Journal of Urology.* 2004 Dec; 2(4):56-57.
12. El Mejjad A, Dakir M, Tahiri M, Attar H, Cherkaoui A, Araki A, et al. Le condylome acuminé géant-tumeur de Buschke Lowenstein (à propos de 3 cas). [Giant condyloma acuminata -- Buschke-Löwenstein tumor (report of 3 cases)]. *Prog. Urol.* 2003 Jun;13(3):513-7.

### ABSTRACT

#### BUSCHKE-LOWENSTEIN TUMOR. A CASE REPORT AND REVIEW OF THE LITERATURE

Buschke-Löwenstein tumor or giant condyloma acuminatum is a pseudo-tumoral verrucous lesion. It is a sexually transmitted disease caused by human papilloma virus (HPV) which carries the risk of local invasion and recurrence and malignant degeneration. Surgery remains the treatment of choice. We herein report the case of a 38-year-old man who presented with a fungating, cauliflower-like tumor affecting the genito-perineal region. Complete resection of the tumor yielded a very satisfactory outcome and the patient was recurrence-free at follow-up one year after surgery.

Correspondance:

Dr. Aissam Elhams  
Service Urologie B  
CHU Ibn Sina  
Rabat  
Maroc  
Email: aissam14275@yahoo.fr