

KYSTE HYDATIQUE DU REIN: A PROPOS DE 49 CAS

N. FREDJ¹, M. TOUFFAHI¹, I.H. MBAREK³, R. SAIDI¹, S. FARHANE¹, C. HAFSA²,
M. GOLLI² ET H. SAAD¹

¹Services de chirurgie urologique et ²d'imagerie médicale, CHU Fattouma Bourguiba, Monastir; ³Service de biochimie, Hôpital Sahloul, Sousse, Tunisie

Objectif : L'hydatidose rénale est relativement rare par rapport à celle du foie et du poumon. A travers notre expérience dans la prise en charge de 53 kystes hydatiques du rein (KHR) dans 49 patients, nous discutons les modalités diagnostiques et les indications thérapeutiques actuelles de cette affection.

Patients et méthodes: Les dossiers de 27 femmes et 22 hommes opérés pour des KHR entre 1986 et 2005 ont été revus afin d'étudier les principales circonstances de découverte, les données radiologiques, les tests sérologiques et les résultats de la chirurgie. L'âge moyen des patients était de 41 ans avec des extrêmes allant de 20 à 73 ans. Tous les patients ont été traités chirurgicalement à l'exception de 2 kystes de type V. Le traitement percutané et le traitement médical antiparasitaire ont été utilisés seulement dans les récurrences hydatiques.

Résultats: La symptomatologie clinique était dominée par la douleur du flanc (79,6% des cas) et une masse lombaire ou abdominale (59,2% des cas). Le diagnostic préopératoire a été basé sur les données de l'échographie et la sérologie. La tomographie assistée par ordinateur s'avérait nécessaire chaque fois que le diagnostic demeurait incertain (36,8% des cas). Le traitement de choix était la chirurgie ouverte conservatrice, réalisée dans 96,2% des cas. Les suites opératoires étaient généralement simples.

Conclusion: Le KHR est rare. Son diagnostic est basé sur des arguments épidémiologiques, cliniques, radiologiques et biologiques. Le traitement percutané constitue une bonne alternative à la chirurgie et doit être considéré, si disponible, comme le traitement de première intention des KHR.

Mots Clés: rein, kyste hydatique, échographie, résection du dôme saillant.

INTRODUCTION

L'hydatidose est une affection parasitaire rare qui sévit à l'état endémique dans certains pays du bassin méditerranéen. Sa prévalence en Tunisie est de 15/100 000 habitants¹. Elle est due au développement chez l'Homme de la forme larvaire du ténia du chien: *Echinococcus granulosus*¹.

La localisation rénale de l'hydatidose humaine est rare (2 à 4% de l'ensemble des localisations), troisième après le foie et le poumon²⁻⁵. Son diagnostic repose sur des arguments épidémiologiques, les

données de l'imagerie et les résultats des tests immunologiques. Son traitement est chirurgical et le plus souvent conservateur^{1,2,6}.

A travers notre expérience dans la prise en charge de 53 kystes hydatiques du rein (KHR) dans 49 patients, nous discutons les modalités diagnostiques et thérapeutiques de cette affection.

PATIENTS ET METHODES

Il s'agit d'une étude rétrospective portant sur 53 kystes hydatiques rénaux, traités

chez 27 femmes et 22 hommes avec un âge moyen de 41 ans (extrêmes 20 et 73 ans) entre 1986 et 2005 dans le service d'urologie de Monastir, Tunisie. L'origine hydatique du kyste était posée sur un faisceau d'arguments:

- origine endémique avec notion de contage hydatique ou antécédent de KH opéré;
- présence ou non d'une hydaturie;
- aspect échographique ou tomodensitométrique très évocateur de l'origine hydatique du kyste;
- une sérologie hydatique positive;
- un aspect macroscopique pathognomonique et/ou une confirmation histologique, si l'examen anatomopathologique de la pièce opératoire a été fait.

Les données sont relevées sur une fiche standard comprenant l'identification du patient, une codification des éléments épidémiologiques (origine rurale ou urbaine, notion de contage hydatique...), cliniques (antécédents de kyste hydatique, signes fonctionnels, signes physiques), biologiques (numération de formule sanguine [NFS], créatinine, transaminases, réaction immunozymatiques ELISA [Enzyme Linked Immuno Sorbent Assay], immunoélectrophorèse de l'arc 5), radiologiques (radiographie du thorax, cliché d'abdomen sans préparation [ASP], échographie abdominopelvienne, uroscanner, urographie intraveineuse [UIV]), thérapeutiques (traitement chirurgical, percutané ou médical) et le suivi (examen clinique, radiographie du thorax, échographie abdominale et la sérologie hydatique). Ces informations ont été traitées par un logiciel Excel.

RESULTATS

Trente-huit patients (77,6%) étaient originaires d'une région rurale, agricole et de grand élevage d'ovins. Une notion de contage hydatique a été notée dans 27 cas (55,1%). Sept de nos patients (14,3%) ont également

été opérés pour kyste hydatique du foie et 3 (6,1%) pour kyste hydatique du poumon. La symptomatologie clinique était dominée par une douleur lombaire dans 39 cas (79,6%) et un syndrome tumoral dans 29 cas (59,2%). L'hydaturie n'a été constatée que dans 4 cas (8,2%) (Tableau 1).

La radiographie du thorax, réalisée chez tous nos patients, a permis d'éliminer une localisation pulmonaire associée au moment du diagnostic.

Le cliché d'abdomen sans préparation (ASP) a mis en évidence des calcifications au niveau de l'aire rénale chez 14 patients (28,6%).

L'échographie, réalisée chez tous nos patients, a contribué au diagnostic positif en montrant le kyste dans tous les cas (Tableau 2, Fig. 1).

Le côté droit était atteint dans 35 cas (66%) contre 18 (44%) à gauche. Le kyste hydatique siégeait au niveau du pôle inférieur du rein dans 39 cas (73,6%). Il était unique dans 45 cas (91,8%), bilatéral dans un cas (2%) et multiple chez 3 malades (6,2%).

L'UIV, pratiquée chez 36 malades (73,5%), a montré un syndrome de masse dans 21 cas, un rein muet dans 3 cas, une dilatation de la voie excrétrice homolatérale dans 5 cas et elle a été normale dans 8 cas (Fig. 2).

La tomodensitométrie réalisée chez 18 patients (36,8%) devant une tumeur kystique hétérogène faisant suspecter un cancer du rein, a permis de redresser le diagnostic dans 14 cas (Fig. 3).

Sur le plan biologique, une hyperéosinophilie a été retrouvée chez 28 patients (57,1%). La sérologie hydatique, pratiquée chez 39 patients (79,6%), n'est revenue positive que dans 14 cas (35,9%).

Cinquante et un kystes (96,2%) ont été traités chirurgicalement. La voie d'abord lombaire a été utilisée dans tous les cas.

Tableau 1: Les principales circonstances de découverte.

Circonstances de découverte	Nombre des cas	Fréquence
Syndrome douloureux	39	79,6%
Syndrome tumoral	29	59,2%
Hydaturie	4	8,2%
Urticaire cutanée généralisée	1	2,0%
Fièvre	1	2,0%
Dyspnée	2	4,1%
Découverte fortuite	4	8,2%

Tableau 2 : Les différents aspects du kyste hydatique du rein à l'échographie (classification de Gharbi^{2,3,6}).

Type du kyste	Nombre des cas
Type I	3
Type II	8
Type III	28
Type IV	12
Type V	2

La première étape du traitement était la protection du site opératoire par des champs imbibés au sérum hypertonique, puis la ponction aspiration des kystes et leur stérilisation par du sérum hypertonique ou de l'eau oxygéné. Le deuxième temps, c'est le traitement proprement dit du kyste. Les techniques chirurgicales réalisées dans notre série étaient une résection du dôme saillant (Fig. 4) dans 34 cas (66,7%), une kystopérikysectomie totale (Fig. 5) dans 14 cas (27,4%) et une néphrectomie totale dans 3 cas (5,9%). Deux patients n'ont pas bénéficié d'un traitement chirurgical.

Une fistule kysto-urinaire a été trouvée dans 15 cas. Les fistules minimales (11 cas) ont été fermées par des points séparés résorbables. Les fistules trop larges ou entourées d'un périkyste scléreux (4 cas) ont indiqué le drainage urinaire par une sonde de néphrostomie dans 3 cas et par une sonde

double J dans 1 cas. Le traitement de la cavité résiduelle, utilisant un capitonnage par la graisse périrénale, a été réalisé dans 56% des cas.

Les suites opératoires immédiates ont été simples en dehors de:

- deux fistules urinaires traitées par un simple drainage utilisant une sonde double J pendant 15 jours dans le premier cas et taries spontanément dans l'autre cas,
- une suppuration de la cavité résiduelle traitée favorablement par antibiothérapie et prolongation du drainage de la loge.

Une surveillance régulière était instaurée en postopératoire basée sur une radiographie du thorax annuelle, une échographie abdominale et une sérologie tous les 6 mois. Le suivi moyen a été de 6 ans avec des extrêmes de 1 mois et 14 ans. L'échographie, à 6 mois, a montré une restitution ad integrum dans 41 cas (83,7%).

Une récurrence hydatique sur le même rein, 7 ans après, a été notée dans un cas et traitée favorablement par l'albendazole pendant 3 mois. Une récurrence hydatique dans la loge rénale sous forme de KH de type II de plus de 6 cm a été notée dans deux cas traités

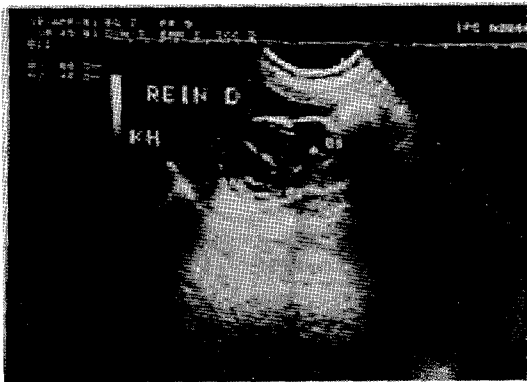


Fig. 1: Echographie rénale, kyste hydatique du rein multi vésiculaire de type III.

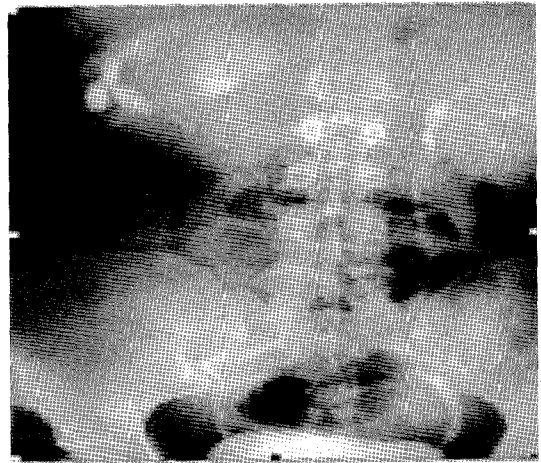


Fig. 2: UIV montrant une énorme masse de tonalité hydrique du rein droit avec effet de masse sur les cavités excrétrices.

favorablement par un drainage percutané radio-guidé par scanner avec une irrigation locale au sérum hypertonique. Ces 2 patients ont reçu l'albendazole pendant 3 mois débuté 15 jours avant le drainage.

DISCUSSION

Le kyste hydatique du rein représente moins de 5% des localisations hydatiques et se place au 3^{ème} rang des localisations après celles du foie (60%) et du poumon (30%)^{1,3,7}.

Il est habituellement unique et unilatéral avec une prédominance pour le rein gauche. Il est polaire inférieur dans 47 à 73% des cas^{3,6-8}. Le tableau clinique du KHR n'est pas spécifique, ainsi le diagnostic est suspecté devant un faisceau d'arguments épidémiologiques, cliniques, biologiques et radiologiques^{1,2,6}.

Du fait de son développement rétropéritonéal, l'évolution est lente et silencieuse expliquant la découverte de masses volumineuses (40 à 75%). Ailleurs la symptomatologie est dominée par un syndrome douloureux dans 35 à 87% des cas (79,6% des cas dans notre série)^{2,3,6-9}. L'hydraturie, qui est le seul signe pathognomonique de l'ouverture du kyste dans les voies urinaires, n'est retrouvée que dans 10 à 25% des cas (8,2% dans notre série)^{3,5,6,10}.

Le bilan radiologique fournit les arguments les plus intéressants au diagnostic de présomption^{1-3,6,8}. La radiologie standard permet de mettre en évidence des calcifications arciformes fines de l'aire rénale dans 15 à 60% des cas (24% dans notre série), qui sont évocatrices sans être spécifiques, car notées dans 2% des kystes séreux et 10 à 15% des tumeurs malignes du rein. Ces calcifications font même évoquer à tort une pathologie maligne dans 60% des cas^{2,5,8,9}.

L'échographie est l'examen de choix avec une fiabilité de l'ordre de 80% des cas, même en cas de rupture dans les voies urinaires^{3,7}. Les caractéristiques échographiques d'un kyste hydatique sont: la nature liquidienne de son contenu, la présence de calcifications pariétales et parfois l'existence d'un décollement membranaire ou de vésicules filles^{1,7}.

La classification de Gharbi en cinq types du kyste hydatique hépatique s'applique également au KHR^{2,3,6}. Le type II est pathognomonique du kyste hydatique. Le type I peut être différencié d'un kyste séreux devant la présence d'une membrane propre épaissie. Le type V est évocateur du diagnostic dans une région endémique. Cependant d'autres lésions peuvent donner

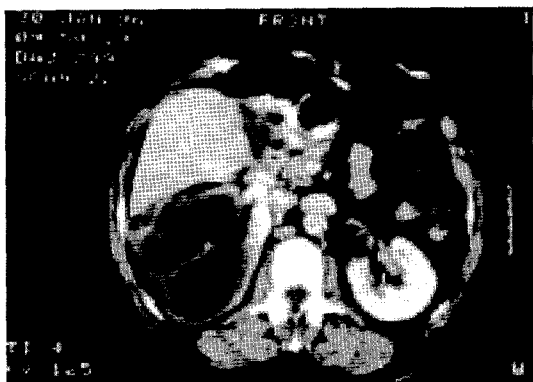


Fig. 3: Scanner abdominal montrant une masse tumorale du rein droit de densité liquidienne cloisonnée multi vésiculaire, évoquant un kyste hydatique de type III

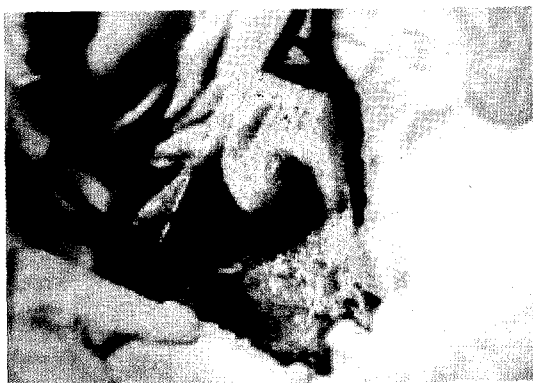

Fig. 4: Résection du dôme saillant d'un KHR type II du pôle supérieur du rein gauche.



Fig. 5: Aspect macroscopique d'une pièce de kystoperikystectomie totale d'un kyste hydatique du rein.

le même aspect, comme le cancer du rein et la tuberculose rénale. Le type IV du KHR d'aspect pseudo tumoral, hétérogène, hyperéchogène peut évoquer une tumeur rénale ou un abcès. Cependant, la présence de vésicules filles périphériques, d'autres localisations hydatiques et l'absence de flux vasculaire en intra et en péri lésionnel sont des arguments en faveur du KHR de type IV^{1,3,6}.

La tomodensitométrie est utile en cas de kystes hydatiques de type IV et V, dont le contenu ne peut pas être correctement analysé par l'échographie seule. Elle permet de déceler une communication du kyste avec les voies excrétrices. Elle doit être considérée comme examen de référence puisqu'elle définit au mieux le siège du kyste et son extension, ses rapports avec la voie excrétrice, les conséquences parenchymateuses en vue d'une chirurgie conservatrice et recherche d'autres localisations hydatiques^{2,3,6,7}. L'UIV est de moins en moins utilisée. Si elle est faite, elle permet de trouver un syndrome de masse tumorale avasculaire dans 30 à 80% des cas, un syndrome obstructif secondaire à l'englobement de la voie excrétrice dans la gangue périkystique ou à la migration de vésicules filles dans l'uretère (5% des cas). Le rein peut être muet dans 5 à 20% des cas lorsqu'il est totalement détruit^{2,3,10}.

La valeur de l'imagerie par résonance magnétique (IRM) pour le diagnostic du KHR est mal établie. L'IRM ne permet pas de différencier certains types de KHR des abcès et de certaines tumeurs nécrotiques^{3,9}.

Sur le plan biologique, il existe une hyperéosinophilie dans 20 à 50% des cas. Celle-ci est surtout présente en cas de fissuration du kyste. Les réactions séroimmunologiques orientent le diagnostic avec une sensibilité de l'ordre de 70%^{3,7}. L'immunoélectrophorèse de l'arc 5 a une sensibilité et une spécificité de 100%^{1,11}. Ces examens sérologiques doivent être demandés systématiquement dès la suspicion de la maladie hydatique. Leur positivité contribue au diagnostic dans les cas

où l'imagerie est douteuse. En cas d'image évidente à l'échographie, la sérologie n'est pas nécessaire au diagnostic, mais elle donne un taux d'anticorps de départ qui pourra être suivi jusqu'à guérison.

La chirurgie demeure le traitement de référence du KHR et doit tendre vers une chirurgie conservatrice en préservant le tissu rénal fonctionnel. La lombotomie permet un abord extraperitonéal évitant le risque d'essaiage de la cavité péritonéale. La voie médiane transperitonéale est indiquée en cas d'association à un KH intra péritonéal^{1-3,6,8,9}.

La résection du dôme saillant est l'intervention la plus réalisée et donne d'excellents résultats. Une fistule kysto-urinaire, présente dans 15 à 30% des cas, doit être systématiquement recherchée. Si la fistule est minime, elle peut être fermée par des points séparés résorbables. Si la fistule est trop large ou si le périkyste est scléreux, un drainage par une endoprothèse urétérale ou un drainage urinaire externe (néphrostomie chirurgicale) doit être laissé en place pendant au moins 10 jours^{2,5,6,12}.

La kysto-périkysectomie totale, réputée être hémorragique, est indiquée lorsque le périkyste est scléreux ou calcifiée. La néphrectomie partielle paraît injustifiée car elle supprime des néphrons sains. La néphrectomie totale est réservée aux reins détruits par un KHR volumineux ou par une pyonéphrose^{2,5,6}.

Actuellement et avec le développement de l'imagerie médicale, le traitement percutané est de plus en plus réalisé comme alternative à la chirurgie, qui comporte une morbidité non négligeable, surtout en cas de co-morbidité associée^{11,13}. D'après une méta-analyse des différentes séries européennes publiées entre 1983 et 1993, incluant 104 cas de kystes hydatiques traités par drainage percutané sous contrôle échographique, aucun patient n'a développé de complication sévère¹⁴. Une voie transparenchymateuse est recommandée pour éviter le risque

d'essaiage. Après aspiration de la moitié du volume de son contenu, le kyste est irrigué pendant 20 minutes par du sérum hypertonique, puis le contenu est réaspiré jusqu'à visualisation d'une séparation complète entre l'endokyste et le périkyste. Un drainage est laissé en place pour les kystes supérieures à 6 cm. Un produit sclérosant (alcool 95%) est injecté pendant 20 à 30 minutes, 24 heures après, suivi de l'ablation du drain. Si une fistule urinaire est constatée, on peut prolonger le drainage de 4 à 5 jours. En cas d'échec, on monte une endoprothèse urétérale pendant 15 jours. Lorsque ce type de traitement percutané est décidé, il est systématiquement associé à un traitement médical par l'albendazole pendant 3 mois.

Ce traitement doit être débuté une semaine à 15 jours avant^{1,13,15}.

Actuellement, le traitement percutané doit être considéré comme le traitement de première intention pour:

- les KHR de type I et II de la classification de Gharbi^{11,13},
- le KHR de type III avec matériel drainable,
- le KHR infecté.

Les autres types de KHR ne peuvent pas être traités efficacement par voie percutanée.

Le traitement médical, basé sur les dérivés benzimidazolés, doit être réservé:

- aux malades présentant une contre indication ou refusant la chirurgie,
- aux kystes hydatiques de type I et II de volume réduit,
- en association à un traitement percutané du KHR,
- et à l'hydatidose multiple ou en cas de localisations péritonéales diffuses associées où l'exérèse peut être incomplète^{1,6-8}.

L'albendazole, utilisé à la dose de 10 à 12 mg/kg/jour pendant 3 mois, semble prometteur^{3,9}.

Le délai optimal pour l'évaluation définitive de l'efficacité du traitement reste non précisé. L'OMS a recommandé un minimum de 12 mois pour une évaluation objective. Les critères d'évaluation les plus fiables sont la diminution de la douleur lombaire, la diminution de la taille des kystes et/ou l'augmentation de la densité ou l'échogénicité intrakystique. La sérologie est peu contributive puisque, même mort, le KH peut rester antigéniquement actif et stimuler le système immunitaire de l'hôte¹⁶.

L'abstention thérapeutique n'est envisageable qu'en cas de KHR de type V complètement calcifié avec des sérologies négatives¹.

Les complications postopératoires sont dominées par: la fistule urinaire dans 2 à 7% des cas, la suppuration post-opératoire dans 8% des cas qui peut être évitée par un bon capitonnage de la cavité résiduelle utilisant la graisse péri rénale et un drainage au contact de la cavité dans tous les cas. La récurrence reste exceptionnelle et doit être détectée par une surveillance échographique et sérologique biannuelle et à long terme^{1-3,6,8}.

En conclusion, le KHR est rare. Il doit être suspecté devant un patient originaire d'une zone endémique (rurale ou agricole) avec notion de contage hydatique ou des antécédents de kyste hydatique opéré. La sémiologie clinique est variable dont seule l'hydraturie est pathognomonique. Le diagnostic est facile et fiable grâce à l'échographie et la tomodensitométrie. Le traitement percutané est une technique simple et efficace dans le traitement du KHR. Il présente une très bonne alternative à la chirurgie, notamment dans les types I et II. L'éradication de la maladie hydatique est tributaire d'une prophylaxie bien conduite.

BIBLIOGRAPHIE

1. Ketata H, Peyromaure M. Kyste hydatique du rein. [Hydatid cyst of the kidney]. *Ann.Urol.(Paris)*.2004; Dec;38(6):259-65.
2. Zmerli S, Ayed M, Horchani A, Chami I, El Ouakdi M, Ben Slama MR. Hydatid cyst of the kidney: Diagnosis and treatment. *World J.Surg*.2001 Jan;25(1):68-74.
3. Ameer A, Lezrek M, Boumdin H, Touiti D, Abbar M, Beddouch A. Le kyste hydatique du rein. Traitement à propos de 34 cas. [Hydatid cyst of the kidney based on a series of 34 cases]. *Prog. Urol*.2002 ;Jun;12(3):409-14.
4. Beddouch A, Ait Houssa M, Alkandry S, Lazrek M, Draoui D. Le kyste hydatique renal. A propos de 22 cas. [Renal hydatid cyst. Apropos of 22 cases]. *J.Urol.(Paris)*.1994;100(6):304-6.
5. Bencheikroun A, Lachkar A, Soumana A, Faik M, Marzouk M, Farih MH, et al. Le kyste hydatique du rein. A propos de 45 cas. [Hydatid cyst of the kidney. Report of 45 cases]. *Ann.Urol.(Paris)*.1999;33(1):19-24.
6. Horchani A, Noura Y, Kbaier I, Attyaoui F, Zribi S. Hydatid cyst of the kidney. A report of 147 controlled cases. *Eur.Urol*.2000; Oct;38(4):461-7.
7. Delongchamps NB, Peyromaure M. Affections kystiques du rein. [Cystic diseases of the kidney]. *Ann.Urol.(Paris)*.2006 ;Feb;40(1):1-14.
8. Fekak H, Bennani S, Rabii R, Mezzour MH, Debbagh A, Joual A, et al. Kyste hydatique du rein: A propos de 90 cas. [Hydatid kidney cyst: 90 case reports]. *Ann.Urol.(Paris)*.2003 ;Jun;37(3):85-9.
9. Hetet JF, Vincendeau S, Rigaud J, Battisti S, Buzelin JM, Bouchot O, et al. Kyste hydatique du rein: Diagnostic de présomption et implications thérapeutiques. [Renal hydatid cyst: preoperative diagnosis and therapeutic implications]. *Prog. Urol*.2004 ;Jun;14(3):427-32.
10. Ozturk A, Onur K, Ozturk E, Sirmatel O. An unusual complication of renal hydatid disease: Macroscopic hydatiduria. *Eur.J.Radiol.Extra*.2005;54(1):35-7.
11. Angulo JC, Sanchez Chapado M, Diego A, Escribano J, Tamayo JC, Martin L. Renal echinococcosis: Clinical study of 34 cases. *J.Urol*.1997; Mar;157(3):787-94.
12. Amrani A, Zerhouni H, Benabdallah FF, Belkacem R, Outarhout O. Le kyste hydatique du rein chez l'enfant: A propos de 6 cas. [Renal hydatid cyst in children: report of 6 cases]. *Ann.Urol.(Paris)*.2003;Feb;37(1):8-12.
13. Akhan O, Ustunsoz B, Somuncu I, Ozmen M, Oner A, Alemdaroglu A, et al. Percutaneous renal hydatid cyst treatment: Long-term results. *Abdom. Imaging*.1998 ;Mar-Apr;23(2):209-13.
14. Kohlhauff M. Perkutane sonographisch gesteuerte Feinnadelpunktion parasitärer Leberzysten: Risiko und Nutzen. [Percutaneous ultrasound-guided fine

- needle puncture of parasitic liver cysts: Risks and benefits]. *Ultraschall Med.* 1995 ;Oct;16(5):218-23.
15. Aribas BK, Dingil G, Kosar S, Ungul U. Percutaneous treatment in a type 4 renal hydatid cyst. *Eur.J.Radiol. Extra.* 2006;57(3):103-7.
16. Ben Jemaa M, Marrakchi C, Maaloul I, Mezghanni S, Khemakhem B, Ben Arab N, et al. Medical treatment of hydatid cysts: Activity of albendazole in three patients (22 cysts). *Med.Mal. Infect.* 2002;32(9):514-8.

ABSTRACT

RENAL HYDATID CYST. REPORT OF 49 CASES

Objective: Renal hydatidosis is relatively uncommon compared to its presence in the liver and lung. Based on our experience in the management of 53 hydatid cysts of the kidney in 49 patients we discuss the diagnosis and current therapeutic modalities.

Patients and Methods: The files of 27 female and 22 male patients operated for renal hydatid cysts between 1986 and 2005 were reviewed in order to evaluate the presenting symptoms, radiological findings, serologic tests and surgical outcome. The patients' mean age was 41 years (range: 20–73 years). All except 2 patients with type V cysts were subjected to open surgery. Percutaneous management and antiparasitic medication were used only in cases with recurrent cysts.

Results: The most common presenting symptoms were flank pain (79.6%) and a lumbar or abdominal mass (59.2%). Preoperative diagnosis was based upon ultrasound and serology tests. CT scan was performed only in cases where the diagnosis was inconclusive (36.8%). The main treatment performed in 96.2% of cases was conservative open surgery. The post-operative course was generally uneventful.

Conclusion: Hydatid cysts of the kidney are rare. The diagnosis is based on epidemiological, clinical, radiological and biological data. Percutaneous treatment, if available, is a good alternative to surgery and should be considered as first-line therapy for grade I and II renal cysts.

Correspondance:

DR. FREDJ NASSIM

Service de Chirurgie Urologique
Centre Hospitalier de Beauvais
Avenue de Léon Blum
BP : 40319.
Beauvais 60 021 Cedex,
France.
e-mail : uronassim@yahoo.fr