

Cas Clinique

**Leiomyosarcome du Rein: A Propos D'un Cas**

**A. Makni, W. Rebai, F. Chebbi, A. Daghfous, S. Ayadi et Z. Ben Safta**

*Service de chirurgie générale A, hôpital La Rabta, Tunis. Tunisie*

**RESUME**

Le léiomyosarcome du rein est une tumeur rare. Les auteurs ont rapporté l'observation d'un homme âgé de 45 ans, chez lequel le diagnostic d'une tumeur rétropéritoénaie gauche a été posé lors de l'exploration de douleurs du flanc gauche associées à une altération de l'état général et ce par l'imagerie (Echographie et scanner abdominal). La laparotomie exploratrice avait conclu à une tumeur rénale gauche localement évoluée, une néphrectomie élargie a été réalisée et l'histologie était en faveur d'un léiomyosarcome rénal. Une récurrence locale a été diagnostiquée après un recul de 6 mois. Après une nouvelle laparotomie, l'abstention était de mise devant le caractère évolué de la récurrence. Le but de cette observation est double. Le premier, est la nécessité de faire un diagnostic précoce, afin d'intervenir sur une tumeur de petite taille, plus accessible à la chirurgie. Le second, est de discuter la place du traitement adjuvant, qui pourrait réduire le risque de récurrence précoce.

**Mots clés :** Léiomyosarcome, rein

**Correspondance:** Dr. Amin Makni, Service de chirurgie A, Hôpital La Rabta, Jabbari 1007 Tunis, Tunisie, Email: aminmakni@msn.com

**Détails d'acceptation:** article reçu: 22/10/2010 article accepté (après corrections): 12/11/2010

**INTRODUCTION**

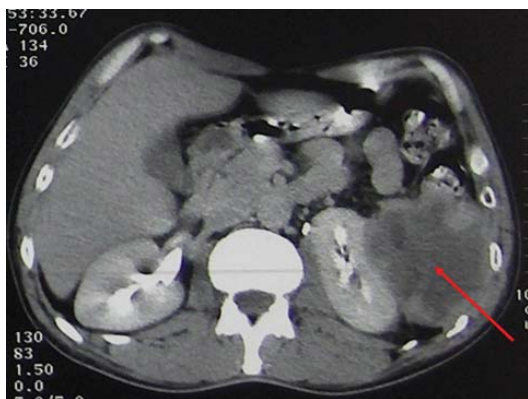Le léiomyosarcome rénal est une tumeur exceptionnelle. Une centaine de cas a été rapportée dans la littérature. Le traitement de ces tumeurs repose sur la chirurgie. La place du traitement adjuvant reste encore controversée<sup>1</sup>. Nous rapportons une nouvelle observation à travers laquelle nous allons discuter les éléments du diagnostic préopératoire ainsi que la place du traitement adjuvant.

**OBSERVATION**

Mr F.S âgé de 40 ans, a été admis pour l'exploration de douleurs du flanc gauche, évoluant depuis 5 mois, dans un contexte d'altération de l'état général. Par ailleurs il n'avait pas de signes urinaires de type hématurie ni de troubles du transit. L'examen clinique retrouvait une sensibilité du flanc gauche sans masse palpable. L'échographie abdominale avait objectivé une masse

solide, hypoéchogène, hétérogène de la fosse lombaire gauche de 9 cm de grand axe, refoulant le pôle inférieur du rein gauche en dedans et vers le haut. Le scanner abdominal avait confirmé la présence, de cette masse de densité para liquidienne, se rehaussant discrètement en périphérie après injection de produit de contraste. Cette masse refoulait, sans envahir le rein gauche (Fig. 1 et 2).

Une laparotomie exploratrice a été décidée. Il a été constaté en peropératoire une tumeur solide, qui reposait sur la face antérieure du rein gauche, envahissant les muscles de la paroi postérieure, la rate et l'angle colique gauche. Une résection en monobloc a été réalisée emportant toute la loge rénale gauche, la rate, la queue du pancréas et l'angle colique gauche. Les suites opératoires immédiates ont été simples. L'examen anatomopathologique de la pièce opératoire complété par un examen immuno-histo-chimique avait conclu



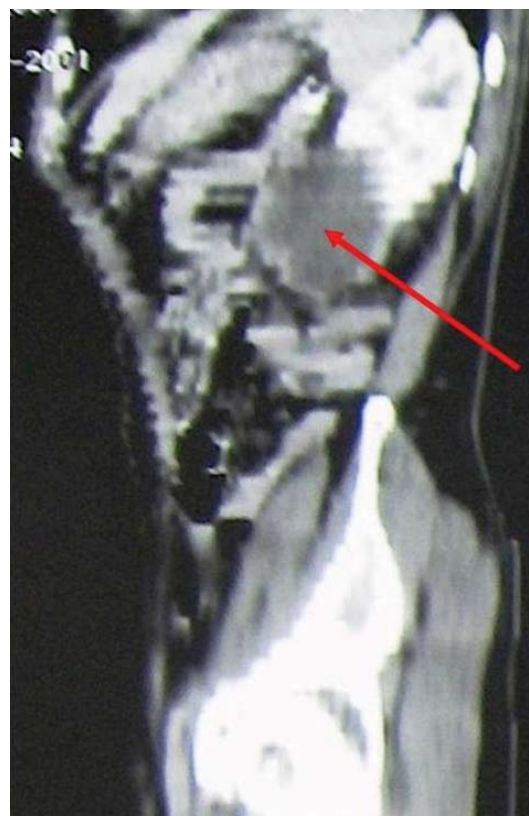
**Fig. 1:** Tomodensitométrie abdominale avec injection de produit de contraste : la tumeur se rehausse en périphérie par le produit de contraste et repousse le rein gauche vers l'avant.

à un léiomyosarcome de la capsule rénale, envahissant, la rate et le colon, avec des limites de résection saines. Avec un recul de 6 mois, une récurrence locale asymptomatique a été diagnostiquée par un scanner abdominal (Fig. 3). Le patient a été repris par voie médiane. Des nodules péritonéaux ont été découverts dont l'examen anatomopathologique avait conclu à une carcinose péritonéale. Une abstention thérapeutique a été décidée et la patiente est décédée 14 mois plus tard.

## DISCUSSION

Le léiomyosarcome du rein est une tumeur mésodermique maligne rare, représentant 1 à 3 % des tumeurs rénales de l'adulte<sup>2</sup>. Elle est réputée radio et chimio résistante. Seule la chirurgie radicale permet la guérison.

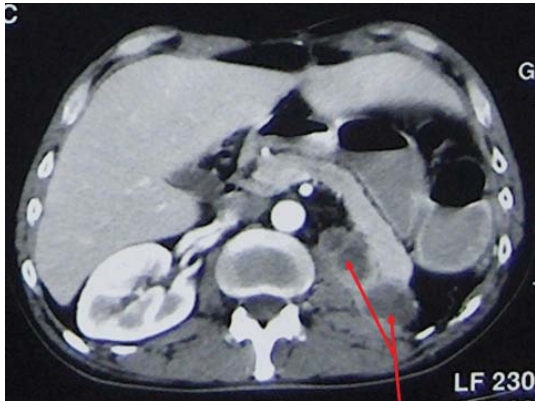
D'origine mésenchymateuse, le léiomyosarcome du rein, peut prendre naissance au niveau, des fibres musculaires lisses du parenchyme rénal, des fibres musculaires lisses pyélo-calicielles, de la capsule rénale ou de la paroi des vaisseaux du rein. Du fait de son développement, qui peut être extra rénal, comme ce fut le cas dans notre observation, et de la complaisance de l'espace rétropéritonéal<sup>3</sup>, ces tumeurs ne sont souvent découvertes qu'à un stade tardif, lorsqu'elles ont atteint un volume important. Ceci souligne l'intérêt d'accorder une importance aux signes fonctionnels discrets tels que les douleurs du flanc, la sensation de pesanteur ou l'hématurie qui doivent conduire à la réalisation d'une échographie abdominale.



**Fig. 2:** Tomodensitométrie abdominale, après reconstruction sagittale : la tumeur repousse le pôle inférieur du rein gauche vers l'arrière.

Les examens radiologiques reposent sur la tomodensitométrie et sur l'imagerie par résonance magnétique, qui n'a pas été réalisée dans notre observation. Ces examens permettent un diagnostic exact du siège de la tumeur et de ses rapports anatomiques et vasculaires<sup>3</sup>. Ils peuvent également orienter vers le diagnostic de léiomyosarcome. Ce dernier est caractérisé par, la rareté des calcifications et de la composante myxoïde, et par l'abondance des fibres collagène qui se traduit par un rehaussement tardif et homogène en tomodensitométrie, de même que par la fréquence de la nécrose intratumorale qui se traduit par une hypodensité centrolésionnelle, sans prise de contraste<sup>3</sup>. Comme l'avait objectivé le scanner fait chez notre patient.

Le traitement de choix reste l'exérèse chirurgicale, qui doit être la plus complète possible. Le geste de base est la néphrectomie élargie, qui peut être étendue aux organes de voisinage s'ils sont envahis<sup>4</sup>. Dans notre



**Fig. 3:** Tomodensitométrie abdominale réalisée 6 mois après l'intervention montrant deux nodules péritonéaux de carcinose.

observation, la néphrectomie était élargie à la rate, la queue du pancréas et à l'angle colique gauche.

Certains associent obligatoirement une radiothérapie et une chimiothérapie adjuvante<sup>1</sup>, en raison du pronostic souvent réservé de ces tumeurs. Le pronostic du léiomyosarcome rénal repose sur sa taille, le caractère radical de l'exérèse chirurgicale et sur le grade histopronostic<sup>3</sup>.

Une controverse est encore d'actualité, concernant le traitement adjuvant. Faut-il soumettre ces malades opérés pour un léiomyosarcome rénal à une radiochimiothérapie adjuvante systématique, ou faut-il l'indiquer en présence de facteurs de mauvais pronostic, tels qu'une taille

supérieure à 5 cm, une exérèse incomplète ou en cas de mauvais grade histopronostic. La rareté de cette affection rend difficile la mise en place de recommandations précises ayant un bon niveau de preuve.

## CONCLUSION

Le léiomyosarcome du rein est une tumeur maligne rare d'origine mésenchymateuse, qui offre quelques particularités morphologiques. Son diagnostic n'est confirmé qu'après examen anatomo-pathologique incluant systématiquement une immuno-histo-chimie. Le traitement de ces tumeurs radio et chimiorésistantes repose sur une chirurgie la plus large possible en marges saines qui constitue le seul garant d'une guérison.

## BIBLIOGRAPHIE

1. Davis R, Vaccaro JA, Hodges GF, Belville WD, Kiesling V, Jr. Renal leiomyosarcoma: Plea for aggressive therapy. *Urology*. 1992; Aug;40(2):168-71.
2. El Otmay A, Bouklata S, Chami I, Souadka A, Jahid A, Belabbas M. Leiomyosarcome primitif du rein. A propos d'un cas. [Primary leiomyosarcoma of the kidney. A case report]. *Prog.Urol*. 1999; Apr;9(2):310-2.
3. Merran S, Karila Cohen P, Vieillefond A. Tumeurs retroperitoneales primitives de l'adulte. [Primary retroperitoneal tumors in adults]. *J.Radiol*. 2004; Feb;85(2 Pt 2):252-64.
4. Vogelzang NJ, Fremgen AM, Guinan PD, Chmiel JS, Sylvester JL, Sener SF. Primary renal sarcoma in adults. A natural history and management study by the American Cancer Society, Illinois Division. *Cancer*. 1993; Feb 1;71(3):804-10.

## ABSTRACT

Leiomyosarcoma of the kidney is a rare tumor. Herein we report a similar case in a 45- year old man diagnosed at the occasion of exploration of a left retroperitoneal tumor. At laparotomy a renal tumor was found and radical nephrectomy was done. The histology verified the diagnosis of renal leiomyosarcoma. During follow-up local recurrence was diagnosed 6 months after surgery. In view of the advanced nature of the tumor, and the impaired patient's health, abstention was decided.

This observation is particular in showing the importance of early diagnosis at an early tumor stage treatable by surgery. On the other hand the precocity of recurrence stresses the need of early adjuvant treatment in such situations.