



## African Journal of Urology

Official journal of the Pan African Urological Surgeon's Association  
web page of the journal

[www.ees.elsevier.com/afju](http://www.ees.elsevier.com/afju)  
[www.sciencedirect.com](http://www.sciencedirect.com)



### Uro-oncologie

Original article

# Carcinome rénal à cellules chromophobes : à propos de 16 cas et une revue de la littérature



O. Yddoussalah<sup>a</sup>, A. Saouli<sup>a,\*</sup>, H. Elouazzani<sup>b</sup>, T. Karmouni<sup>a</sup>,  
K.E. Khader<sup>a</sup>, A. Koutani<sup>a</sup>, N. Mahassini<sup>a,b</sup>, A.I.A. Andaloussi<sup>a,b</sup>

<sup>a</sup> Service d'urologie B, CHU Ibn-Sina, faculté de médecine et de pharmacie, université Mohamed V, 12020 Rabat, Maroc

<sup>b</sup> Service d'anatomie-pathologique, CHU Ibn-Sina, faculté de médecine et de pharmacie, université Mohamed V, Rabat, Maroc

Reçu le 7 octobre 2017; reçu sous la forme révisée le 15 avril 2018; accepté le 22 mai 2018; Disponible sur Internet le 03 septembre 2018

#### MOTS CLÉS

Carcinome à cellules;  
Chromophobes;  
Néphrectomie;  
Pronostic;  
Fuhrman

#### Résumé

**Objectifs :** Déterminer les caractéristiques histocliniques, pathologiques, thérapeutiques et pronostiques des carcinomes chromophobes rénaux.

**Patients et méthodes :** Il s'agit d'une étude rétrospective incluant 16 cas de carcinomes chromophobes parmi 86 cancers rénaux de diagnostiqués au sein du service d'urologie B du CHU de Rabat entre janvier 2011 et août 2017.

**Résultats :** Il s'agit de 12 femmes et 4 hommes. L'âge moyen de découverte est de 57,5 ans. Elles se répartissent en 62,5 % à prédominance éosinophile, 37,5 % des tumeurs mixtes. Les noyaux sont irréguliers et incisés. Les stades tumoraux T1 (31,5 %) et T2 (56,25 %) sont les plus fréquents. La majorité des patients présentent un grade bas de Fuhrman, 43,8 % grade 2 et 31,2 % grade 3. Une seule patiente a eu une récurrence locale. Le taux global de survie à 5 ans est de 92 %. Un décès lié à la maladie a été rapporté. La néphrectomie est le traitement de référence pour 100 % des patients. Le taux moyen de survie globale est à 34,4 mois.

**Conclusion :** Le cancer chromophile du rein est une entité anatomoclinique particulière, caractérisé par un pronostic favorable grâce à un grade de Fuhrman bas et sa limitation au rein.

© 2018 Pan African Urological Surgeons' Association. Production and hosting by Elsevier B.V. Cet article est publié en Open Access sous licence CC BY-NC-ND (<http://creativecommons.org/licenses/by-nc-nd/4.0/>).

\* Auteur correspondant.

Adresse e-mail : [amine.saouli@gmail.com](mailto:amine.saouli@gmail.com) (A. Saouli).

Peer review under responsibility of Pan African Urological Surgeons' Association.

<https://doi.org/10.1016/j.afju.2018.05.002>

1110-5704/© 2018 Pan African Urological Surgeons' Association. Production and hosting by Elsevier B.V. Cet article est publié en Open Access sous licence CC BY-NC-ND (<http://creativecommons.org/licenses/by-nc-nd/4.0/>).

**KEYWORDS**

Chromophobe cell carcinoma;  
Nephrectomy;  
Prognosis;  
Fuhrman

**Renal carcinoma with chromophobic cells: A report of 16 cases and review of the literature****Abstract**

*Objective:* To determine the histo-clinical, pathological, therapeutic and prognostic characteristics of renal chromophobe carcinomas.

*Subjects and methods:* This is a retrospective study including 16 cases of chromophobe carcinoma among 86 renal cancers diagnosed in the Urology Department B of Rabat University Hospital between January 2011 and August 2017.

*Results:* There were 12 women and 4 men. The average age of discovery was 57.5 years. They were distributed in 62.5% predominantly eosinophilic, 37.5% of mixed tumors. The nuclei are irregular and incised. Tumor T1 (31.5%) and T2 (56.25%) were the most common. The majority of patients had a Fuhrman grade, 43.8% grade 2 and 31.2% grade 3. Only one patient had a local recurrence. The overall 5-year survival rate was 92%. A death related to the disease has been reported. Nephrectomy is the gold standard for 100% of patients. The average overall survival rate is 34.4 months.

*Conclusion:* Chromophobic kidney cancer is a particular anatomo-clinical entity, characterized by a favorable prognosis due to a low Fuhrman grade and its limitation to the kidney.

© 2018 Pan African Urological Surgeons' Association. Production and hosting by Elsevier B.V. This is an open access article under the CC BY-NC-ND license (<http://creativecommons.org/licenses/by-nc-nd/4.0/>).

**Introduction**

Le carcinome à cellules rénales (RCC), représente 2–3 % de tous les néoplasmes malins adultes, un des cancers les plus létaux de tous les cancers urologiques [1]. Le RCC est caractérisé par une présentation typique lors de la sixième ou septième décennie de vie [2,3]. La majorité des cas de RCC sont considérés comme sporadiques et seulement 2 à 3 % sont familiaux [4].

Le carcinome à cellules chromophobes est un sous-type distinct de carcinome à cellules rénales avec des caractéristiques histologiques, histochimiques et ultrastructurales particulières ainsi que son pronostic favorable, le carcinome chromophobe a été décrit par Thoenes et al. pour la première en 1985 [5].

Nous avons rétrospectivement analysé une série de 16 patients qui présentaient un carcinome à cellules chromophobes. L'objectif de cette étude était d'évaluer l'incidence, la présentation clinique, le pronostic et l'évolution clinique de ce type histologique.

**Matériel, patients et méthodes**

Entre janvier 2011 et août 2017, 86 patients ont été opérés au sein du service d'urologie B du CHU de Rabat d'un carcinome rénal. Pour chaque tumeur, une étude histologique standard a été effectuée. Le diagnostic de cancer chromophobe a été retenu sur les critères morphologiques des cellules claires et des cellules éosinophiles et confirmé par la coloration de Hale sur 16 cas. Le stade tumoral était attribué selon la dernière classification TNM proposée en 1997 par l'Union internationale contre le cancer. Le grade nucléaire était attribué selon la méthode de Fuhrman.

**Résultats**

Au cours de notre période d'étude, nous avons noté 16 cas de carcinome chromophobe rénal avec une moyenne d'âge de 57,5 ans.

Nous avons constaté une prédominance féminine, soit à 75 % vs 25 % pour les hommes, avec un sex-ratio de 3.

La symptomatologie clinique était polymorphe. La lombalgie était le signe révélateur chez 62,5 % des cas. Chez 25 % des patients, la découverte était fortuite.

Tous les patients ont eu un examen tomodensitométrique abdominal avec injection de produit de contraste. Les tumeurs étaient hétérogènes et de densité proche de celle du reste du parenchyme rénal. Elles prenaient le contraste, à l'exception d'un cas où le rein était entièrement envahi. La localisation de la tumeur rénale était gauche chez 62,5 % des patients et droite dans 37,5 %. Huit tumeurs étaient de siège polaire supérieur, cinq médio-rénal et trois polaires inférieures.

La taille moyenne des tumeurs était de  $11,25 \pm 7,6$  cm. Soixante-quinze pour cent des patients avaient une taille supérieure ou égale 7 cm.

Au total, 43,8 % des patients présentaient Grade I, 31,2 % de Grade II et 25 % Grade III de Fuhrman.

La conduite thérapeutique dans notre série était principalement basée sur la néphrectomie soit 87,5 % totale et 12,5 % partielle.

Les tumeurs se répartissaient en ; 5 pT1b N0M0, 5 pT2a N0M0, 4 pT2a N0M0, 2 pT3a N0M0 (Tableau 1).

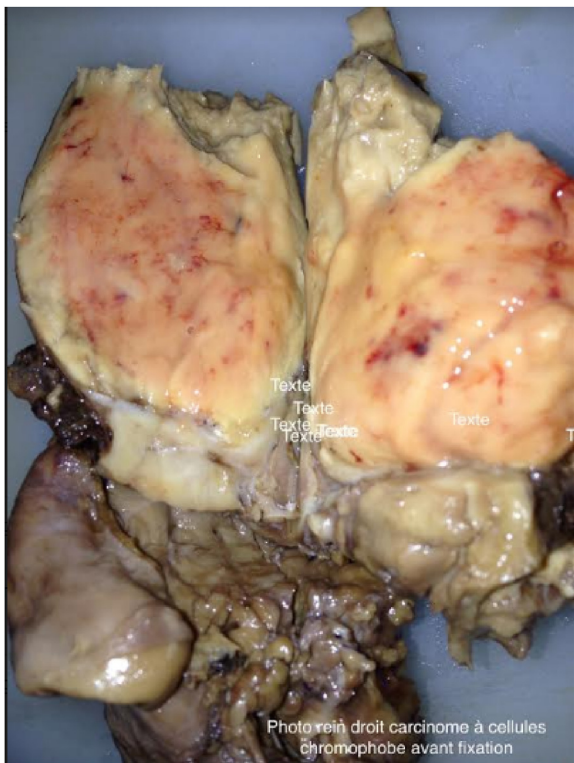
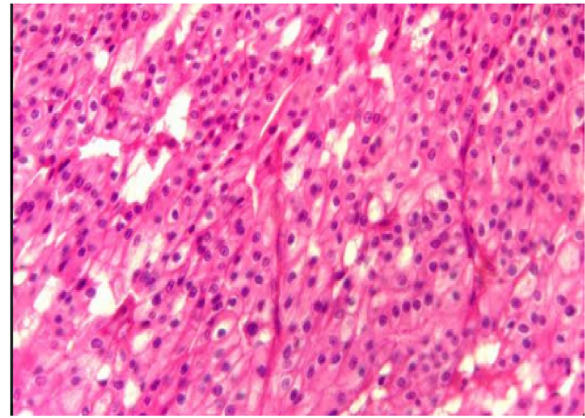
L'étude macroscopique a montré un aspect beige clair dans 50 %. Au total, 56,25 % contenaient des zones nécrotiques et des zones hémorragiques (Fig. 1).

Les cellules éosinophiles étaient plus petites et parfois granuleuses dans 62,5 %. 37,5 % des cellules sont mixtes.

Les noyaux étaient irréguliers et incisés dans la majorité des cas (Fig. 2).

**Tableau 1** Les caractéristiques des patients de notre série.

	n = 16
Âge (ans)	57,5 ± 13,3
Sexe	
Masculin	25 (4)
Féminin	75 (12)
Mode de découverte (%)	
Lombalgie	62,5 (12)
Hématurie	12,5 (2)
Fortuite	25 (4)
Localisation (%)	
Gauche	62,5 (10)
Droit	37,5 (6)
Taille tumorale (cm)	11,25 ± 7,6
Néphrectomie (%)	
Totale	87,5 (14)
Partielle	12,5 (2)
Classification TNM (%)	
pT1bN0M0	31,25 (5)
pT2aN0M0	31,25 (5)
pT2bN0M0	25 (4)
pT3aN0M0	12,5 (2)
Grade de Fuhrman (%)	
2	43,8 (7)
3	31,2 (5)
4	25 (4)
Récidive (%)	
Oui	6,3 (1)
Non	93,8 (15)
Survie (mois)	34,4 ± 23,5

**Figure 1** Aspect macroscopique de la tumeur.**Figure 2** Carcinome chromophobe du rein montrant la variante mixte constituée de cellules claire et éosinophile.

Une patiente est décédée d'une cause liée à sa pathologie cancérologique à 16 mois après l'intervention.

Une patiente a eu une récurrence dans la loge de néphrectomie. Aucun patient n'a eu de métastase au cours de la surveillance.

Le taux moyen de survie globale est à 34,4 mois. En raison du faible nombre de décès, la survie n'a pu être corrélée ni au stade tumoral, ni au grade nucléaire, ni au type cellulaire.

## Discussion

Le carcinome chromophobe du rein a été décrit récemment comme nouveau type histologique de cellules rénales. Son nom signifie l'incapacité de colorations des cellules tumorales avec des colorants conventionnels, tels que l'hématoxyline et l'éosine, en raison d'une teneur élevée en protéoglycanes dans le cytoplasme, fortement teinté avec le fer colloïdal de Hale [6].

Le carcinome à cellules rénales chromophobes constitue jusqu'à 5 % de tous les cas de cancer du rein. Il se caractérise par un nombre important d'anomalies chromosomiques intéressant de nombreux chromosomes (1, 2, 6, 10, 13, 17, 21, Y) [7]. Le RCC provient des cellules tubulaires ou des cellules de la macula densa, contrairement à d'autres types histologiques. On retrouve la même incidence chez les deux sexes, avec une découverte généralement durant la cinquième décennie.

Les RCC sont rarement symptomatiques et généralement de découverte fortuite. Les manifestations cliniques sont l'hématurie macroscopique, les lombalgies et le syndrome de masse dans la fosse lombaire. La présence de signes cliniques est souvent synonyme de tumeur plus volumineuse et évoluée. L'imagerie par résonance magnétique retrouve globalement les mêmes caractéristiques que les carcinomes à cellules claires, à savoir une lésion hyposignal en T1 [8].

Les critères anatomopathologiques se sont définis depuis la première observation de Thoenes et al. Sur le plan macroscopique, la taille moyenne d'une tumeur chromophobe du rein est de 6 cm, ce qui est supérieur à la moyenne des autres sous-types histologiques. La coloration varie du beige, du jaune et diverses nuances de brun [9]. Ces tumeurs sont parfois entourées de lésions nécrotiques. Une

cicatrice centrale sur la masse tumorale a été également décrite, mais la fréquence de ses lésions reste mal définie [10].

Sur le plan microscopique, l'architecture tumorale est le plus souvent sous forme de grappes de cellules solides ou trabéculaires avec un cytoplasme léger et floquant.

Dans les RCC, 2 colonies de cellules tumorales sont décrites : les cellules d'allure « classique » et les cellules d'allure « éosinophile », ce qui permet de distinguer trois variantes de carcinome chromophile :

- la variante classique, possédant plus de 80 % de cellules classiques ;
- la variante éosinophile, possédant plus de 80 % de cellules éosinophiles ;
- la variante mixte, possédant plus de 20 % des deux types de cellules.

L'immunohistochimie joue un rôle précieux dans le diagnostic du carcinome chromophile. Il présente une réaction positive à la coloration, le fer colloïdal et la kératine, mais une immunocoloration négative pour la vimentin. À l'inverse du carcinome à cellules claires du rein qui affiche une co-expression à la kératine et de la vimentine.

Une autre particularité du carcinome chromophile qui le différencie de l'oncocytome est la présence de nombreuses vésicules cytoplasmiques dérivées du réticulum endoplasmique avec une surface lisse et un diamètre de 250 à 400 nm [11,12].

Depuis la conférence de consensus de l'International Society of Urological Pathology (ISUP) de Vancouver en 2013, l'utilisation du grade de nucléaire de Fuhrman n'est plus recommandée [13].

Actuellement, un nouveau système de classification est proposé pour le carcinome rénal chromophile, qui présente une valeur pronostique supérieure au grade nucléaire de Fuhrman. Cela permet de mieux sélectionner les patients à risque de rechute pour une surveillance plus rapprochée.

La corrélation entre le grade tumoral et la taille de la tumeur semble être important. Le risque de rechute se trouve lié de manière linéaire avec la taille tumorale [14].

La particularité majeure du cancer chromophile est la rareté des formes métastatiques moins de 5 % de tous les cas de carcinome chromophile et moins de 1 % de tous les formes métastatiques des cancers du rein [15].

Les RCC ont un bon pronostic et un faible risque de malignité. Plusieurs études ont montré une survie à 5 ans de 78 à 100 % et un taux de survie à 10 ans de 80–90 % [16]. Cependant, la présence d'une composante sarcomatoïde associée au carcinome chromophile est liée à un mauvais pronostic avec un risque métastatique et de rechute plus important. Cependant, cette variante sarcomatoïde présente une sensibilité plus importante à la chimiothérapie par rapport à d'autres variantes [17].

Dans la plupart des cas, les carcinomes chromophiles sont diagnostiqués à un stade précoce et localisé de la maladie (pT1 ou pT2). Ce qui rend l'approche chirurgicale conservatrice, basée

essentiellement sur la néphrectomie partielle, la néphrectomie élargie est indiquée chaque fois que la taille, la localisation tumorale, ou l'envahissement du hile rénal ne permet pas un traitement conservateur. Une surveillance annuelle clinique et radiologique est bien souvent suffisante, la survie spécifique liée à la maladie est de 89 % [18].

Il n'existe aujourd'hui toujours pas de consensus quant à la prise en charge thérapeutique des formes métastatiques du carcinome chromophile.

Le sunitinib et le sorafenib peuvent être actifs dans les formes métastatiques de RCC avec une prolongation de la survie sans progression estimée à plus de 10 mois [19].

Une observation rapportée récemment d'une survie sans progression de 20 mois sous temsirolimus chez une patiente de 36 ans avec un carcinome chromophile métastatique, après échec du sunitinib [20].

## Conclusion

Le carcinome chromophile est une variante rare des tumeurs rénales. Il a été récemment mieux caractérisé du point de vue moléculaire et génétique. Il s'agit en général de tumeurs peu agressives, de stade limité et de bas grade. Les formes métastatiques ou récidivantes sont exceptionnelles. La biologie moléculaire a ouvert un nouveau champ de recherche prometteur. La voie PI3K-Akt-mTOR peut jouer un rôle majeur dans la genèse ce type histologique, et cela pourrait expliquer l'efficacité observée avec les inhibiteurs de mTOR. D'autres cibles potentielles sont représentées par la tyrosine-protéine kinase KIT, et le récepteur VEGF.

Des études de plus grande envergure sont nécessaires pour améliorer les outils diagnostique et thérapeutique du RCC.

## Déclaration de liens d'intérêts

Les auteurs déclarent ne pas avoir de liens d'intérêts.

## Financement

Aucun financement.

## Contributions des auteurs

Tous les auteurs mentionnés ont contribué à l'établissement de ce manuscrit.

## Références

- [1] Campbell SC, Lane BR. Malignant renal tumors. In: Wein AJ, Kavoussi LR, Novick AC, Partin AW, Peters CA, editors. Campbell-Walsh urology. 10th ed. Philadelphia: Elsevier-Saunders; 2012. p. 1413–74.
- [2] Pantuck AJ, Zisman A, Belldegrun AS. The changing natural history of renal cell carcinoma. J Urol 2001;166:1611–23.
- [3] Wallen EM, Pruthi RS, Joyce GF, Wise M. Urologic diseases in America project. Kidney cancer. J Urol 2007;177:2006–18.
- [4] Lipworth L, Tarone RE, McLaughlin JK. The epidemiology of renal cell carcinoma. J Urol 2006;176:2353–8.

- [5] Thoenes W, Störkel S, Rumpelt HJ. Human chromophobe renal carcinoma. *Virchows Arch B Cell Pathol Incl Mol Pathol* 1985;48(3):207-217.
- [6] Fromowitz FB, Bard RH. Clinical implications of pathologic subtypes in renal cell carcinoma. *Semin Urol* 1990;8:31-50.
- [7] Dijkhuizen T, van den Berg E, Störkel S, de Jong B. Chromosome changes in a metastasis of a chromophobe renal cell tumor. *Cancer Genet Cytogenet* 1998;105:86-9.
- [8] Dijkhuizen T. Chromosome chromophobe renal cell tumor. *Cancer Genet Cytogenet* 1998;105:86-9.
- [9] Vera-Badillo FE, Conde E, Duran I. Chromophobe renal cell carcinoma: a review of an uncommon entity. *Int J Urol* 2012;19:894-900.
- [10] Amin MB, Paner GP, Alvarado-Cabrero I, et al. Chromophobe renal cell carcinoma: histomorphologic characteristics and evaluation of conventional pathologic prognostic parameters in 145 cases. *Am J Surg Pathol* 2008;32:1822-34.
- [11] Machoy P, Podolski J, Lubiński J. Chromophobe renal cell carcinoma. *Pol Urol* 1995;48:311-3.
- [12] Wu SL, Fishman IJ, Shannon RL. Chromophobe renal cell carcinoma with extensive calcification and ossification. *Ann Diagn Pathol* 2002;6:244-7.
- [13] Delahunt B, Cheville JC, Martignoni G, Humphrey PA, Magi-Galluzzi C, McKenney J, et al. The International Society of Urological Pathology (ISUP) grading system for renal cell carcinoma and other prognostic parameters. *Am J Surg Pathol* 2013;37(10):1490-1504.
- [14] Thong A, Ngo T, Weinzierl E, Leppert J, McKenney J, Chung B. Clinicopathologic features and outcomes of a chromophobe renal cell carcinoma series from a single institution. *J Urol* 2012;187:e240.
- [15] Przybycin CG, Cronin AM, Darvishian F, Gopalan A, Al-Ahmadie HA, Fine SW, et al. Chromophobe renal cell carcinoma: a clinicopathologic study of 203 tumors in 200 patients with primary resection at a single institution. *Am J Surg Pathol* 2011;35(7):962-970.
- [16] Stec R, Grala B, Mączewski M, Bodnar L, Szczylik C. Chromophobe renal cell cancer—review of the literature and potential methods of treating metastatic disease. *J Exp Clin Cancer Res* 2009;28:134.
- [17] Shuch B, Bratslavsky G, Linehan WM, Srinivasan R. Sarcomatoid renal cell carcinoma: a comprehensive review of the biology and current treatment strategies. *Oncologist* 2012;17:46-54.
- [18] Lee WK, Byun S-S, Kim HH, Rha KH, Hwang T-K, Sung GT, et al. Characteristics and prognosis of chromophobe non-metastatic renal cell carcinoma: a multicenter study. *Int J Urol* 2010;17(11):898-904.
- [19] Choueiri, Toni K, et al. Efficacy of sunitinib and sorafenib in metastatic papillary and chromophobe renal cell carcinoma. *J Clin Oncol* 2008;26.1:127-31.
- [20] Venugopal B, Ansari J, Aitchison M, Tho LM, Campbell R, Jones RJ. Efficacy of temsirolimus in metastatic chromophobe renal cell carcinoma. *BMC Urol* 2013;13(1):14.