



## African Journal of Urology

Official journal of the Pan African Urological Surgeons' Association  
web page of the journal

[www.ees.elsevier.com/afju](http://www.ees.elsevier.com/afju)  
[www.sciencedirect.com](http://www.sciencedirect.com)



# Hydronéphrose géante révélant un cystadénome mucineux de la voie excrétrice urinaire supérieure



**K.H. Baka\*, H. Guedira, M.A. Lakmichi, Z. Dahami, S.M. Moudouni, I. Sarf**

*Service Urologie, UCA, CHU Mohammed VI, Marrakech*

Reçu le 7 décembre 2015; reçu sous la forme révisée le 4 mai 2016; accepté le 22 mai 2016  
Disponible sur Internet le 25 juin 2016

### MOTS CLÉS

Tumeur;  
rein et  
VES-Hydronephrose;  
Cystadenomemucineux  
Borderline.

### KEYWORDS

Tumors;  
Kidney;  
Hydronephrosis ;The  
mucinous cystadenoma.

### Résumé

Les tumeurs mucineuses du rein sont très rares et peu rapportées dans la littérature. La forme de présentation est souvent une tumeur kystique du rein. Nous rapportons une forme de révélation singulière à travers l'observation d'un homme de 63 ans qui consulte pour une masse lombo abdominale isolée d'évolution progressive. L'échographie et la tomodensitométrie objectivent l'aspect d'une hydronéphrose majeure laminant le cortex du rein gauche. Une néphro-urétérectomie totale a été réalisée. L'examen anatomopathologique a conclu à un cystadénome mucineux borderline rénal et urétéral gauche. Le cystadénome mucineux des VES dans cette présentation n'a pas été rapporté auparavant.

© 2016 Pan African Urological Surgeons' Association. Production and hosting by Elsevier B.V. Cet article est publié en Open Access sous licence CC BY-NC-ND (<http://creativecommons.org/licenses/by-nc-nd/4.0/>).

### Hydronephrosis revealing a mucinous cystadenoma of the upper urinary tract

### Abstract

Mucinous tumors of the kidney are rare and little reported in the literature. We report the observation of a 63 year old man who consulted for abdominal mass gradually increasing in size. Ultrasonography and CT showed a significant hydronephrosis of the left kidney. Total nephroureterectomy was performed. Pathological examination found a mucinous cystadenoma of kidney and ureter. The mucinous cystadenoma in this presentation has not been reported before.

© 2016 Pan African Urological Surgeons' Association. Production and hosting by Elsevier B.V. This is an open access article under the CC BY-NC-ND license (<http://creativecommons.org/licenses/by-nc-nd/4.0/>).

\* Auteurs correspondants.

Adresse e-mail : [kalidbaka@gmail.com](mailto:kalidbaka@gmail.com) (K.H. Baka).

Peer review under responsibility of Pan African Urological Surgeons' Association.

<http://dx.doi.org/10.1016/j.afju.2016.05.003>

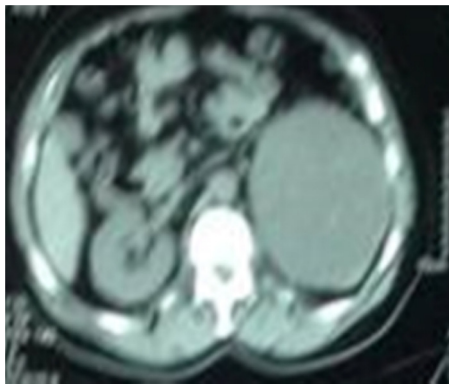
1110-5704/© 2016 Pan African Urological Surgeons' Association. Production and hosting by Elsevier B.V. Cet article est publié en Open Access sous licence CC BY-NC-ND (<http://creativecommons.org/licenses/by-nc-nd/4.0/>).

## Introduction

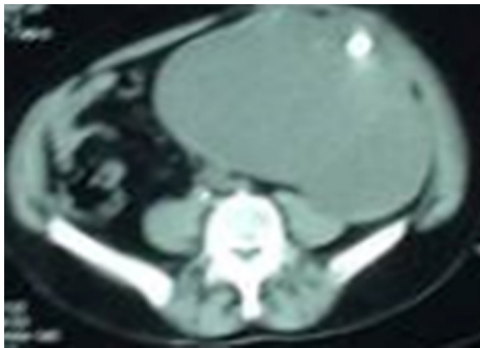
Le cystadénome mucineux est une tumeur épithéliale bénigne de nature kystique sécrétant du mucus. Les localisations ovarienne et pancréatique sont les plus fréquentes. Le siège rénal est exceptionnelle, elle relève de ce fait des interrogations de par son étiopathogénie et de sa prise en charge [2–4]. Nous rapportons dans ce travail un cas de cystadénome mucineux borderline rénal et urétéral qui était particulier par son aspect « hydronéphrotique ».

## Observation

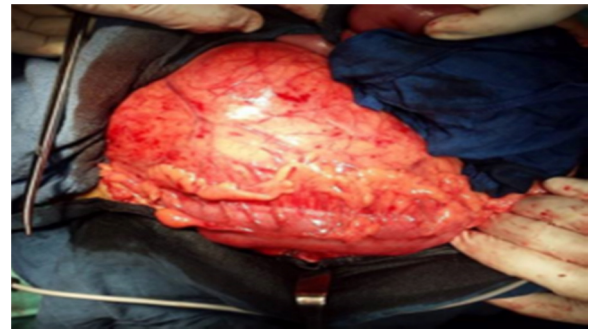
Un homme de 63 ans, tabagique chronique à 50 PAa consulté pour des lombalgies gauches évoluant depuis une année associée à une distension progressive de l'abdomen et une constipation chronique. Le patient ne rapporte aucun épisode d'hématurie. L'examen clinique révèle une distension abdominale avec une masse rénitente du flanc gauche étendue à l'hypogastre et un contact lombaire. L'échographie suivie d'une tomodensitométrie abdominopelvienne (figures 1 and 2) a mis en évidence une dilatation pyélocalicielle avec lithiases de stase sur probable syndrome de jonction avec retentissement majeur sur le rein gauche sans image évocatrice d'un kyste hydatique. Une néphro-urétérectomie totale gauche par incision médiane xyphopubienne a été réalisée. L'ouverture de la masse rénale retrouve un aspect de liquide gélatineux du cortex rénal et urétéral (figures 3 and 4). Les suites post opératoire étaient sans particularité avec une sortie après 72H d'hospitalisation.



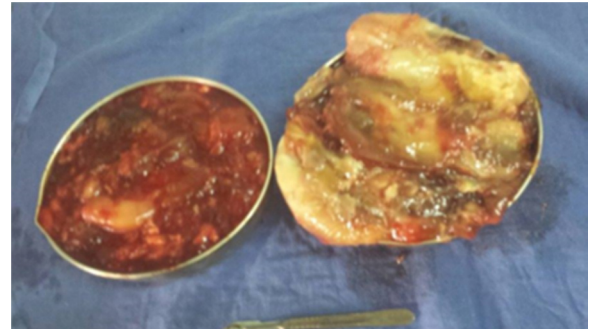
**Figure 1** coupe transversale Uroscanner à différents étages montrant un aspect de rein détruit sur hydronéphrose majeure.



**Figure 2** coupe transversale Uroscanner à différents étages montrant un aspect de rein détruit sur hydronéphrose majeure.



**Figure 3** Exposition per opératoire de la masse.

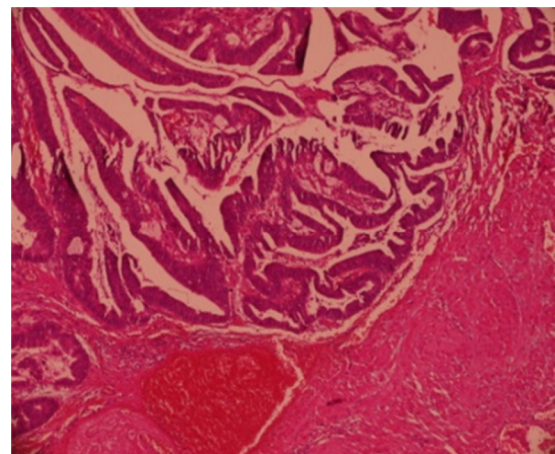


**Figure 4** Mucine après ouverture de tumeur.

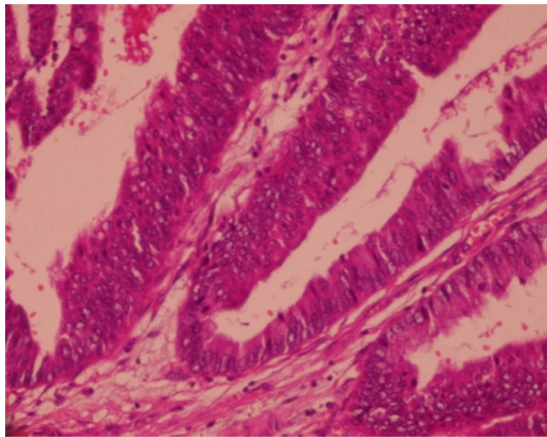
## L'examen macroscopique

La pièce d'urétéro-néphrectomie avec son contenu pesait 7,5Kg. Le rein est réduit à une poche kystique à contenu mucineux ouverte par places, avec quelques végétations, tapissée de mucus.

L'urétéreréséqué sur 10 cm a un contenu mucineux avec la présence d'une tumeur papillaire au niveau du bassinot où elle est bourgeonnante et des foyers papillaires. La veine rénale ne paraît pas envahie. Le rein n'est pas franchi par la tumeur avec une capsule lisse non envahie (Figures 5).



**Figure 5** coupe histologique montrant une prolifération tumorale bien limitée formant des projections papillaires tapissées par un épithélium cylindrique (HES x 50).



**Figure 6** coupe histologique montrant des papilles tapissées par un épithélium cylindrique, stratifié par endroit, avec des cellules régulières sans atypies ni signe d'invasion (HES x 200).

**Tableau 1** Résultats des tests d'immunomarquage.

Marqueurs	Résultats
Anti-CK	Positif sur toutes les cellules tumorales
Anti-CK 7	Positif sur toutes les cellules tumorales
Anti-CK20	Négatif
Anti-CDX-2	Négatif
Anti-E-cadhérine	Positivité membranaire diffuse des cellules tumorales
Anti-CD10	Négatif
Anti-Ki67	Moins de 5% de cellules marquées

### L'examen microscopique

Il montre que les parois des kystes sont tapissées par un revêtement pseudo-stratifié par places, composé de deux à quatre couches cellulaires. Les cellules sont cubocylindriques mucosécrétant de type intestinal et endocervical. Elles montrent une augmentation du rapport nucléocytoplasmique avec un pléomorphisme modéré. Les mitoses sont présentes en nombre faible sans embolies vasculaires. Ce revêtement tapissant les voies excrétrices et toute la partie dilatée de l'uretère sans invasion du chorion. La limite d'exérèse urétérale est saine. (Figure 6)

### L'immunomarquage

#### Tableau 1

### Discussion

Le cystadénome mucineux du rein est extrêmement rare. Des localisations ovariennes, pancréatiques et intestinales sont plus fréquentes. Des formes kystiques multiloculaires et uniloculaires sont décrites sans déterminer la plus fréquente. L'âge moyen de découverte et le sexe sont variables. Sur le plan clinique, la symptomatologie révélatrice est variable et relativement liée à la taille de la tumeur. Chez notre patient, la lombalgie était le maître symptôme. Fredy et al. [1], rapporte 3 cas révélés par des lombalgies et

des crises de coliques néphrétiques. Dans un autre cas, Il s'agissait d'une tumeur se présentant sous la forme d'un kyste simple du rein [1–4]. Notre observation était singulière par sa présentation « pseudo-hydro néphrotique » simulant une pathologie bénigne de la voie excrétrices supérieure. La pathogénie du cystadénome mucineux dans sa localisation rénale n'est pas encore élucidée. [5–7]. L'hypothèse physiopathologique la plus probable concernant les localisations retro péritonéales est celle d'une métaplasie intestinale ou glandulaire de l'épithélium mésothélial cœlomique [5–7]. Le diagnostic histologique peut être difficile si l'épithélium tumoral est aplati et sa différenciation mucipare peu évidente. Les cystadénomes mucineux *borderlines* et les cystadénocarcinomes ont été rapporté au niveau pyélique [6,7]. Le profil immunohistochimique du cystadénome mucineux du rein est peu rapporté. Certains auteurs rapportent une positivité avec le CA19.9 [2]. Nous avons observé une expression de la cytokératine et cytokératine 7. L'utilisation de l'immunohistochimie est nécessaire pour faire le distinguo avec le diagnostic d'un carcinome à cellules rénales dans sa forme kystique multiloculaire en montrant une négativité de l'expression du CD10, de la p504s et de la vimentine [8]. Le traitement chirurgical consistait dans tous les cas à une exérèse complète de la tumeur.

### Conclusion

Le cystadénome mucineux de la voie excrétrice urinaire supérieure est rare. Le cas que nous avons rapporté est une surprise opératoire chez un patient avec une symptomatologie et des résultats d'imagerie évocatrice d'une hydronéphrose géante.

### Conflits D'intérêts

Nous n'avons pas de conflits d'intérêt en rapport avec ce travail.

### Références

- [1] Fredy Chablé-Montero, Saulo Mendoza-Ramírez, María Isabel Lavenant-Borja, Marco Aurelio González-Romo, Virgilia Soto-Abraham, Henson Donald E, Jorge Albores-Saavedra. Mucinous cystadenoma of the pyelocaliceal system: a report of 3 examples and an analysis of 17 previously published cases. *Annals of Diagnostic Pathology* 2013;17:239–44.
- [2] Takashi M, Matsuyama M, Furuhashi K, Kodama Y, Shinzato M, Shamoto M, et al. Composite tumor of mucinous cystadenoma and somatostatinoma of the kidney. *Int J Urol* 2003;10:603–6.
- [3] Akan H, Dalva I, Yildiz O, Kutluay L, Gundo Du S, Gungen Y. Mucinous cystadenoma mimicking simple renal parenchymal cyst in a horseshoe kidney. *Int J Urol* 2005;12:493–6.
- [4] Ross DG, D'Amato NA. Papillary mucinous cystadenoma of probable renal pelvic origin in a horseshoe kidney. *Arch Pathol Lab Med* 1985;109:954–5.
- [5] Azam P, Lang H, Lindner V, Roy C, Saussine C, Jacqmin D. Retroperitoneal mucinous cystadenoma. *ProgUrol* 1999;9:319–21.
- [6] Toyoda H, Mabuchi T, Fukuda K. Mucinous cystadenoma with malignant transformation arising in the renal pelvis. *PatholInt* 1997;47:174–8.
- [7] Arakawa M, Jimi A, Ootomi M, Ooyabu Y, Samejima H. A mucin-producing cystadenoma, borderline malignancy, of the renal pelvis and ureter: a case report. *Gan No Rinsho* 1989;35:499–504.
- [8] Ayala AG, Tamboli P, El-Bolkainy MN, Schoenberg MP, Oliva E, Sidransky D, et al. Adenocarcinoma. In: Eble JN, Sauter G, Epstein JI, Sesterhenn IA, editors. *Tumours of the urinary system and male genital organs*. Lyon: IARC Press; 2004. p. 128–30.