



## African Journal of Urology

Official journal of the Pan African Urological Surgeon's Association  
web page of the journal

[www.ees.elsevier.com/afju](http://www.ees.elsevier.com/afju)  
[www.sciencedirect.com](http://www.sciencedirect.com)



### Cas clinique

# Duplication urétrale épispade: Diagnostic et prise en charge. à propos d'un cas



I. Diabaté<sup>a,f,\*</sup>, C. Zé Ondo<sup>b,f</sup>, B. Ouédraogo<sup>c,f</sup>,  
M. Thiam<sup>d,f</sup>, G. Bazolo<sup>e,f</sup>

<sup>a</sup> chirurgien urologue, médecin légiste au CHRASM de Louga, Sénégal

<sup>b</sup> chirurgien urologue, service Urologie-Andrologie du CHN Aristide Le Dantec de Dakar, Sénégal

<sup>c</sup> chirurgien urologue stagiaire au CHRASM de Louga, Sénégal

<sup>d</sup> chirurgien au CHRASM de Louga, Sénégal

<sup>e</sup> pédiatre au CHRASM de Louga, Sénégal

<sup>f</sup> Service d'urologie du Centre hospitalier régional Amadou Sakhir MBaye de Louga, Sénégal

Reçu le 23 décembre 2015; accepté le 20 mai 2016

Disponible sur Internet le 28 octobre 2016

#### MOTS CLÉS

Malformation urétrale;  
Duplication urétrale;  
Urètre surnuméraire;  
Urètre épispade

#### Résumé

La duplication urétrale épispade est une malformation génito-urinaire rare. Elle est caractérisée par la juxtaposition dans le plan sagittal de deux urètres, l'un étant l'urètre principal et l'autre accessoire. Les formes symptomatiques se manifestent par un jet urinaire double et le diagnostic est basé sur l'urétro-cystographie rétrograde et/ou l'urétroscopie. Le traitement dans les formes symptomatiques est chirurgical ou endoscopique. Nous rapportons notre premier cas chez un garçon de trois ans, traité par chirurgie ouverte avec résection de l'urètre surnuméraire épispade. Les suites ont été simples et le résultat a été jugé bon après un recul de deux ans.

© 2016 Pan African Urological Surgeons' Association. Production and hosting by Elsevier B.V. Cet article est publié en Open Access sous licence CC BY-NC-ND (<http://creativecommons.org/licenses/by-nc-nd/4.0/>).

\* Corresponding author. Chirurgien urologue, médecin légiste au CHRASM de Louga, Sénégal B.P. 586 Louga, Sénégal.

Adresse e-mail : [dibra5@yahoo.fr](mailto:dibra5@yahoo.fr) (I. Diabaté).

Peer review under responsibility of Pan African Urological Surgeons' Association.

<http://dx.doi.org/10.1016/j.afju.2016.05.002>

1110-5704/© 2016 Pan African Urological Surgeons' Association. Production and hosting by Elsevier B.V. Cet article est publié en Open Access sous licence CC BY-NC-ND (<http://creativecommons.org/licenses/by-nc-nd/4.0/>).

**KEYWORDS**

Urethral malformation;  
Urethral duplication;  
Double urethra;  
Epispadiac urethra.

**Abstract**

Epispadiac urethral duplication is an uncommon genitourinary malformation. In the sagittal plane, it is characterized by juxtaposition of two urethras, one of which is principal and the other one is accessory. The symptomatic forms present two urinary streams and the diagnosis is based on urethrocytography and/or urethroscopy. The management of the symptomatic forms is surgical or endoscopic. We report here our first case in a three years old boy treated by open surgery. The postoperative course was uneventful and the result was good two years after.

© 2016 Pan African Urological Surgeons' Association. Production and hosting by Elsevier B.V. This is an open access article under the CC BY-NC-ND license (<http://creativecommons.org/licenses/by-nc-nd/4.0/>).

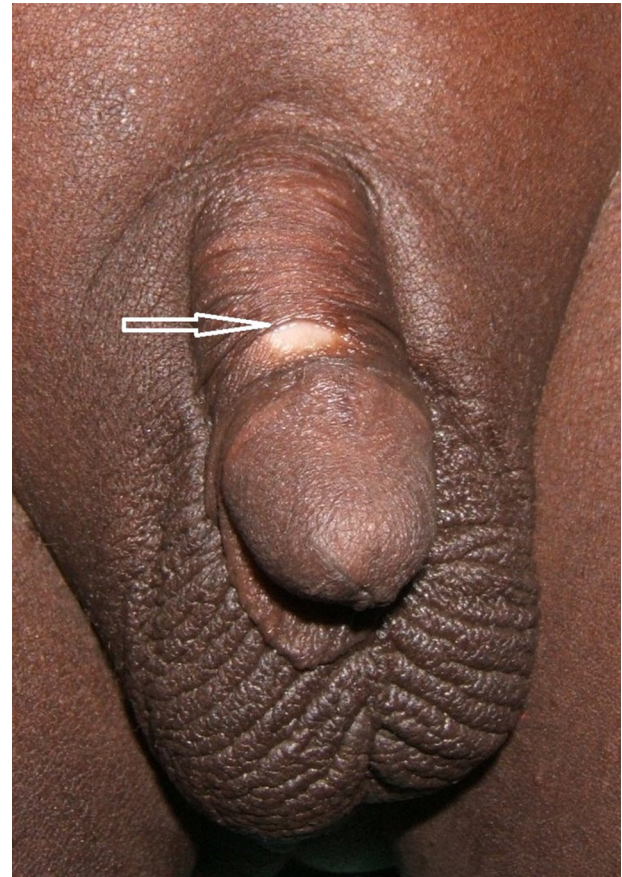
**Introduction**

La duplication urétrale (DU) encore appelée urètre surnuméraire (US) se définit par la juxtaposition de deux canaux à structure musculaire lisse avec un revêtement muqueux de type excréto-urinaire [1–4]. Il existe en réalité un urètre accessoire et un urètre principal, que ce soit dans le plan sagittal ou frontal. Dans le plan sagittal, selon que le méat externe de l'urètre accessoire s'abouche au-dessus ou au-dessous de l'orifice externe de l'urètre principal, on parle de DU épispade ou hypospade. C'est une malformation congénitale rare et le plus souvent asymptomatique [1–5]. Dans les formes symptomatiques de DU, qu'elles soient complètes ou incomplètes, la symptomatologie clinique est variée et les signes rapportés le plus souvent sont: un jet urinaire double, une incontinence urinaire, des infections urinaires à répétition, une coudure de verge auxquels il faut ajouter des malformations urogénitales et gastro-intestinales [1–5]. A ce jour, de nombreuses théories ont été émises pour étayer les mécanismes embryopathologiques mais de nombreuses inconnues persistent encore [1–5].

L'objectif de ce travail était de présenter le premier cas de DU épispade non seulement personnel mais également dans notre institution, de discuter de la démarche diagnostique et de la prise en charge.

**Observation**

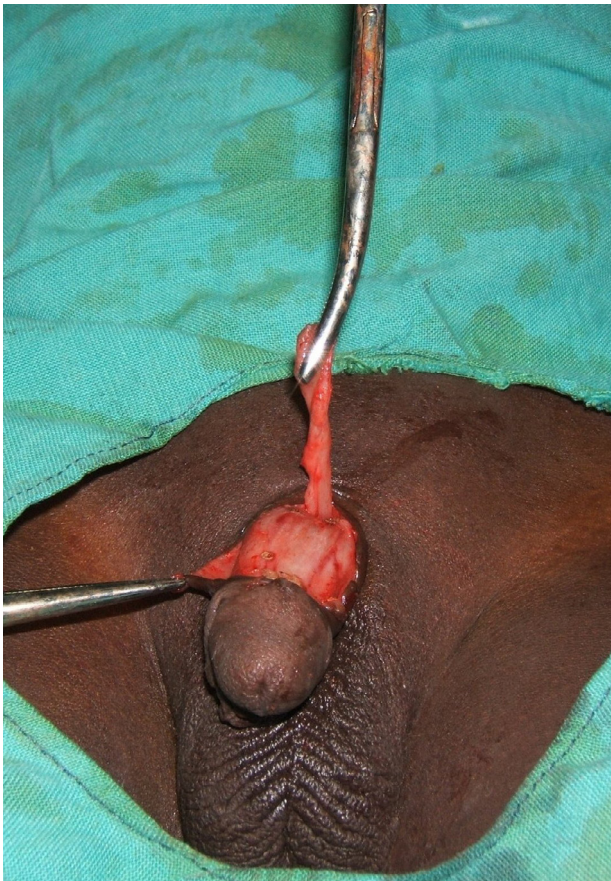Il s'agissait d'un enfant de 3 ans, de sexe masculin qui a consulté accompagné de ses parents pour un jet mictionnel double. Ses antécédents n'ont révélé ni traumatisme de la verge, ni circoncision. Les parents ont attesté l'existence d'érection sans courbure de verge. A l'examen clinique, le patient présentait un bon état général; il a été noté un orifice à la face dorsale de la verge, médian, situé à hauteur du sillon balano-préputial. Le revêtement aux pourtours de cet orifice épispade était dépigmenté et blanc (Figure 1); le fourreau de la verge sur la ligne médiane était atrophique et pellucide de la racine de la verge au méat épispade. Ailleurs, se présentaient un méat urétral glandulaire et apical, un prépuce incomplet sous forme de tablier à la face ventrale du gland. Aucune coudure de la verge n'a été objectivée. Les testicules étaient de taille normale et en position intrascrotale. L'étude de la miction a confirmé l'issue d'urine par le méat glandulaire apical où le jet était nettement plus fort et par le méat épispade (avec des gouttes retardataires). Au terme de cet examen, nous avons retenu le diagnostic de DU épispade. Dans le but de déterminer la variété anatomique (DU complète ou incomplète), une urétrocystographie rétrograde et mictionnelle (UCRM) précédée d'un examen cyto-bactériologique des urines (ECBU) qui s'est avéré négatif, a été faite sans que les images ne soient de qualité pour une interprétation sans équivoque. Toutefois, les radiographies



**Figure 1** Vue préopératoire: la flèche indique le méat de l'urètre accessoire épispade; le prépuce incomplet est à la face ventrale du gland. Preoperative view: The arrow shows the meatus of epispiadic urethra; the foreskin is incomplete at the ventral side of the glans.

n'ont objectivé aucune disjonction symphysaire. Nous n'avons pas pratiqué d'endoscopie. L'indication d'une urétrectomie de l'urètre accessoire épispade a été posée. Après avoir obtenu le consentement libre et éclairé des parents, l'intervention chirurgicale a été pratiquée sous anesthésie générale. Elle a consisté en un cathétérisme (à l'aide d'une sonde charrière 8) de l'urètre surnuméraire épispade jusqu'à la région sous symphysaire où la progression de la sonde s'est estompée. Vu l'échec du cathétérisme et pour éviter une fausse route, il a été aussitôt procédé à une dissection de l'urètre accessoire sur toute sa longueur après incision médiane (Figure 2), suivie de l'urétrectomie après ligature sous-symphysaire. La reconstitution du fourreau de la verge a été faite par sutures avec l'ablation du



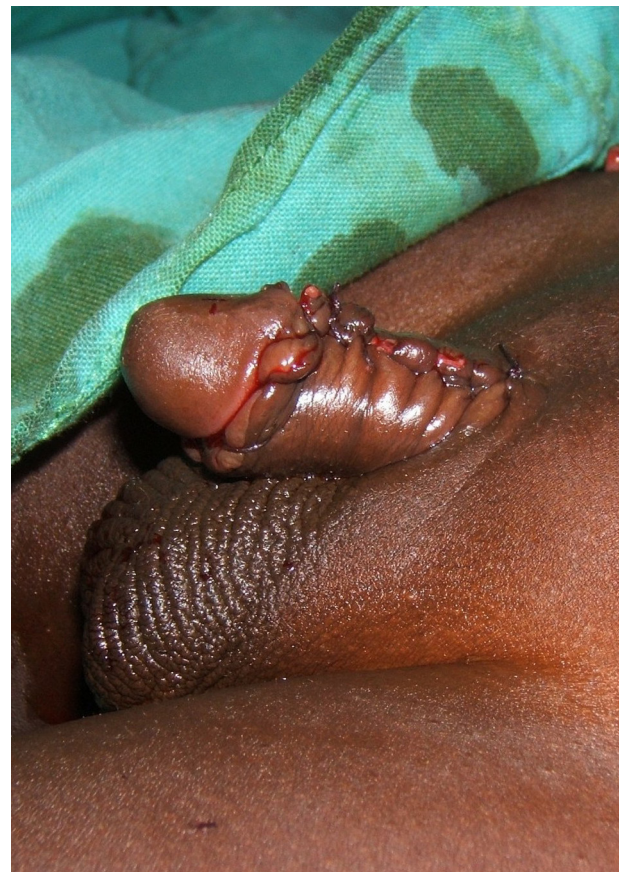

**Figure 2** Vue opératoire: L'urètre accessoire épispade est présenté verticalement à l'aide d'une pince, après sa dissection.  
Operative view: After dissection, the epispadiac urethra is presented vertically.

tablier préputial ventral pour en faire un enfant circoncis (Figure 3). Aucun drainage urinaire n'a été mis en place. Les suites opératoires ont été simples. L'examen histologique de la pièce opératoire a mis en évidence un épithélium de type excréto-urinaire et une paroi constituée de cellules musculaires lisses. Après deux ans de recul, aucune plainte n'a été rapportée, les érections matinales sont conservées, les urines sont restées stériles et l'aspect cosmétique de la verge a été jugé bon.

### Discussion

La DU est une malformation congénitale rare. Elle touche principalement le sexe masculin bien que des cas ont déjà été rapportés chez la fille [2]. En 2008, moins de 500 cas avaient été rapportés dans la littérature [1,3]. De nombreuses théories ont certes été émises pour expliquer les mécanismes embryopathologiques de la DU, mais il reste encore des zones d'ombre en raison de la multiplicité des variétés anatomiques [1-5]. Certains auteurs ont évoqué le retard de formation de la lame balanique par rapport à la portion de l'urètre provenant du sinus urogénital qui gagnerait en premier la partie dorsale du tubercule génital [3]; Mollard cité par Nsir et al. [3] a soutenu que cette anomalie résulterait d'une perturbation embryologique identique à celle de l'exstrophie vésicale et de l'épispadias vrai. D'autres auteurs, en particulier Williams et Kenawi ont accusé une anomalie de la fusion médiane des coulées mésoblastiques



**Figure 3** Aspect final après ablation du prépuce et reconstitution du fourreau de la verge.  
Final view after resection of the foreskin and reconstitution of the penile sheath.

latérales au niveau de la membrane cloacale [3]. Anatomiquement, la DU présente deux urètres, l'un principal et l'autre accessoire. Elle peut être sagittale, et selon que l'orifice externe de l'urètre accessoire s'ouvre au-dessus ou au-dessous de l'orifice externe de l'urètre principal (dont le jet est nettement plus fort), on distingue la DU épispade et hypospade. Elle peut également être collatérale voire postérieure [4]. Le cas que nous avons rapporté dans le présent travail est un exemple de DU épispade. Plusieurs classifications ont été proposées mais la plus utilisée est celle de Williams et Kenawi modifiée par Mollard [1-3,5]. Celle-ci distingue trois formes de DU sagittale épispade: la DU complète, la DU incomplète (ou bifidité urétrale), la DU borgne. Dans le cas ici rapporté, il n'a pas été possible de déterminer de façon formelle s'il s'agissait d'une DU complète ou incomplète en raison de la mauvaise qualité de l'UCRM et de l'absence de l'endoscopie. Ces deux examens couplés auraient permis de mieux apprécier l'aspect anatomique des urètres [1-3]. La DU est une malformation dont le diagnostic devrait se faire à un stade précoce de la vie. La plupart des cas sont asymptomatiques, de découverte fortuite et ne nécessitent aucun traitement [1-5]. A l'inverse, les formes symptomatiques dont la prise en charge est chirurgicale ou endoscopique [1-5], se manifestent le plus souvent par un jet urinaire double, une incontinence urinaire, une infection urinaire à répétition, une coudure de verge. Exceptionnellement sont rapportés des cas d'urétrite, d'orchi-épididymite et de prostatite [1,3]. Le diagnostic est établi après un examen minutieux et une étude de la miction qui objectivent dans les DU complètes et

incomplètes, la présence de deux orifices urétraux d'où s'écoulent les urines. Cependant, il faut savoir éliminer une fistule urétrale acquise. L'UCRM est l'examen de choix pour déterminer la variété anatomique de DU [1–5], elle permet une étude morphologique des deux urètres, de la vessie et vise à rechercher un reflux vésico-urétral associé ou un méga-uretère. S'agissant des urètres, l'UCRM permet de distinguer la DU complète, forme la plus fréquente [1,3]. Radiologiquement, elle est caractérisée par deux orifices au niveau de la vessie (celui de l'urètre accessoire situé au-dessus et en avant du col vésical normal), un urètre accessoire qui passe en avant de l'urètre principal normal, en arrière de la symphyse pubienne pour s'ouvrir à la face dorsale de la verge au voisinage du gland [1]. La DU incomplète est rare, elle présente quant à elle un seul orifice urétral dans la vessie ensuite, le canal urétral se divise pour donner l'urètre normal et l'urètre surnuméraire accessoire épispade. Une disjonction symphysaire pubienne est à rechercher par des clichés sans préparation parce que souvent associée aux DU [1–3], ce qui n'a pas été le cas dans notre observation. L'IRM depuis peu, est proposée en remplacement de l'échographie car elle est plus précise et en un seul examen elle permet l'étude de la verge, du périnée, de la région prostatique et du bas appareil urinaire [1,3,4].

Le traitement des DU n'est pas encore codifié, cependant tous les auteurs prônent l'expectative dans les formes asymptomatiques [1–5]. En revanche, dans les formes symptomatiques, le traitement est essentiellement chirurgical. Il consiste à l'excision totale de l'urètre surnuméraire, à la découure de la verge s'il existe une incurvation dorsale de celle-ci. Toutefois une urétrectomie incomplète est à mesure d'exposer à des complications telles que les diverticules (causes d'infections urinaires à répétition) ou les fistules [1]. Pour les prévenir, certains proposent un double abord pénien et sus-pubien transverse particulièrement dans le traitement des DU complètes [1]. Dans le cas de notre patient, l'abord a été pénien et il n'y a pas eu de découure de verge après l'urétrectomie, en raison de l'absence de coudure, tout comme dans le cas rapporté par Diallo et al. [5]. D'ailleurs, la facilité de la dissection et de la résection de l'urètre accessoire dans le cas de notre patient nous oriente plutôt vers un cas de DU épispade complète sans pour autant être formel en l'absence de clichés de UCRM et d'urétroscopie. Le traitement endoscopique représente une autre modalité thérapeutique dont fait état un certain nombre de publications [1–4]. Elle se résume à une électrocoagulation du méat interne de l'urètre surnuméraire [4] ou à une section partielle voire complète du septum séparant les deux urètres [1]. Ceci a pour objectif de supprimer le dédoublement du jet urinaire. Mais de notre point de vue, en plus du risque de troubles éjaculatoires, la question de l'urètre accessoire persiste parce qu'il

n'est pas réséqué. Même si Shah et al. [4] prétendent l'atrophie de l'urètre accessoire comme dans le cas qu'ils ont présenté, nul ne peut prédire l'évolution à long terme de ce vestige urétral. Cela dit, notre préférence s'est portée dans notre cas sur l'urétrectomie par chirurgie ouverte qui donne la garantie d'une bonne fonction génito-urinaire avec un bon résultat cosmétique.

## Conclusion

La DU épispade est une malformation congénitale génito-urinaire rare dont la principale symptomatologie dans sa forme sagittale complète ou incomplète est le dédoublement du jet urinaire. Le diagnostic de la variété anatomique repose principalement sur l'UCRM et le traitement qui garantit un meilleur résultat à long terme est l'exérèse chirurgicale de l'urètre accessoire.

## Conflit d'intérêt

Les auteurs déclarent ne pas avoir de conflit d'intérêt

## Sources de financement

Aucun

## Contributions des auteurs

Tous les auteurs ont activement contribué à la conduite de ce travail, depuis les soins jusqu'à la rédaction de l'article. Ils déclarent tous avoir lu et approuvé la version finale du manuscrit.

## Références

- [1] Agoda-koussema LK, Anoukoum T, Koffi KS, Adjenou KV, Amouzou RD, Awobanou K, N'Dakéna K. Duplication complète de l'urètre chez un adolescent de 15 ans: à propos d'un cas. *J Afr Imag Med* 2010;4(3):185–8.
- [2] Jouini R, Krichéne I, Lefi M, Chelly S, Mekki M, Belghith M, et al. La duplication urétrale chez le garçon: à propos de 4 cas. In *Ann Urol* 2003 (Vol. 37, No. 5, pp. 288-292). Elsevier Masson.
- [3] Nsir RB, Jouini R, Maazoun K, Helal Y, Krichéne I, Mekki M, et al. L'urètre surnuméraire épispade chez le garçon. *Prog Urol* 2008;18(9):570–4.
- [4] Shah DH, Ganpule AP, Sabnis RB, Desai MR. Congenital duplication of the urethra with urethral diverticulum: a case report. *F1000Research* 2014;3:99.
- [5] Diallo MB, Guirassy S, Diallo AA, Barry TI. La bifidité urétrale. A propos d'un cas. *Afr J Urol* 2004;10(2):126–8.