



African Journal of Urology

Official journal of the Pan African Urological Surgeon's Association
web page of the journal

www.ees.elsevier.com/afju
www.sciencedirect.com



Reconstructive Urology and Female Urology

Review

Les fistules uro-génitales iatrogènes: À propos de 62 cas et revue de la littérature



G. Sanda*, R. Chipkao, A. Harissou, A. Soumana, E.M. Tassiou

Service d'Urologie, Hôpital national de Lamordé Niamey, Niger

Reçu le 19 octobre 2014; reçu sous la forme révisée le 16 août 2015; accepté le 6 septembre 2015

Disponible sur Internet le 15 avril 2016

MOTS-CLÉS

iatrogènes;
urogénitales;
fistules;
diagnostic;
traitement

Résumé

Objectifs : Identifier les types de fistules iatrogènes, leurs circonstances de survenue, les outils de diagnostic et apprécier les résultats du traitement chirurgical.

Patientes et Méthodes : Il s'agit d'une étude prospective menée de janvier 2009 à juillet 2014 dans le service d'urologie de l'hôpital national de Lamordé et au centre national de référence des fistules obstétricales (CNRFO) basée sur 62 cas de fistule iatrogène. Les types de fistule, leurs circonstances de survenue ainsi que les méthodes diagnostiques et le traitement sont discutés.

Resultats : Les fistules se répartissent en quatre types: vésico-utéro-cervico-vaginales (40 cas), trigono-vaginales (3 cas), urétéro-vaginales (14 cas) et uréthro-vaginales (5 cas). Elles sont survenues dans des contextes de césarienne, hystérectomie, manipulations instrumentales et pratique traditionnelle du « yankan guishiri ». L'examen gynécologique au spéculum, les tests au bleu de méthylène et à l'indigo carmine, la cystoscopie au moyen d'un condom et l'urographie intraveineuse ont permis de confirmer le diagnostic. Le traitement chirurgical a été couronné de succès dans 61 cas.

Conclusion : Les fistules urogénitales iatrogènes deviennent une complication relativement fréquente de la césarienne et de l'hystérectomie dans les pays en développement y compris le Niger. Bien que leur traitement chirurgical assure un taux élevé de succès, l'accent doit être mis sur la prévention par l'amélioration des formations en chirurgie et de la pratique des soins obstétricaux d'urgence de qualité.

© 2016 Pan African Urological Surgeons' Association. Production and hosting by Elsevier B.V. All rights reserved.

* Auteurs correspondants. Tel.: +227 94 98 62 90.

Adresse e-mail : oumarousanda@gmail.com (G. Sanda).

Peer review under responsibility of Pan African Urological Surgeons' Association.

<http://dx.doi.org/10.1016/j.afju.2015.09.007>

1110-5704/© 2016 Pan African Urological Surgeons' Association. Production and hosting by Elsevier B.V. All rights reserved.

KEYWORDS

iatrogenic;
genitourinary;
fistulae;
diagnosis;
treatment

Iatrogenic genito-urinary fistulae: A report of 62 cases and literature review**Abstract**

Objectives: To identify types of iatrogenic genitourinary fistula, their circumstances of occurrence, diagnostic tools and to assess the surgical treatment outcomes.

Patients and Methods: This prospective study conducted from January 2009 to July 2014 in the Urology department at Lamordé national hospital and the national referral centre for obstetric fistula (CNRFO) is based on 62 cases of iatrogenic fistulae. The main variables are fistula types, circumstances of occurrence, diagnostic tools and management outcomes.

Results: The following fistulae have been registered: vesico-uterine (40 cases), trigono-vaginal (3 cases), uretero-vaginal (14 cases) and urethro-vaginal (5 cases).

The contexts of occurrence are C-section, hysterectomy, instrumental delivery and “yankan gishiri” procedure. Gynecologic exam, methylene blue test, intravenous indigo carmine and cystoscopy using a condom are specific tips that help confirm diagnosis. All cases except one have been successfully treated surgically.

Conclusion: Iatrogenic genitourinary fistulae are becoming a relative frequent complication in developing countries like Niger. Despite high success rate of surgical treatment, special emphasis should be put on improving training in surgery and the practice of qualified emergency obstetric care.

© 2016 Pan African Urological Surgeons' Association. Production and hosting by Elsevier B.V. All rights reserved.

Introduction

Parallèlement aux multiples publications relatives à l'ampleur des fistules obstétricales dans les pays en développement, l'incidence des fistules iatrogènes ne fait que croître [1–5]. Ce type de fistules survient au cours d'interventions chirurgicales sur les organes génitaux internes de la femme, ou du fait de manipulations instrumentales [5,6]. Dans la littérature scientifique, les fistules vésico-utérines et urétéro-vaginales sont les plus fréquentes [7–12]. La fistule vésico-utérine connue sous le nom de syndrome de Youssef a été découverte en 1957 par l'égyptien Abdel Fatah Youssef [7] qui proposa le terme de «ménourie» à cette pathologie. Ce syndrome se caractérise par l'hématurie cyclique ou ménourie, l'aménorrhée et la continence urinaire. Le meilleur traitement en est la chirurgie par voie transvésicale ou transpéritonéale permettant la fermeture séparée des deux brèches vésicale et utérine en conservant ou non l'utérus. Nous rapportons une expérience de prise en charge de 62 cas de fistules iatrogènes.

Patientes et Méthodes

Cette étude descriptive prospective réalisée dans le service d'urologie de l'hôpital national de Lamordé et le centre national de référence des fistules obstétricales (CNRFO) a porté sur les cas de fistules urogénitales iatrogènes enregistrées parmi 624 patientes hospitalisées pour fistules obstétricales de 2009 à 2014. Les sources de recherche bibliographique (Hinari, PubMed, AfricanJournals online), des thèses de doctorat en médecine, des données d'activités des services d'urologie, de chirurgie et gynécologie-obstétrique ont été consultées. La collecte des données s'est effectuée sur la base d'une fiche d'enquête préétablie comprenant les caractéristiques sociodémographiques des patientes et les aspects des fistules enregistrées. Le diagnostic a reposé sur les signes cliniques et les examens paracliniques dont la sonde métallique ou de Foley, les tests au bleu de méthylène et à l'indigo carmine, l'urographie intraveineuse et la cystoscopie utilisant l'artifice du

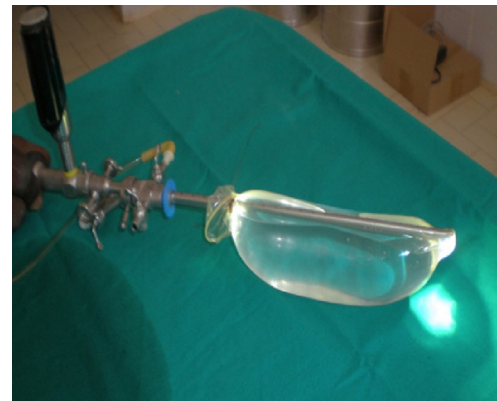


Figure 1 L'irrigation du condom fixé au cystoscope permet une bonne exploration de la cavité vésicale.

condom (Fig. 1). Le yankan guishiri consiste en une incision longitudinale de la paroi vaginale antérieure/postérieure avec un couteau ou une lame de rasoir, par un tradipraticien, la femme étant positionnée assise ou couchée. Elle peut être superficielle, profonde ou sous forme d'excision. C'est une pratique culturelle courante chez les populations haoussa/fulani du nord Nigéria et sud Niger. Les fistules vésico-utéro-cervico-vaginales et trigono-vaginales ont été abordées par voie transvésicale. Après le décollement vésico-utéro-cervico-vaginal et l'avivement des bords scléreux, elles sont séparément suturées en surjet ou en bourses. La sonde vésicale CH16 est laissée en place pendant 14 jours. Pour les fistules urétéro-vaginales, des réimplantations urétéro-vésicales, anastomoses urétérales termino-terminales ou au moyen d'un lambeau de Boari ont été réalisées. Une sonde urétérale JJ est mise en place pour 14 jours. Toutes les patientes ont bénéficié d'antibiothérapie pendant la durée de la sonde vésicale ou JJ. Les fistules urétéro-vaginales ont été traitées par voie vaginale par suture, uréthroplastie et vaginoplastie

par lambeau cutané périnéal. Les résultats de l'analyse des données font ressortir un tableau, trois figures et des constats (Tableau I).

Resultats

Caractéristiques des patientes

Selon la variable « âge », notre série comprend des patientes âgées de 23 à 56 ans: 49 (79%) ont moins de 40 ans; 6 (9, 6%) ont plus 50 ans.

Selon le statut matrimonial, 33 patientes (53, 2%) sont divorcées ou répudiées. Elles sont majoritairement 47 (77,4%) issues de zones rurales.

Le délai de diagnostic de la maladie varie de 1 à 8 mois. Leur suivi postopératoire s'est étalé sur 2 -11 mois.

Fréquence des fistules: sur 624 patientes hospitalisées pour fistules urogénitales, 62 (9,9%) sont iatrogènes et se répartissent en vésico-utérines (6,4%), urétéro-vaginales (2,2%), trigono-vaginales (0,4%) et uréthro-vaginales (0,8%).

Contextes de survenue

Les fistules vésico-utéro-cervico-vaginales sont consécutives à la césarienne et l'hystérectomie pour rupture utérine ou fibrome. Les fistules urétéro-vaginales surviennent dans les mêmes circonstances. Trois cas de fistules trigono-vaginales ont été enregistrés suite à la césarienne. Les fistules uréthro-vaginales sont liées à l'utilisation de forceps et la pratique traditionnelle de yankan guishiri. Les interventions chirurgicales ont été réalisées par des spécialistes ou des « chirurgiens » de district sanitaire.

Symptomatologie

Elle est dominée par la perte permanente des urines par le vagin et des aspects spécifiques. Les fistules vésico-utérines se manifestent par le passage des urines dans le col utérin, la ménourie et l'aménorrhée. Pour les fistules urétéro-vaginales unilatérales, il a été observé un écoulement latéro-cervical des urines associé à des mictions normales (11 cas). Dans 3 autres cas, les lésions urétéro-vaginales bilatérales expliquent la perte permanente des urines associée à des lombalgies. Pour les fistules uréthro-vaginales, les signes révélateurs étaient l'issue permanente des urines par le vagin et la sténose urétrale dans un cas.

Diagnostic

La traction du col utérin a permis de confirmer le passable du bleu de méthylène et la cystoscopie avec l'artifice du préservatif de visualiser la brèche vésico-utérine ou trigonale [Figs. 1 and 2]. La cystoscopie après injection d'indigo carmine n'a pas permis d'identifier un méat urétéral du côté de la lésion. L'urographie intraveineuse a permis de confirmer les lésions urétérales [Fig. 3]. En peropératoire, les uretères étaient dilatés dans un contexte d'adhérences ou de section [Fig. 3]. La perte de substance urétérale variait de 1.5 à 3 cm. Le cas de yankan guishiri a entraîné une lésion totale de l'urètre et une sténose vaginale. L'utilisation de sondes métalliques ou de Foley a permis de confirmer le diagnostic par leur passage dans le vagin.

Tableau I Caractéristiques des fistules enregistrées.

Types de fistules	Contexte de survenue	Nbre de fistules	Symptômes	Moyens de diagnostic	Voies d'abord chirurgical	résultats
Vésico-cervico-utérine	Césarienne/hystérectomie	40	Perte d'urine par le col utérin et le vagin, ménourie	Condom cystoscopie/ Test au bleu de méthylène	Transvésicale/transpéritonéale	succès
Urétéro-vaginale	Césarienne/hystérectomie	14	Perte d'urine par le vagin, mictions conservées, lombalgies	Cystoscopie/ indigo carmine, UIV	Transpéritonéale/transvésicale	succès
Trigono-vaginale	Césarienne	3	Perte d'urine par le vagin,	Cystoscopie/ condom	transvésicale	succès
Uréthro-vaginale	Forceps, yankan guishiri	5	Perte d'urine par le vagin,	Examen gynécologique, bleu de méthylène, sonde	vaginale	Succès (4), échec (1)

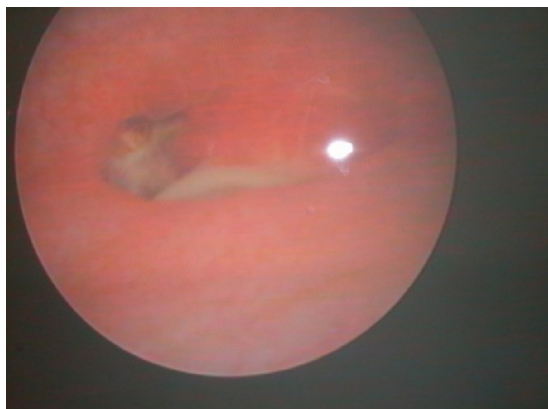

Figure 2 Image cystoscopique d'une fistule vésico-utérine latérale droite.

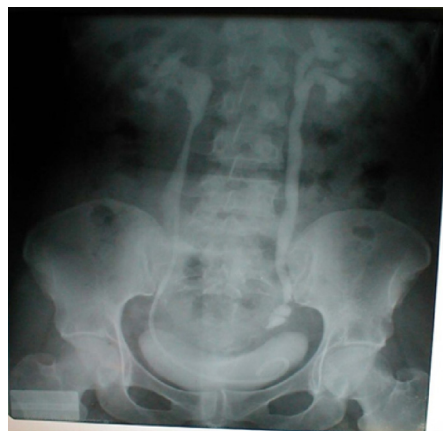

Figure 3 UIV montrant une dilatation pré sténotique après section-ligature de l'uretère pelvien gauche.
A droite, l'uretère a été réparé, sonde JJ en place.

Traitement

Les fistules vésico-utérines (40) et trigono-vaginales (3) ont été abordées par voie transvésicale et fermées séparément en deux plans. Pour les urétéro-vaginales, nous avons effectué par voie transpéritonéale et vésicale 6 réimplantations urétérales, 8 anastomoses termino-terminales [6,8]. Le cas de Yankan gishiri a nécessité une vaginoplastie et urétroplastie [7,9]. Le taux de réussite est de 98,3%.

Discussion

L'âge moyen de nos patientes est de 27 ans \pm 6 ans (extrêmes 23-56 ans).

Kazadi Buanga et al. [11] rapportent des patientes plus jeunes. La série de Bentaleb et al. [12] comporte des patientes plus âgées. Cependant, il est à relever une différence de l'âge moyen selon qu'il s'agisse d'intervention gynécologique ou obstétricale. Raassen et al. [1] font des constats similaires. De nos jours, la survenue de fistules iatrogènes connaît une hausse dans les pays en développement du fait d'actes chirurgicaux, gynécologiques ou obstétricaux [1-5]. Elle est estimée à 13,5%-16% rapportés aux cas de fistules dans les séries de Raassen et al., Dapang et al. [1,13]. Dans notre étude, elle est de 9,9%. Onsrud M et al. [14] rapportent 24% de

cas considérés iatrogènes. Si l'on considère uniquement les fistules iatrogènes, les lésions enregistrées chez nos patientes sont dominées par les fistules vésico-cervico-utérines (64,5%) et urétéro-vaginales (22,5%). Raassen et al. [1] rapportent respectivement 43,6% et 33,9%. Tous les cas de notre série ont été référés par des maternités de référence ou des centres hospitaliers régionaux du pays. D'autres données de la littérature font néanmoins de la fistule vésico-utérine (FVU) une rare complication estimée à 1-4% de toutes les fistules urogénitales [8,15-19]. El Tabey NA, et al. [2] rapportent en 18 ans 2 fistules vésico-utérines et une urétéro-utérine. Kazadi Buanga J et al. [11] ont enregistré 6 cas, El Fassi M J et al. [19] 3 cas de fistules vésico-utérines chirurgicales. La fistule trigono-vaginale a constitué 0,48% de notre série. Gupta et al. en rapportent une intéressante série [20]. En ce qui concerne les fistules urétéro-vaginales, les données de la littérature sont aussi contradictoires: alors que certains auteurs en font une lésion rare [9,10,12,21], pour d'autres, c'est une complication relativement fréquente de la chirurgie pelvienne [4,22]. Leur fréquence atteint 6,5-8,1% des fistules uro-génitales. Notre série comporte 14 cas colligés en cinq ans, ce qui constitue 2,19% des 624 fistules urogénitales et 22,5% des fistules iatrogènes. Les fistules urétéro-vaginales iatrogènes constituent 8% dans notre série et un seul cas (1,6%) est consécutif au «yankan gishiri». Amir I Y [23] rapporte une importante série de 78 cas (5,7%) colligés en trois ans. Il est unanimement établi que les lésions vésico-utérines, trigonales et urétérales surviennent dans des contextes de césarienne et d'hystérectomie pour rupture ou cause gynécologique [1-6,9,10,12,14-16,22,24,25]. Ceci est aussi valable pour nos patientes et la responsabilité du personnel médical spécialisé est confirmée. Les outils de confirmation du diagnostic de la fistule vésico-utérine ou trigono-vaginale et urétéro-vaginale sont généralement le test au bleu de méthylène, la cystographie rétrograde, l'UIV, l'hystéro-salpingographie, la cystoscopie, l'hystérocopie, l'écho-hystérogaphie et la cysto-hystérocopie [12,22,26-32]. Dans notre série, les différents diagnostics ont été confirmés à l'examen gynécologique, au test au bleu de méthylène, l'UIV et la «condom cystoscopie». Singh V et al. [28] rapportent une expérience similaire basée sur les signes cliniques et la cysto-hystérocopie. La technique du pneu crevé constitue un procédé simple de diagnostic des fistules vésico-utérines: elle consiste à remplir la vessie d'air et le vagin d'eau distillée tiède pour y observer des bulles [29]. L'imagerie par résonance magnétique a la spécificité de montrer l'aspect hypo dense du trajet fistuleux et hyperdense de la cavité de l'endomètre due à la stagnation des urines [32]. Le diagnostic de toutes ces fistules peut être fait dans les suites opératoires immédiates sur la base du test d'étanchéité vésicale, l'examen gynécologique au speculum et l'urographie intraveineuse. Tardivement diagnostiquées, les fistules urétéro-vaginales se manifestent par des fuites d'urines intermittentes avec mictions conservées, des lombalgies isolées ou de pyélonéphrite aiguë [1,21]. Une autre astuce est le test des trois compresses efficace dans le diagnostic différentiel d'une fistule vésico-vaginale et urétéro-vaginale et l'incontinence urinaire d'effort [22]. Le traitement chirurgical par voies transvésicale, rétro péritonéale et transpéritonéale reste la méthode la plus indiquée pour les fistules vésico-utérines, trigono-vaginales et urétéro-vaginales avec des taux élevés de succès [0,12,16,22]. La fulguration cystoscopique du trajet des petites fistules associée à une aménorrhée hormonale provoquée constitue une technique simple de première intention [33]. Le traitement par voie laparoscopique offre, selon certains auteurs [34,35] une réfection de qualité identique à la laparotomie aussi bien pour les fistules vésico-utérines qu'urétéro-vaginales. Les progrès aidant, la robotique est devenue aussi une méthode peu invasive et efficace de traitement

des cas complexes de fistule vésico-utérine et de lésions urétéro-vaginales [36,37]. Dans notre série, les fistules vésico-utérines et trigono-vaginales ont été abordées par voie transvésicale extra-péritonéale avec des suites opératoires simples. La guérison avec une bonne continence urinaire et des mictions spontanées a été obtenue. Jundt K et al. [38] rapportent un intéressant cas traité par voie vaginale. Pour nos patientes, cette voie ne donne pas d'accès facile ni une très bonne exposition. En dépit du modernisme technologique, le traitement des fistules urétéro-vaginales fait encore appel à l'anastomose urétéro-urétérale termino-terminale [10], avec mise en place d'une sonde urétérale JJ, la réimplantation urétéro-vésicale selon la technique de Leadbetter-Politano, la confection d'un lambeau vésical tubulé de Boari-Kuss et la vessie psœique [21]. Lorsque l'uretère est lésé sur une grande longueur, l'iléo-urétéroplastie constitue une solution alternative, avec cependant, la réabsorption intestinale comme inconvénient majeur [35]. Chez nos patientes, 6 réimplantations urétéro-vésicales selon Politano-Leadbetter et 8 résections-anastomoses termino-terminales ont été réalisées, bien que l'anastomose urétéro-urétérale par laparoscopie soit une bonne alternative à la chirurgie classique [34]. Le cas complexe de « yankan guishiri » a été un échec du fait de la gravité des lésions urétrales et vaginales. La série d'Amir [23] clarifie bien cette pratique: il s'agit d'une incision longitudinale de la paroi vaginale antérieure/postérieure avec un couteau ou une lame de rasoir. Les fistules résultant de pratiques traditionnelles néfastes à la santé constituent une classe spéciale selon Abrams P et al. [39]. Elles sont généralement effectuées au sein de la communauté par un personnel non qualifié en santé. Il s'agit le plus souvent de section/exérèse génitale féminine telle que la clitoridectomie, l'infibulation et le yankan guishiri [40].

Conclusion

Dans les formations sanitaires des pays en développement, on observe de plus en plus de fistules urogénitales iatrogènes consécutives à la césarienne, l'hystérectomie, les manipulations instrumentales et le « yankan guishiri ».

Une telle situation doit être prise en compte dans l'élaboration des curricula de formation en chirurgie et spécialités chirurgicales.

La condom-cystoscopie et l'indigo carmine en IV constituent deux astuces diagnostiques des fistules vésico-utéro-trigono vaginales et urétéro-vaginales.

Les montées de sondes urétrales permettront de prévenir de les éviter. Un accent particulier doit être mis sur leur prévention par la promotion de soins obstétricaux d'urgence de qualité et la formation en chirurgie basée sur l'acquisition de compétences durable pour éviter les lésions vésicales au cours des césariennes et hystérectomies.

Références

- [1] Raassen TJIP, Ngongo CJ, Mahendeka MM. Iatrogenic genitourinary fistula: an 18-year retrospective review of 805 injuries. *Int Urogynecol J* doi:10.1007/s00192-014-2445-3.
- [2] El Tabey NA, Ali El Dein B, Shaaban AA, El-Kappany HA, Mokhtar AA, El-Azab M, et al. Urological trauma after gynecological and obstetric surgeries. Experience with these injuries over the last 18 years. *Scand J Urol Nephrol* 2006;40(3):225–31.
- [3] Mteta KA, Mbwambo J, Mvungi M. Iatrogenic ureteric and bladder injuries in obstetric and gynaecologic surgeries. *East Afr Med J* 2006;83:79–83.
- [4] El-Lamie IK. Urogenital fistulae: changing trends and personal experience of 46 cases. *Int Urogynecol J Pelvic Floor Dysfunct* 2008;19(2):267–72.
- [5] Obarisiagbon EO, Olagbuji BN, Onuora VC, Oguike TC, Ande ABA. Iatrogenic urological injuries complicating obstetric and gynaecological procedures. *Singapore Med J* 2011;52:738–41.
- [6] Likic IS, Kadja S, Ladjevic NG, Stefanovic A, Jeremic K, Petkovic S, et al. Analysis of urologic complications after radical hysterectomy. *Am J Obstet Gynecol* 2008 Dec;199(6), 644.e1-3. doi:10.1016/j.ajog.2008.06.034. Epub 2008 Aug 22.
- [7] Youssef AF. Menouria following lower segment cesarean section: A syndrome. *Am J Obstet Gynecol* 1957;73:759–67.
- [8] Drissi M, Karmouni T, Tazi K, El Khader K, Koutani A, Ibn Attya A, et al. Vesicouterine fistulas: an experience of 17 years. Article in French. *Prog Urol* 2008 Mar;18(3):173–6, <http://dx.doi.org/10.1016/j.purol.2007.12.011>. Epub 2008 Apr 1.
- [9] Ozumba BC, Attah CA. Ureteral injury in obstetric and gynecologic operations in Nigeria. *Int J Gynecol Obstet* 1991;36(2):131–5.
- [10] Marconi AM. The gynecologic ureter revisited. *Arch Ital Urol Androl* 2002;74(1):23–40.
- [11] Kazadi Buanga J, Ndione JB. Syndrome de Youssef ou fistule vésicouterine après césarienne. Analyse rétrospective de six (6) dossiers. *Med Afr N* 2001;(48):274–9.
- [12] Bentaleb H, Karni H, Karmouni T, Tazi K, El Khader K, Ibn Attya A, et al. Fistules urétéro-vaginales: A propos de 15 cas. *Afr J Urol* 2009;15(3):200–5.
- [13] Rao D, Yu H, Zhu H, Duan P. The diagnosis and treatment of iatrogenic ureteral and bladder injury caused by traditional gynaecology and obstetrics operation. *Arch Gynecol Obstet* Mar 2012;285(3):763–5, <http://dx.doi.org/10.1007/s00404-011-2075-7>. Epub 2011 Sep 10.
- [14] Onsrud M, Sjöveian S, Mukwege D. Cesarean delivery-related fistulae in the Democratic Republic of Congo. *Int J Gynaecol Obstet* 2011;114(1):10–4.
- [15] Nabeela W, Muhammad H, Rizwana C. Post-cesarean vesicouterine fistula (Youssef's Syndrome). *Rawal Med J* 2010;35:111–2.
- [16] Ugboaja JO, Ikechebelu JI, Okeke CF. Post-cesarean vesicouterine fistula (Youssef syndrome): report of two cases. *J Obstet Gynaecol Res* 2011;37(7):912–5.
- [17] Hodonou R, Hounasso P, Biao O. La fistule vésico-utérine à propos de quinze (15) cas à la Clinique universitaire d'urologie de Cotonou. *Prog Urol* 2002;12:641–5.
- [18] Kidmas AT, Obekpa PO. Vesico-uterine fistula. *Trop Doct* 2005;35(2):123–4.
- [19] El Fassi MJ, Tazi K, Karmouni T, Koutani A, Ibn Attya AA, Hachimi M, et al. Youssef's syndrome (vesico-uterine fistula): about three cases. *Ann Urol (Paris)* 2003 Aug;37(4):184–6.
- [20] Gupta NP, Mishra S, Hemal AK, Mishra A, Seth A, Dogra PN. Comparative analysis of outcome between open and robotic surgical repair of recurrent supra-trigonal vesico-vaginal fistula. *J Endourol* 2010 Nov;24(11):1779–82.
- [21] Tazi K, Moudouni S, Koutani A, Ibn Attya A, Hachimi M, Lakrissa A. Fistules urétéro-vaginales: Alternatives thérapeutiques à propos de 10 cas. *Prog Urol* 2000 Feb;10:83–8.
- [22] Randawa AJ, Khalid L, Abbas A. Diagnosis and Management of Ureterovaginal. Fistula in a Resource-Constrained Setting: Experience at a District Hospital in Northern Nigeria. *Libyan J Med* 2009;4: 45–8.
- [23] Amir Imam Yola. Yankan gishiri fistula, with a report on 78 patients. Laure fistula center, Murtala Muhammad specialist hospital. ISOFS Congress Proceedings, Dakar 2010.
- [24] Prasad RM, Dwivedi US, Datta B, Vyas N, Nandy PR, Trivedi S, et al. Post Cesarean Vesicouterine Fistulae-Youssef Syndrome: Our Experience and Review of Published Work. *ANZ J Surg* 2006;76:243–5.
- [25] Hadzi-Djokic JB, Pejic TP, Colovic VC. Vesico-uterine fistula: report of 14 cases. *BJU Int* 2007 Dec;100(6):1361–3.

- [26] Sung GM, Seung HK, Hak JL, Min HM, Jae SM. Pelvic Fistulas Complicating Pelvic Surgery or Diseases: Spectrum of Imaging Findings. *Korean J Radiol* 2001;2(2):97–104.
- [27] Singh V, Mandhani PA, Mehrotra S, Sinha RJ. Cystohysteroscopy: novel use of semi-rigid ureteroscope to establish an access via fistulous tract. *J Endourol* 2011 Jun;25(6):913–5.
- [28] Meirou D, Moriel EZ, Zilberman MF. Evaluation and treatment of iatrogenic ureteral injuries during obstetric and gynecologic operations for nonmalignant conditions. *A J Am Coll Surg* 1994;178(2):144–8.
- [29] Adetiloye VA, Dare FO. Obstetric fistula: evaluation with ultrasonography. *J Ultras Med* 2000;19(4):243–9.
- [30] Fenkci IV, Demirbas M, Oztekin O. Sonohysterography in evaluation of Youssef's syndrome. *Int Urogynecol J* 2010 May;21(5):607–8.
- [31] Park OR, Kim TS, Kim HJ. Sonographic diagnosis of vesicouterine fistula. *Ultrasound Obstet Gynecol* 2003;22:82–4.
- [32] Murphy JM, Lee G, Sharma SD, Doble A, Lomas DJ. Vesicouterine fistula: MRI diagnosis. *Eur Radiol* 1999;9:1876–8.
- [33] Molina LR, Lynne CM, Politano VA. Treatment of vesicouterine fistula by fulguration. *J Urol* 1989;141:1422–3.
- [34] Choi KM, Choi JS, Lee JH, Lee KW, Park SH, Park MI. Laparoscopic ureteroureteral anastomosis for distal ureteral injuries during gynecologic laparoscopic surgery. *J Minim Inv Gynecol* 2010 Jul-Aug;17(4):468–72.
- [35] Modi P, Gupta R, Rizvi SJ. Laparoscopic Uretero-neocystostomy and Psoas Hitch for Post-Hysterectomy Ureterovaginal Fistula. *J Urol* 2008;180(2):615–7.
- [36] Hemal AK, Sharma N, Mukherjee S. Robotic repair of complex vesicouterine fistula with and without hysterectomy. *Urol Int* 2009;82(4):411–5.
- [37] Laungani R, Patil N, Krane LS, Hemal AK, Raja S, Bhandari M, et al. Robotic-assisted ureterovaginal fistula repair: report of efficacy and feasibility. *J Laparoendosc Adv Surg Tech A* 2008 Oct;18(5):731–4.
- [38] Jundt K, Gauruder-Burmester A, Wildt B, Tunn R. Vaginal repair of a vesico-uterine fistula type I (Jozwik) after caesarean section. *Zentralbl Gynakol* 2004;126(4):286–8.
- [39] Abrams P, de Ridder D, deVries C, Elneil S, Esegbona G, Mourad Sh, et al. Obstetric fistula in the developing world. An International Consultation on Vesicovaginal Fistula. 1st ed. Shanghai: Abrams P; 2012.
- [40] Alabi EM. Cultural practices in Nigeria. *Newsl Inter Afr Comm Tradit Pract Affect Health Women Child* 1990 May;9:6–7.