



Pan African Urological Surgeons' Association

African Journal of Urology

www.ees.elsevier.com/afju
www.sciencedirect.com



Case report

L'adénocarcinome géant de la prostate, une présentation clinique inhabituelle



C. Ze Ondo^a, B. Fall^a, A. Sarr^a, Y. Diallo^b, Y. Sow^a, A. Diedhiou^c,
B. Diao^a, P.A. Fall^a, A.K. Ndoeye^a, M. Ba^a, B.A. Diagne^a

^a Service d'urologie de l'hôpital Aristide Le Dantec, Dakar, Sénégal

^b Service d'urologie de l'hôpital St Jean De Dieu, Thiès, Sénégal

^c Service d'imagerie médicale de l'hôpital général de grand Yoff, Dakar, Sénégal

Reçu le 11 octobre 2014; reçu sous la forme révisée le 16 mars 2015; accepté le 18 mars 2015

MOTS CLÉS

Adénocarcinome
prostatique;
Masse hypogastrique;
Traitement hormonal

Résumé

L'adénocarcinome est le type histologique le plus fréquent de cancer de la prostate. Les auteurs rapportent un cas d'adénocarcinome avec un aspect clinique inhabituel, caractérisé par une volumineuse masse hypogastrique simulant un globe vésical. La prise en charge du patient par les agonistes de la LH-RH a permis une nette régression du volume de la masse tumorale dès le troisième mois de traitement.

© 2015 Pan African Urological Surgeons' Association. Production and hosting by Elsevier B.V. All rights reserved.

KEYWORDS

Prostatic adenocarcinoma;
Hypogastric mass;
Hormonal treatment

Giant adenocarcinoma of the prostate. An unusual clinical presentation

Abstract

Adenocarcinoma is the most commonly encountered histological type of prostate cancer. The authors report a case of adenocarcinoma with unusual clinical features, presenting as a large hypogastric mass simulating a distended bladder. After three months of treatment with LHRH agonists, a significant decrease of the tumor volume could be seen.

© 2015 Pan African Urological Surgeons' Association. Production and hosting by Elsevier B.V. All rights reserved.

Peer review under responsibility of Pan African Urological Surgeons' Association.

<http://dx.doi.org/10.1016/j.afju.2015.03.002>

1110-5704/© 2015 Pan African Urological Surgeons' Association. Production and hosting by Elsevier B.V. All rights reserved.

Introduction

Le pronostic du cancer de la prostate s'est beaucoup amélioré, grâce aux différents progrès réalisés dans le diagnostic de ce cancer à des stades localisés dans les pays développés. Cette tendance favorable ne se reflète pas dans de nombreux pays africains dans lesquels, le diagnostic de cancer de prostate se fait encore dans la majorité des cas à des stades avancés de la maladie [1]. L'adénocarcinome géant de la prostate est une forme peu fréquente de cancer dans tous ces pays et il pose des problèmes de diagnostic différentiel avec les différentes masses pelviennes [2]. Nous rapportons un cas qui a été pris en charge dans notre service.

Observation

M. KG âgé de 60 ans sans antécédents pathologiques particuliers, a été reçu en consultation pour une dysurie à type d'efforts de poussées mictionnelles et une pollakiurie mixte (4 mictions nocturnes). Ce tableau évoluerait depuis 18 mois environ. A l'examen physique, le patient avait un assez bon état général, une volumineuse tuméfaction hypogastrique fixe remontant vers l'ombilic à bord supérieur convexe, à contours réguliers, à surface lisse, rénitente, indolore et mate à la percussion. Cet aspect était évocateur d'une rétention vésicale chronique incomplète d'urines. Le drainage vésical a permis de recueillir environ 100 ml d'urines limpides. Le toucher rectal combiné à la palpation hypogastrique a mis en évidence une tumeur de prostate irrégulière, dure et mal limitée. Les examens complémentaires ont révélé un taux de PSA à 8694 ng/ml (dosage immunologique Architect PSA total), une fonction rénale normale et un ECBU stérile. L'échographie des voies urinaires a mis en évidence une tumeur prostatique estimée à environ 936,6 g. A la biopsie prostatique, il existait un adénocarcinome avec un score de Gleason 7 (4+3). La TDM thoraco-abdomino-pelvienne a permis d'objectiver un volumineux processus tumoral de la prostate (140 × 110 × 85 mm) infiltrant la graisse péri vésicale, le rectum avec urétérohydronéphrose bilatérale plus marquée à droite et des localisations secondaires pulmonaire, hépatique, ganglionnaire et osseuse (Fig. 1). La tumeur a été classée T4N1M1c.

Le traitement a consisté à l'injection sous cutanée de Zoladex 10,8 mg (goséréline) associé au Casodex 50 mg (bicalutamide) (commencé une semaine avant la goséréline et administré à la posologie d'un comprimé par jour pendant un mois). Le patient a été revu 3 mois après l'instauration de l'hormonothérapie, son état général était bon. Le taux de PSA avait diminué à 155 ng/ml et à la TDM thoraco-abdomino-pelvienne, il y'avait une nette régression

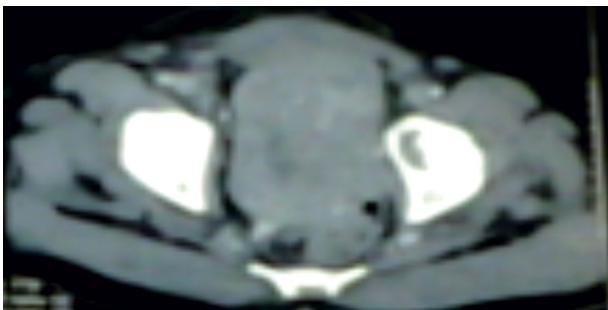


Figure 1 TDM pelvienne, coupe axiale, volumineuse tumeur prostatique (140 × 110 × 85 mm) comblant la cavité pelvienne avant le traitement hormonal.

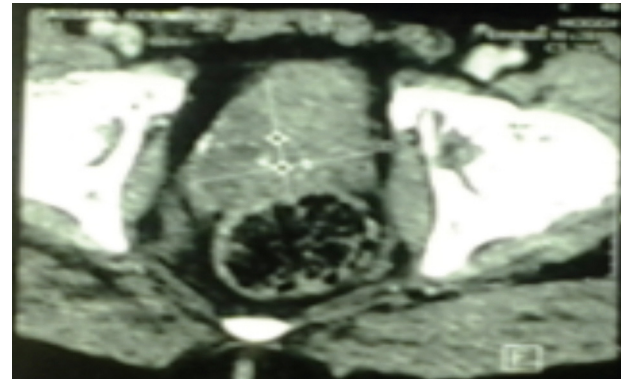


Figure 2 TDM pelvienne, coupe axiale, importante régression du volume de la tumeur prostatique (58 × 58 × 55 mm) après traitement hormonal.

des volumes tumoraux prostatique (58 × 58 × 55 mm) (Fig. 2) et ganglionnaire, avec une persistance des localisations secondaires hépatique, pulmonaire et osseuse. Le traitement hormonal a été maintenu avec des rendez vous de contrôle tous les 3 mois.

Discussion

L'adénocarcinome géant de la prostate a été confondu à un volumineux globe vésical lors de l'examen initial de l'abdomen de notre patient. Cette manifestation clinique ne semble pas isolée, car Kurokawa [2] a également rapporté une importante distension abdominale chez un patient ayant aussi un adénocarcinome prostatique géant. Dans son cas comme dans le nôtre, c'est l'imagerie qui a permis de mettre en évidence l'origine prostatique de la masse abdomino-pelvienne. L'adénocarcinome n'est pas le seul type histologique de cancer de prostate pouvant donner des tumeurs géantes. En effet, d'autres formes ont également été décrites notamment le cancer de prostate neuro endocrinien qui peut être à l'origine d'un envahissement important extensif de la glande [3].

Sur le plan diagnostique, l'aspect clinique de notre patient n'était pas différent de celui des adénocarcinomes prostatiques classiques en dehors de la masse hypogastrique. Au toucher rectal la prostate était irrégulière et dure, le taux de PSA était très élevé. Tous ces facteurs constituaient une indication formelle de biopsie prostatique [4]. Le score de Gleason égal à 7 chez notre patient était un mauvais paramètre de prédiction du stade réel du cancer. Par contre, la volumineuse masse tumorale et le taux de PSA très élevé étaient des éléments en faveur d'un cancer métastatique de prostate [5]. La tomодensitométrie a été suffisante pour le bilan d'extension notamment pour la détection des localisations secondaires ganglionnaire et osseuse chez notre patient. Néanmoins, l'IRM est le meilleur examen pour apprécier les événements osseux notamment les mécanismes d'une compression médullaire [4].

Sur le plan thérapeutique, il a été instauré une hormonothérapie par un agoniste de la LH-RH chez notre patient. Cette attitude est le traitement standard de première ligne du cancer métastatique de prostate qui peut également se faire avec un antagoniste de la LH-RH [4]. Cette hormonothérapie médicale peut être substituée par une hormonothérapie chirurgicale qui peut se faire soit par une pulpectomie ou soit par orchidectomie. Celle-ci ne semble pas moins efficace que la castration médicale et elle est plus accessible en terme de coût

thérapeutique cependant, elle a comme principal inconvénient son irréversibilité [1].

Nous avons opté d'emblée pour une monothérapie à base d'un analogue de la LH-RH. Ce procédé se justifiait d'autant plus qu'il n'a pas été démontré une différence significative en terme résultats thérapeutiques entre un blocage androgénique complet et cette monothérapie. En plus selon le CC-AFU « il n'existe pas d'indication à un blocage androgénique complet, sauf le premier mois pour limiter l'effet de flambée » [6].

Si elle ne permet peu ou pas la réduction de la survie du patient en cas de cancer métastatique, l'hormonothérapie peut permettre une amélioration des symptômes, de réduire les risques de complications urinaires et osseuses [6]. C'est ainsi que chez notre patient, il a été noté une baisse importante du taux de PSA et une régression nette du volume tumoral prostatique dès le troisième mois de traitement hormonal. Cette évolution thérapeutique favorable a été également rapportée par Kurokawa [2].

Conclusion

L'adénocarcinome géant de la prostate a eu un aspect clinique de globe vésical, ceci a nécessité des examens d'imagerie pour

déterminer l'origine de la masse hypogastrique. L'hormonothérapie par un agoniste de la LH-RH a donné des résultats satisfaisants sur cette tumeur métastatique notamment sur la réduction du volume tumoral.

Références

- [1] Fall B, Kodjo T, Sow Y, Sarr A, Thiam A, Mohamed S, et al. Place de la pulpectomie bilatérale dans la suppression androgénique pour cancer de la prostate. *Progrès en Urologie* 2012;38:207–24.
- [2] Kurokawa T. A case of giant prostate carcinoma difficult to diagnose because of absence of urinary difficulty. *Hinyokika Kyo* 2009;55(12):769–71.
- [3] Kuenkel MR, Parra Muntaner L, Martorell Mateu ME. Giant neuroendocrine tumor of the prostate. *Actas Urologicas Espanola* 2009;33(8):933.
- [4] Salomon L, Bastide C, Beuzeboc P, Cormier L, Fromont G, Hennequin C, et al. Recommandations en onco-urologie 2013 du CCAFU: cancer de la prostate. *Progrès en Urologie* 2013;2:69–102.
- [5] Fournier G, Valeri A, Cussenot O, Mangin P. Cancer de la prostate. Diagnostic et bilan d'extension. *Annales d'urologie* 2004;38:207–24.
- [6] Soulié M, Beuzeboc P, Cornud F, Eschwege P, Gaschignard N, Grosclaude P, et al. Cancer de la Prostate. *Progrès en Urologie* 2007;17:1159–230.