



Pan African Urological Surgeons' Association

African Journal of Urology

[www.ees.elsevier.com/afju](http://www.ees.elsevier.com/afju)  
[www.sciencedirect.com](http://www.sciencedirect.com)



Cas clinique

# Uretere Retrocave: Deux Nouvelles Observations à L'hopital Du Point G A Bamako



A. Tembely<sup>a</sup>, A. Diarra<sup>b,\*</sup>, H. Berthé<sup>a</sup>, M.L. Diakité<sup>a</sup>, K. Ouattara<sup>a</sup>

<sup>a</sup> Service Urologie du CHU Point G Bamako/Mali

<sup>b</sup> Service Urologie du CHU Hassan II Fès/Maroc

Reçu le 26 août 2012; reçu sous la forme révisée le 27 mai 2013; accepté le 27 novembre 2013

## MOTS CLÉS

uretère, retrocave, colique néphrétique, dilatation pyélo-calicielle

## Résumé

Nous rapportons deux cas d'uretère rétrocave droit de type I et II chez deux patients de sexe masculin et féminin, âgés de 23 et 27 ans. La symptomatologie d'appel a été une douleur lombaire droite fébrile. Les examens d'imagerie ont permis de poser le diagnostic d'uretère rétrocave dans un cas et de syndrome de jonction pyélo-urétérale dans l'autre dans lequel le diagnostic fut per opératoire. Une montée de sonde JJ chez un patient et une lombotomie droite avec décroisement de l'uretère chez l'autre, ont permis d'avoir un résultat satisfaisant.

© 2014 Pan African Urological Surgeons' Association. Production and hosting by Elsevier B.V. All rights reserved.

## KEYWORDS

Retrocaval ureter;  
Renal colic;  
Pelvicaliceal dilatation

## Abstract

Herein, we report two cases of right retrocaval ureter type I and II in two patients, aged 23 and 27 years. The presenting symptoms were right flank pain with fever. Imaging studies made the diagnosis of retrocaval ureter in one case and a pyelo-ureteral syndrome in the other case at operation.

\* Auteur correspondant. Médecin Résident en Urologie CHU Hassan II Fès/Maroc en, stage au Service Urologie du CHU Point G Bamako/Mali. Tel.: +00223 66 77 72 85.

Adresse e-mail : [dralkadri@yahoo.fr](mailto:dralkadri@yahoo.fr) (A. Diarra).

Peer review under responsibility of Pan African Urological Surgeons' Association.



Production and hosting by Elsevier

A Satisfactory result was obtained by JJ fixation in one case and by lumbotomy with rotating the ureter in the other case.

© 2014 Pan African Urological Surgeons' Association. Production and hosting by Elsevier B.V. All rights reserved.

## Introduction

Anomalie embryologique du développement de la veine cave inférieure, l'uretère rétrocave ou circumcave se définit comme un trajet spiroïde de l'uretère autour de la veine cave inférieure. C'est une malformation rare, 0,9% des séries autopsiques [1] et moins de 200 cas recensés jusqu'à 1976 à cause probablement des cas asymptomatiques [2]. L'expansion de la prescription des examens d'imagerie pour la symptomatologie urinaire et lombaire en particulier va accroître sans doute sa fréquence.

Son diagnostic est posé généralement quelques années après la naissance à cause du caractère latent de la symptomatologie.

Cliniquement, il s'agit d'un syndrome obstructif du haut appareil urinaire.

Le traitement chirurgical n'est indiqué que quand la fonction rénale est menacée ou détruite.

Le but de notre étude est de rapporter les deux cas observés et pris en charge dans notre service et faire une revue de la littérature.

## Patients

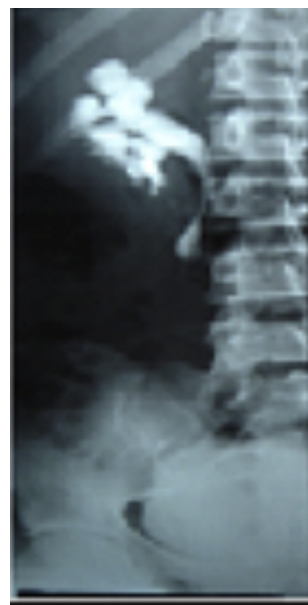### Observation N°1

Mademoiselle K.F. âgée de 27 ans, secrétaire de direction, domicilié à Bamako, a consulté pour douleur lombaire droite paroxystique évoluant depuis une semaine, accompagnée de fièvre sans autre signe d'accompagnement. Elle est sans antécédent particulier et l'interrogatoire a permis de retrouver une prise régulière de thé.

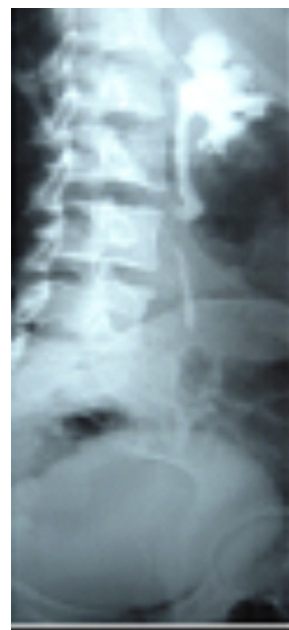L'examen physique a permis de noter un bon état général, une conscience claire, des muqueuses palpébrales normo colorées, des muqueuses bulbaires anictériques, une absence d'œdème des membres inférieures, une tension artérielle à 120/80 mm de hg, un pouls à 65 pulsations par minute et une température à 38,5 °C. Les urines étaient claires. La palpation de la fosse lombaire droite réveillait une douleur sans contact lombaire, l'abdomen était souple sans masse palpable. L'examen des organes génitaux externes était sans particularité et les touchers pelviens étaient normaux. Le diagnostic de pyélonéphrite aiguë obstructive droite fut alors retenu.

L'échographie de l'arbre urinaire a objectivé une hydronéphrose droite. L'urographie intra veineuse (UIV) réalisée après vérification de la fonction rénale qui était normale, a conclu à une hydronéphrose droite modérée associée à un uretère rétrocave droit et un rein controlatéral normal (figures 1 and 2). La tomodensitométrie a conclu à un uretère rétrocave droit avec dilatation modérée d'amont.

La patiente a bénéficié en urgence d'un traitement anti inflammatoire en intra veineuse directe à base de ketoprofène 100 mg deux fois par jour pendant trois jours, associé à un anti spasmodique, le Phloroglucinol 80 mg en intra veineuse à raison d'une ampoule



**Figure 1** UIV montre une hydronéphrose droite modérée associée à un uretère rétrocave droit.



**Figure 2** (vue de face) UIV montrant une hydronéphrose modérée associée à un uretère rétrocave droit.

trois fois par jour, d'une restriction hydrique et d'une antibiothérapie pendant cinq jours fait de Ceftriaxone 1 g en intra veineuse matin et soir et de Gentamicine, 160 mg en intra musculaire en injection unique. Cette antibiothérapie fut poursuivie pendant deux semaines avec la Ceftriaxone seule après que l'antibiogramme ait isolé Escherichia coli sensible à la Ceftriaxone. Une montée de

sonde double J a été effectuée au quatrième jour après l'admission après confirmation de l'obstruction du haut appareil urinaire droit et devant la persistance de la fièvre.

L'évolution a été marquée par l'apyrexie obtenue au cinquième jour et la disparition de la douleur. L'ablation de la sonde double J a été effectuée à J 45 soit un mois après la fin de l'antibiothérapie. Aucune crise douloureuse n'est survenue à trois mois après le début de la crise initiale. Un contrôle échographique est prévu à six mois.

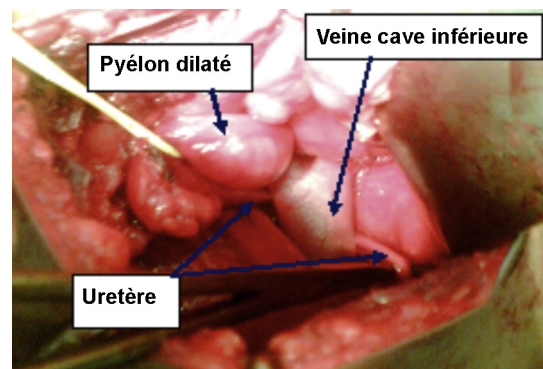
#### Observation N° 2

Monsieur D.B. âgé de 23 ans, militaire, résident à Bamako, a été admis pour douleur lombaire droite, violente irradiant vers l'ombilic, sans vomissement ni trouble mictionnel, avec fièvre et frissons, évoluant depuis 3 jours et résistant au traitement anti paludique. L'anamnèse retrouve depuis 2 ans, plusieurs épisodes de douleur lombaire violente sans fièvre, spontanément résolutifs ou régressant sous l'effet d'antalgique non spécifié. Aucun autre antécédent médical ou chirurgical particulier n'a été retrouvé. L'enquête sociale a retrouvé une consommation régulière de thé.

L'examen physique a retrouvé un bon état général avec une conscience claire, des muqueuses palpébrales et bulbaires normo colorées et anictériques, une absence d'œdème des membres inférieurs, une tension artérielle à 140/70 mm de Hg, un pouls à 72 pulsations par minute et une température à 39,2 °C. Les signes physiques ont été les urines troubles, une douleur à l'ébranlement de la fosse lombaire droite. Il n'a pas été noté de contact lombaire, l'abdomen était souple indolore sans masse palpable, les orifices herniaires libres, les organes génitaux externes de type masculin sans particularité et le toucher rectal normal. Une hypothèse diagnostique de pyélonéphrite aiguë droite fut retenue.

L'examen cytbactériologique des urines avec antibiogramme a isolé *Escherichia coli* sensible à la Ceftriaxone entre autre. La fonction rénale mesurée par la créatininémie était normale. L'échographie de l'arbre urinaire a objectivé une hydronéphrose droite. L'urographie intra veineuse a mis en évidence une hydronéphrose droite avec uretère sous jacent non visible, un rein controlatéral normal. Le diagnostic de pyélonéphrite aiguë droite sur syndrome de jonction pyélo-urétérale droite fut alors retenu.

Le traitement réalisé en urgence a consisté en une antibiothérapie par voie intra veineuse à base de Ceftriaxone 1 g deux fois par jour pendant 10 jours, associée à un anti inflammatoire, le Ketoprofène 100 mg en intra veineuse deux fois par jour pendant deux jours et du Phloroglucinol 80 mg par voie intra veineuse, une ampoule deux fois par jour pendant deux jours. Au terme de ce traitement, l'apyrexie fut obtenue et il fut décidé, après un bilan pré opératoire favorable de faire une pyéloplastie droite par lombotomie. Sous anesthésie générale, on réalisa une lombotomie droite entre la 11<sup>ème</sup> et la 12<sup>ème</sup> cote, ouverture de la loge rénale et exposition du bassinnet. On nota un bassinnet droit dilaté avec, à quatre centimètres environ de la jonction pyélo-urétérale, un uretère lombaire qui rétrocroise la veine cave inférieure pour réapparaître sur son bord gauche et poursuivre son trajet normal (figure 3). On réalisa une section de l'uretère à l'émergence distale de son trajet sous la veine cave inférieure. Une légère traction de son bout proximal coté bassinnet permit d'extérioriser la portion rétrocave qui fut sectionnée. On réalisa une anastomose uréthro-urétérale par quatre points de Vicryl<sup>R</sup> (polyglactin) 3/0 autour d'une sonde double J CH 8. La fermeture pariétale



**Figure 3** Image per-opératoire d'un uretère lombaire qui rétrocroise la veine cave inférieure pour réapparaître sur son bord gauche.

a été réalisée en trois plans au dessus d'un drain placé dans la loge rénale droite et extériorisée par une contre incision.

Les suites opératoires ont été simples, l'ablation du drain de la loge rénale a été effectuée au deuxième jour post-opératoire et celle de la sonde urétérale au 30<sup>ème</sup> jour post-opératoire par cystoscopie.

#### Discussion

L'uretère rétrocave est une malformation congénitale rare, avec une fréquence de 0,9 pour mille sur les séries autopsique [1]. Moins de 200 cas avaient été recensés dans la littérature en 1976 par Kenawi et William [2]. De petites séries sont rapportées de plus en plus; 12 cas par Chen Z. et coll. [3] en 2011 en Chine, un cas inhabituel par Gaudiano et coll. [4] en Italie en 2012, 10 cas par Li HZ et coll. [5] en 2010 en chine, 4 cas par Dogan HS [6] en Turquie la même année. Les deux premiers cas du Ghana ont été rapportés en 2011 par Kyei M.Y et coll. [7]. Aucun cas n'avait encore été rapporté au Mali.

L'anomalie semble 3 à 4 fois plus fréquente chez l'homme sur les séries autopsiques mais dans la pratique clinique, l'homme est autant atteint que la femme [8]. La pathologie se manifesterait rarement chez les enfants bien que congénitale. Seulement 22 cas avaient été recensés par Viville en 1977 [9]. En 2010, 9 cas ont été retrouvés dans la littérature par Ravi P K et coll. [10] durant les cinq dernières années. L'âge moyen de découverte est de 40 ans [2]. La précocité de la symptomatologie dépend du degré d'obstruction. L'anomalie peut être asymptomatique et n'être découverte que de façon fortuite ou lors des autopsies. La majorité des uretères rétrocaves, 80,0%, se manifestent par des symptômes variés [2]. Les manifestations cliniques sont en rapport avec l'obstruction du haut appareil urinaires et ses complications. Il s'agit dans 70,0% des cas de douleurs du flanc droit d'intensité variable pouvant aller jusqu'à la colique néphrétique [11]. Pour Kenawi et William [2], l'infection du haut appareil urinaire est le mode de révélation dans 20,0% des cas. Cette infection serait le plus souvent révélatrice dans la majorité des cas chez les enfants alors que la douleur du flanc droit serait le mode révélateur de l'adulte [9]. Des complications lithiasiques conséquence de l'obstruction peuvent se voir. Ravi P.K. [10] a rapporté un cas de lithiasie enclavé dans la partie rétrocave de l'uretère. L'hématurie microscopique ou macroscopique, isolée ou associée à des douleurs lombaires est présente dans 20,0% des cas et serait d'origine lithiasique [11]. Elle peut exister en dehors de toute obstruction et s'accompagner de douleur lombaire et d'infection urinaire comme

l'a rapporté Cao Avellaneda E et coll. [12]. Il peut exister d'autres manifestations telles que troubles mictionnels en rapport avec une cystite, une sténose de l'urètre ou une énurésie chez l'enfant [2] ou d'une varicocèle [13].

Le premier examen para-clinique prescrit devant une symptomatologie douloureuse du flanc droit, doit être l'échographie rénale. L'urographie intra veineuse montre généralement le niveau d'obstruction et le type d'uretère rétrocave. Il peut s'agir du type I, l'uretère initial rétrocroise la veine cave inférieure donnant un aspect en J inversé ou un aspect en hameçon dont la pointe semble accrocher la troisième vertèbre lombaire. Cette image est caractéristique mais ne se rencontrerait que dans 60,0% des cas [2]. Parfois la dilatation est telle que les cavités rénales et l'uretère initiale sont soufflées donnant un aspect de syndrome de jonction pyélo-urétérale avec uretère sous jacent non visualisé comme ce fut le cas de notre observation N°2. Parfois, il s'agit d'une découverte per opératoire comme le cas de notre observation N°2 pour lequel le diagnostic de syndrome de jonction pyélo-urétérale avait été posé. Il peut s'agir de type II, rare. Dans ce cas, où l'obstruction est généralement minime ou absente, l'uretère se porte immédiatement en dedans dès sa naissance au niveau de L2. L'image urographique est un uretère qui décrit dans sa portion initiale une courbe concave en dehors avant de reprendre son trajet normal au niveau de la quatrième ou cinquième vertèbre lombaire comme l'illustré dans notre observation N° 1 (figure 1). Le cliché de profil (figure 2) a nettement objectivé un signe de Randall et Campbell [14], pathognomonique de l'uretère rétrocave en montrant le coude de l'uretère au niveau de la troisième vertèbre lombaire. Le traitement dépend du degré d'obstruction. Concernant notre observation N°1, de type II à obstruction minime, la mise en place d'une sonde double J a permis de juguler l'infection. S'agissant d'une première crise, l'option de surveillance a prévalu à l'ablation de la sonde et aucune douleur n'a encore été signalée après trois mois de surveillance. Le patient de l'observation N°2, présentant un uretère rétrocave de type I, très obstructif, a bénéficié d'un décroisement de l'uretère avec résection de la portion rétrocave de l'uretère. Cette résection de la portion rétrocave est nécessaire car ce segment généralement apéristaltique est à l'origine de l'obstruction contrairement au type II où l'obstruction résulterait de la compression de l'uretère par la veine cave inférieure [11]. Chen Z et coll. [3] dans une série de 12 anastomoses urétéro-urétérales pour uretère rétrocave, par voie laparoscopique, n'ont effectué la résection du segment rétrocave de l'uretère que dans deux cas où l'uretère n'était pas cathétérisable par une sonde urétérale CH 8. Cependant, il a été noté la disparition de l'hydronéphrose chez tous ses patients au contrôle échographique et urographique à trois et six mois. Nous avons préféré une anastomose urétéro-urétérale au risque de sténose cicatricielle de l'uretère, à l'anastomose pyélo-pyélique laissant probablement en place un segment d'uretère adynamique.

## Conclusion

L'uretère rétrocave est certes une anomalie congénitale rare, cependant aucune étude autopsique n'a été réalisée au Mali pour déterminer sa fréquence. Ces deux cas, type I et II sont nos premiers cas documentés. Le traitement a été chirurgical pour le type I et endo-urologique pour le type II. L'évolution après traitement a été favorable.

## Références

- [1] Johansson nt, et coll. Retrocaval ureter. Report of a case and short review of literature. *Scand. J. Urol. Nephrol.* 1969; 3: 53–58.
- [2] Kenawi MM, Williams DI. Circumcaval ureteria: a report of four cases in children with a review of the literature and a new classification. *Br J Urol* 1976;48:183–92.
- [3] Chen Z, Chen X, Wu ZH, Luo YC, Li NN. Treatment of retrocaval ureter byretroperitoneal laparoscopic ureteroureterostomy: experience on 12 patients. *J Laparoendosc Adv Surg Tech A* 2011;21(November (9)):803–7.
- [4] Gaudiano C, Busato F, Corcioni B, Orrù L, Golfieri R. An unusual case of right retrocaval ureter associated with ipsilateral ureterocele. *Urology* 2012;79(January (1)):109–10.
- [5] Li HZ, Ma X, Qi L, Shi TP, Wang BJ, Zhang X. Retroperitoneal laparoscopic ureteroureterostomy for retrocaval ureter: report of 10 cases and literature review. *Urology* 2010;76(October (4)): 873–6.
- [6] Dogan HS, Oktay B, Vuruskan H, Yavascaoglu I. Treatment of retrocaval ureter by pure laparoscopic pyelopyelostomy: experience on 4 patients. *Urology* 2010;75(June (6)):1343–7.
- [7] Kyei MY, Yeboah ED, Klufio GO, Mensah JE, Gepi-Atee S, Zakpaa L, Morton B, Adusei B, et al. Retrocaval Ureter: Two Case Reports. *Ghana Med J* 2011;45(December (4)):177–80.
- [8] Heslin JE, Mamonas C. Retrocaval ureter: Report of four cases and review of literature. *J Urol* 1951;65:212–22.
- [9] Viville CH, Fournier R, Beauvais P, Witz H. L'uretère rétrocave chez l'enfant. Problèmes diagnostiques et thérapeutiques. *Ann Urol* 1978;12:147–51.
- [10] Ravi PK, Bawa M, Abhilasha TH, Bikas KN, Prema M, Rao KLN. Retrocaval ureter with stone in the retrocaval segment of the ureter. *Pediatr Surg Int* 2010;26:863–5.
- [11] Fournier G, Delavierre D, Mangin PH. Uretère rétrocave - Uretère rétroiliaque. *Urologie* [18-158-G-10] (1989).
- [12] Cao Avellaneda E, Server Pastor G, López López AI, Maluff Torres A, López Cubillana P, Rigabert Montiel M, Pérez Albacete M, et al. Non obstructive retrocaval ureter. *Actas Urol Esp* 2005;29(January (1)):107–9.
- [13] Rao J, Yang J, Liu Z, Wang L, Liu L, Yin Z, Yang L. Right retrocaval ureter and left nutcracker syndrome: a case report. *Urology* 2008;71(June (6)), 1226.e9-11.
- [14] Randall A, Campbell EW. Anomalous relationship of the right ureter to the vena cava. *J Urol* 1935;34:565.