



Pan African Urological Surgeons' Association

African Journal of Urology

[www.ees.elsevier.com/afju](http://www.ees.elsevier.com/afju)  
[www.sciencedirect.com](http://www.sciencedirect.com)



## Sous type rare du cancer de prostate: Le carcinome sarcomatoïde



A. Qarro<sup>a,\*</sup>, M. Najoui<sup>a</sup>, A. Ammani<sup>a</sup>, K. Bazine<sup>a</sup>, J. Samir<sup>a</sup>,  
F.Z. Guenoun<sup>b</sup>, A. Beddouch<sup>a</sup>, M. Lezrek<sup>a</sup>, M. Alami<sup>a</sup>

<sup>a</sup> Service d'urologie, hôpital Militaire Moulay Ismail, Meknès, Maroc

<sup>b</sup> Laboratoire Guenoun d'anatomie et de cytologie pathologiques, Meknès, Maroc

Reçu le 5 septembre 2013; reçu sous la forme révisée le 15 novembre 2013; accepté le 21 novembre 2013

### MOTS CLÉS

Cancer de prostate;  
composante épithéliale;  
mésenchymateuse;  
immunohistochimie

### Résumé

Le carcinome sarcomatoïde (CS) est une tumeur rare (<0,1% des cancers primitifs de la prostate). Elle a une double composante épithéliale correspondant à un adénocarcinome très peu différencié, et mésenchymateuse faite de cellules fusiformes. Ceci à des taux variables. Cliniquement, elle se traduit par des troubles urinaires du bas appareil avec un PSA normal. Macroscopiquement, c'est une tumeur de couleur gris blanc à rose avec zones d'hémorragie. Le diagnostic est histologique avec à l'immunohistochimie: les CS sont uniformément positifs à la vimentine et souvent positifs à la cytokératine et l'antigène membranaire épithélial. Le traitement est essentiellement chirurgical qui peut aller de la simple résection de la prostate jusqu'à l'exentération pelvienne associée ou non à la chimiothérapie ou à la radiothérapie. Le pronostic est très mauvais avec 20% de risque de décès la première année qui suit le diagnostic. Nous rapportons une observation d'un patient de 90 ans chez qui on a découvert fortuitement un carcinome sarcomatoïde après résection endoscopique de la prostate et qui est décédé deux mois après des suites de sa maladie. A travers cette observation nous discutons les aspects diagnostiques, thérapeutiques et pronostiques de cette tumeur exceptionnelle.

© 2014 Pan African Urological Surgeons' Association. Production and hosting by Elsevier B.V. All rights reserved.

\* Auteur correspondant.

Adresse e-mail : [abdelmounaimqarro@yahoo.fr](mailto:abdelmounaimqarro@yahoo.fr) (A. Qarro).

Peer review under responsibility of Pan African Urological Surgeons' Association.



Production and hosting by Elsevier

1110-5704 © 2014 Pan African Urological Surgeons' Association.

Production and hosting by Elsevier B.V. All rights reserved.

<http://dx.doi.org/10.1016/j.afju.2013.11.006>

**KEYWORDS**

Prostate cancer;  
Epithelial component;  
Mesenchymal component;  
Immunohistochemistry

**Abstract**

The sarcomatoid carcinoma (SC) is a rare tumor (<0,1% of primary prostate cancers). It has two components: epithelial corresponding to a poorly differentiated adenocarcinoma, and mesenchymal made of spindle cells, with variable proportions. Clinically, it results in lower urinary tract symptoms with a normal PSA. Macroscopically this is a white-gray to pink tumor with areas of hemorrhage. The diagnosis is histological with immunohistochemistry: CS are uniformly positive for vimentin and often positive for cytokeratin and epithelial membrane antigen. The treatment is surgical which can range from simple resection of the prostate to pelvic exenteration with or without chemotherapy or radiotherapy. The prognosis is very poor with a 20% risk of death in the first year after diagnosis. We report a case of a 90-year-old patient with incidental diagnosis of sarcomatoid carcinoma after endoscopic resection of the prostate. The patient died two months later as a result of his disease. Through this observation we discuss diagnostic aspects, treatment and prognosis of this unique tumor.

© 2014 Pan African Urological Surgeons' Association. Production and hosting by Elsevier B.V. All rights reserved.

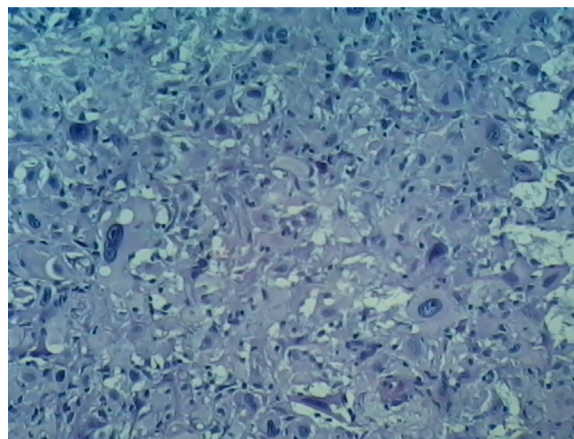
**Introduction**

Le carcinome sarcomatoïde (CS) de la prostate est une tumeur rare (< 0,1% des cancers primitifs de la prostate) qui peut être confondue avec un sarcome primitif. Jusqu'à ce jour, un peu plus de 100 cas ont été rapportés dans la littérature [1]. Elle est caractérisée par la présence d'un contingent sarcomatoïde, associé ou non à un contingent épithélial dans des taux variables [2-4]. La localisation prostatique reste très rare comparativement aux autres organes: la tête, le cou, le rein et le poumon [5-7]. La nomenclature et l'histogénèse de cette tumeur sont controversées. Le carcinome sarcomatoïde peut être homologue ou les zones mésenchymateuses apparaissent comme un sarcome indifférencié. Il peut être hétérologue, lorsque le sarcome montre une différenciation le long des lignées des cellules mésenchymateuses spécifiques comme l'os et le cartilage. Le carcinosarcome est un terme réservé au carcinome sarcomatoïde hétérologue [8]. Même s'il n'y a pas de données cliniques ou biologiques qui soutiennent cette distinction [9,10]. Pourtant, la classification de l'organisation mondiale de la santé des tumeurs de l'appareil urinaire ne distingue pas entre les deux et utilise le terme: carcinome sarcomatoïde pour dénommer toutes ces lésions [11]. Nous rapportons une nouvelle observation de CS de la prostate et nous discutons les aspects cliniques, diagnostiques, thérapeutiques et pronostiques de cette tumeur exceptionnelle.

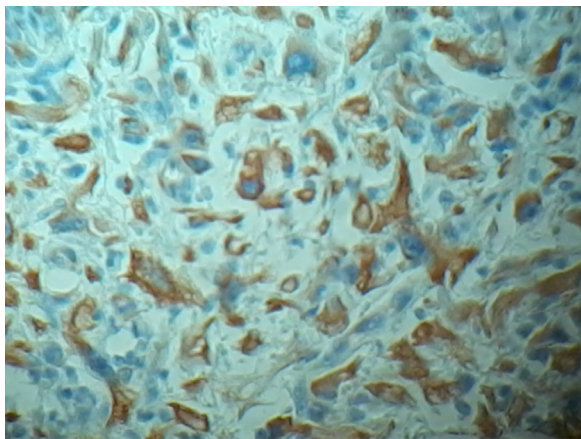
**Observation**

C'est un patient de 90 ans, suivi pour cardiopathie hypertensive, et qui présentait depuis deux ans des troubles urinaires du bas appareil urinaire faits de pollakiurie, brûlures mictionnelles, urgenturie. Le patient présentait également une dysurie, quelques épisodes d'hématurie associés à des douleurs pelviennes et périnéales. Le toucher rectal a trouvé une prostate de 60grammes, élastique, à surface régulière avec une base vésicale infiltrée. Le reste de l'examen était sans particularités. L'échographie urinaire a montré une prostate de 70grammes, homogène avec un énorme lobe médian sans retentissement sur le haut appareil avec un résidu post mictionnel non significatif. Le PSA était de 2,60 ng/ml. Vu la non amélioration sous alpha bloquants, une résection transurétrale de la prostate a été proposée. L'exploration endoscopique a trouvé une énorme masse prenant naissance au niveau des deux joues prostatiques avec surélévation du plancher vésical et faisant saillie dans la lumière vésicale.

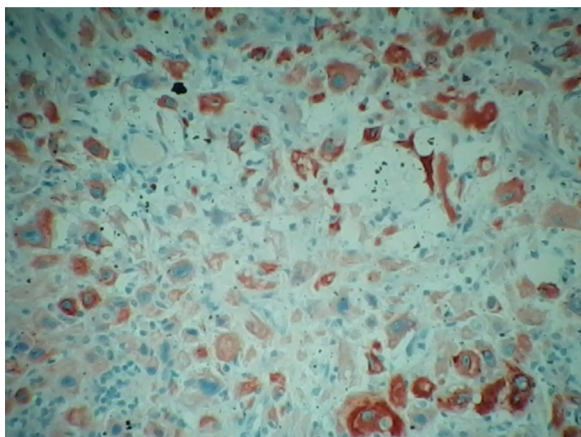
Une résection transurétrale de cette masse a été réalisée. L'examen anatomopathologique des copeaux de résection a montré de grandes cellules arrondies ou polyédriques parfois ovoïdes, aux cytoplasmes très abondants éosinophiles et aux noyaux volumineux vésiculeux fortement nucléolés et comportant parfois des inclusions intranucléaires. On a également noté la présence de nombreuses images de mitoses atypiques. Ces cellules réalisent des nappes diffuses, sans différenciation évidente. Les cellules ne paraissent pas jointives et le stroma est grêle inflammatoire. Par ailleurs, on a noté l'absence de tissu prostatique normal évident et absence de foyer de différenciation épithéliale glandulaire ou malpighienne (Figure 1). L'étude immuno-histochimique a porté sur la pancyto-kératine, la protéine S100 et la vimentine. Les grandes cellules tumorales pléomorphes présentent un marquage cytoplasmique intense et diffus avec la pancytokératine (Figure 2). Elles présentent également un marquage cytoplasmique intense et diffus avec la vimentine (Figure 3) et un marquage focal nucléaire et parfois cytoplasmique avec la protéine S100. Aspect en faveur d'un carcinome sarcomatoïde de la prostate. Dans le cadre d'un bilan d'extension, l'IRM pelvienne (Figure 4) a montré une volumineuse masse se développant dans la lumière vésicale et se continuant avec la prostate, se présentant en hypersignal T2, iso signal T1 et réhaussée de façon hétérogène après contraste. Cette masse mesure 94/77 mm de diamètre et présente des contours irréguliers avec la graisse périverésicale et



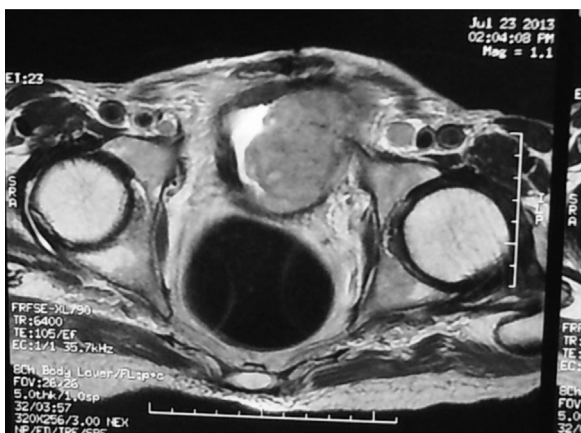**Figure 1** Prolifération maligne peu différenciée faite de cellules d'allure sarcomateuses (HEX100).



**Figure 2** Expression par les cellules tumorales de la pancytoprotéine (x200).



**Figure 3** Expression par les cellules tumorales de la vimentine (x100).



**Figure 4** IRM pelvienne montrant une énorme masse au dépens de la prostate et faisant saillie dans la lumière vésicale.

périprostatique. Elle est au contact en arrière avec le recto-sigmoïde avec un liseré graisseux de séparation. Les vésicules séminales difficilement individualisables atrophiques et en hypersignal T2. On a également noté la présence de multiples adénopathies pelviennes dont certaines sont nécrosées, la plus grande mesure 17 mm de petit axe. L'évolution a été marquée par une altération de l'état général

avec décès du malade des suites de sa maladie deux mois après le diagnostic.

## Discussion

Le CS est une tumeur rare qui a une double composante: épithéliale (correspondant à un adénocarcinome très peu différencié) et mésoenchymateuse: sarcomateuse faite d'une prolifération peu différenciée de cellules fusiformes. Cette dernière peut varier de 5 à 99% [10,12]. Elle survient le plus souvent vers l'âge de 70 ans (47-91ans) et se traduit cliniquement par des signes obstructifs du bas appareil urinaire (comme était le cas de notre patient) [8]. Le PSA est inférieur à la valeur correspondant au volume de prostate [2]. L'histogénèse de cette tumeur n'est pas complètement maîtrisée. Certains pensent qu'il s'agit simplement d'une collision entre un sarcome et un carcinome qui se développent indépendamment à l'intérieur de la prostate. D'autres évoquent la théorie monoclonale de la composante carcinomateuse et sarcomateuse qui proviennent du même clone néoplasique. Dans ce cas, deux théories ont été proposées: la théorie de la divergence d'une cellule souche totipotente, capable de se différencier dans les deux sens épithélial et conjonctif, et la théorie de la conversion phénotypique de la composante sarcomateuse à partir de la composante carcinomateuse. C'est cette hypothèse qui est unanimement retenue [11,13].

Macroscopiquement, le CS est souvent large (5,5–18cm), gris blanc à rose avec zones d'hémorragie et de nécrose. Ils montrent souvent une extension locale aux structures de voisinage exemple: vésicules séminales et paroi rectale [14,15]. Histologiquement, il y a une double composante épithéliale et mésoenchymateuse. Mazucchelli et al. ont rapporté que la composante épithéliale est typiquement de haut grade avec un score de gleason moyen de 9 (7à10) [15]. La deuxième est souvent faite de cellules fusiformes de haut grade avec hypercellularité, gros nucléoles hyperchromatiques, des mitoses fréquentes et nécrose occasionnelle [16]. Elle est souvent constituée d'une prolifération peu différenciée de cellules fusiformes présentant une différenciation chondroïde, ostéoïde ou plus rarement de type rhabdomyosarcomateuse, léiomyosarcomateuse ou angiosarcomateuse [17]. La composante épithéliale est cytoprotéine, PSA et PAP positive. Dans de faibles cas, les cellules fusiformes expriment cytoprotéine mais PSA et PAP sont rarement positifs [4,10]. Les CS sont uniformément positifs à la vimentine et souvent positifs à la cytoprotéine et l'antigène membranaire épithélial [18]. Puisque les composantes épithéliale et sarcomateuse dérivent à partir de la même cellule d'origine, certains auteurs suggèrent que la composante sarcomateuse peut être considérée comme gleason grade 5, associé au grade attribué habituellement à la composante épithéliale [10]. D'autres suggèrent que le score de gleason peut être attribué seulement à la composante épithéliale [15]. L'histoire naturelle de ce type de cancer est souvent sujette de controverse. Dans un grand nombre de cas, le CS s'est développé après traitement pour adénocarcinome prostatique pur [19–21]. Il n'est pas clair, si le traitement par radiothérapie ou hormonothérapie peut influencer la survenue du CS [21]. Actuellement, l'intervalle de temps entre le diagnostic d'adénocarcinome et celui du CS est très important (6mois à 16ans) avec une moyenne de 7,5 ans pour extraire toute association [13,15,22,23]. En plus, il n'y a pas de corrélation entre le temps de progression vers le CS et la survie du patient [13].

Le diagnostic différentiel du CS de la prostate inclut le sarcome primitif. Celui-ci est rare et représenté par le rhabdomyosarcome (chez l'enfant), le léiomyosarcome, le lymphome, l'angiosarcome,



le fibrosarcome, l'histiocytome malin, le chondrosarcome, le sarcome ostéogénique et le sarcome neurogénique [17,19,23–25]. Les pseudotumeurs inflammatoires, les lésions pseudo sarcomateuses et les carcinomes avec stroma pseudo-sarcomateux peuvent prêter à confusion avec le CS [20,26,27].

L'extension tumorale reste longtemps locale et la dissémination métastatique s'effectue par voie lymphatique et hématologique: Les sites les plus touchés sont: le poumon, l'os, les ganglions, le cerveau et quelques rares cas de métastases cutanées, hépatiques, péritonéales, surrénaliennes, pleurales et rénales [15,28]. La récurrence est de mise et la composante mésoenchymateuse prédomine par rapport à celle épithéliale [10].

Le traitement est basé sur la chirurgie, la chimiothérapie et la radiothérapie. La chirurgie peut être radicale ou palliative et dépend de l'extension tumorale. Il peut s'agir d'une prostatectomie radicale, une cystoprostatectomie ou même une exentération pelvienne [29]. La chimiothérapie occupe une place prépondérante, elle a permis en outre de réduire la fréquence des exérèses chirurgicales mutilantes. Le protocole de première intention est le VAC qui associe la vincristine, l'actinomycine et le cyclophosphamide. Ce dernier peut être remplacé par l'isofosfamide qui est moins toxique [29,30]. La radiothérapie peut être externe (50-60Gy). Elle est utilisée en complément de la chimiothérapie sur les foyers tumoraux résiduels et en postopératoire sur les zones tumorales incomplètement réséquées [29,30]. L'hormonothérapie par ailleurs, n'a pas de place dans le CS [13]. Vu la rareté de cette tumeur, il n'y a pas de protocole standard recommandé. Les tumeurs opérables peuvent être traitées par chirurgie suivie d'une radiothérapie et ou chimiothérapie adjuvante surtout en cas de marge chirurgicale positive ou ganglions positifs [13].

Le pronostic est très mauvais avec 20% de risque de décès durant l'année qui suit le diagnostic [13]. Dans les séries les plus larges, la survie à 5 ans et 7 ans étaient de 41% et 14% respectivement [13,19]. Dans la série de Shannon, le décès survient 3 à 48 mois après le diagnostic (en moyenne: 12 mois). Le stade tumoral a une signification pronostique majeure, de même que la présence de nécrose, le pourcentage de la composante sarcomatoïde et la présence de métastases. L'évolution clinique est marquée par la récurrence locale et la survenue des métastases [20].

## Conclusion

Le carcinome sarcomatoïde de la prostate est une tumeur très rare. Le diagnostic est immunohistochimique par la mise en évidence d'une composante épithéliale et sarcomatoïde. Le traitement n'est pas codifié et fait appel à la chirurgie associée ou non à la chimiothérapie et la radiothérapie. Le pronostic est très mauvais et la récurrence métastatique est de mise.

## Références

- Açikgoz O, Gazel E, Zengin N I, Kasap Y, Çamtosun A, and Yazicioglu AH. Sarcomatoid Carcinoma of the prostate. Case report. Case Reports in Urology. Volume 2013, Article ID 631809, 3 pages.
- Stamatiou K, Galarotis N, Olympitis M, Papadopoulos P, Moschouris H, Lambrakopoulos A. Prostate sarcomatoid carcinoma as accidental finding in transurethral resection of prostate specimen. A case report and systematic review of current literature. G Chir 2011;32:23–8.
- Coindre JM. Carcinosarcomes et carcinomes sarcomatoïdes. Conception actuelle et implications pratiques. Ann Pathol 1999; S127–30.
- Wick MR, Swandon PE. Carcinosarcomas: current perspectives and an historical review of nosological concepts. Sem Diagn Pathol 1993;10:118–27.
- Wick MR, Perrone TL, Burke BA. Sarcomatoid transitional cell carcinomas of the renal pelvis. An ultrastructural and immunohistochemical study. Arch Pathol Lab Med 1985;109:55–8.
- Ogawa K, Kim YC, Nakashima Y, Yamabe H, Takeda T, Hamashima Y. Expression of epithelial markers in sarcomatoid carcinoma: An immunohistochemical study. Histopathology 1987;11:511–22.
- Piscioli F, Bondi A, Scappini P, Luciani L. "True" sarcomatoid carcinoma of the renal pelvis. First patient report with immunocytochemical study. Eur Urol 1984;10:350–5.
- Humphrey PA. Histological Variants of prostatic carcinoma and their significance. Histopathology 2012 Jan;60(1):59–74.
- Humphrey PA. Variants of Prostatic Carcinoma in Prostate Pathology. Chicago, Ill, USA: ASCP Press; 2003.
- Grignon DJ. Unusual subtypes of prostate cancer. Modern Pathology 2004;17(3):316–27.
- World Health Organization Classification of Tumours: Pathology and Genetics of Tumours of the Urinary System and Male Genital Organs. Lyon, France: IARC Press; 2004.
- Sermpetzoglou AZ, Savvaidou V, Tepelenis N, Galarotis N, Olympitis M, Stamatiou K. Sarcomatoid carcinoma of the prostate: a case report. Int J Clin Exp Pathol 2010;3:319–22.
- Hansel DE, Epstein JI. Sarcomatoid carcinoma of the prostate: a study of 42 cases. Am J Surg Pathol 2006;30:1316–21.
- Benckroun A, Zannoud M, Ghadouane M, Alami M, Belahnech Z, Faik M. Carcinome sarcomatoïde de la prostate. Progrès en Urologie 2001;11:327–30.
- Mazzucchelli R, Lopez-Beltran A, Cheng L, Scarpelli M, Kirkali Z, Montironi R. Rare and unusual histological variants of prostatic carcinoma: clinical significance. BJU Int 2008;102(10): 1369–74.
- Mannan R, Chufal SS, Misra V, Singh PA. Sarcomatoid carcinoma of prostate with alveolar rhabdomyosarcomatous pattern. Journal of Clinical and Diagnostic Research 2008 August;2:1009–12.
- Epstein JI, Algaba F, Yang XJ. Tumours of the prostate. In: Eble JN, Sauter G, Epstein JI, Sesterhenn IA, editors. Tumours of the Urinary System and Male Genital Organs, Chapter 3. Lyon/IARC-Press; 2004.
- Wick MR, Brown BA, Young RH, Mills SE. Spindle-cell proliferations of the urinary tract: an immunohistochemical study. Am J Surg Pathol 1988;12:379–89.
- Dundore PA, Chevillat CJ, Nascimento AG, Farrow GM, Bostwick DG. Carcinosarcoma of the prostate. Report of 22 cases. Cancer 1995;76:1035–42.
- Shannon RL, RO JY, Grignon DJ, Ordonez NG, Johnson DE, Mackay B, Ayala AG. Sarcomatoid carcinoma of the prostate. A clinicopathologic study of 12 patients. Cancer 1992;69:2676–82.
- Perez N, Castillo M, Santos Y, Truan D, Gutierrez R, Franco A, Palacin A, Bombi JA, Campo E, Fernandez PL. Carcinosarcoma of the prostate: two cases with distinctive morphologic and immunohistochemical findings. Virchows Arch 2005;446:511–6.
- Canfield SE, Gans TH, Unger P, et al. Postradiation prostatic sarcoma: de novo carcinogenesis or dedifferentiation of prostatic adenocarcinoma? Tech Urol 2001;7:294–5.
- Delahunt B, Eble JN, Nacey JN, et al. Sarcomatoid carcinoma of the prostate: progression from adenocarcinoma is associated with p53 overexpression. Anticancer Res 1999;19:4279–83.
- Mostofi FK, Price EB. Tumors of the male genital system. Atlas of tumor pathology. Washington D. C., Armed Forces Institute of Pathology, Series 2. fascicle 1973;8.
- Zhou M, Netto GJ, Ebstain JI. Uropathology, saunders 2012.
- Nazeer T, Barada JH, Fisher HA, Ross JS. Prostatic carcinosarcoma: case report and review of literature. J Urol 1991;146:1370–3.

- [27] Ro JY, Ayala AG, Ordonez NG, Swanson DA, Babaian RJ. Pseudosarcomatous fibromyxoid tumor of the urinary bladder. *Am J Clin Pathol* 1986;86:583–90.
- [28] Goto T, Maeshima A, Oyamada Y, Kato R. Solitary pulmonary metastasis from prostate sarcomatoid cancer. *World Journal of Surgical Oncology* 2010;8:101.
- [29] Benckroun A, Lachkar A, Soumana A, Farih MH, Belahnech Z, Marzouk M, Faik M. Le carcinosarcome de la prostate. A propos d'un cas. *Ann Urol* 1999;33:263–7.
- [30] Fournier G, Martin O, Cussenot O. Sarcomes de la prostate. EMC (Paris -France). *Néphrologie-Urologie* 18-560 -E-10 1995:7.