

CASE REPORT / CAS CLINIQUE

MYASTHENIE - SPONDYLARTHROPATHIES: ASSOCIATION FORTUITE ? A PROPOS D'UN CAS ET REVUE DE LA LITTÉRATURE**MYASTHENIA - SPONDYLARTHROPATHY : A FORTUITOUS ASSOCIATION ? ABOUT ONE CASE AND REVIEW OF THE LITERATURE**

SELLAMI Mona ¹
AKROUT Rim ¹
FEKI Imed ²
EZZEDDINE Mariem ¹
HDIJI Najla ¹
MHIRI Chokri ²
BAKLOUTI Sofiene ¹

1. Service de Rhumatologie, CHU Hédi Chaker 3029, Sfax, Tunisie
2. Service de Neurologie, CHU Habib Bourguiba, Sfax, Tunisie

E-Mail Contact - SELLAMI Mona : [monasellami \(at\) yahoo \(dot\) fr](mailto:monasellami@yahoo.fr)

Mots clés : *myasthénie, spondylarthropathie, maladies autoimmunes, spondylarthrite ankylosante*
Keywords : *myasthenia, spondylarthropathy, autoimmune diseases, ankylosing spondylitis.*

RESUME**Propos**

Nous rapportons le cas d'un patient atteint d'une myasthénie associée à une spondylarthropathie. Cette observation est originale de part sa rareté, six cas seulement ont été rapportés dans la littérature et le problème que pose cette association : est-ce qu'elle est fortuite ou impliquerait-elle d'autres facteurs génétiques qui restent à prouver ?

Observation

Monsieur J.H. âgé de 32 ans, aux antécédents de myasthénie depuis 2002, était hospitalisé en avril 2004 pour polyarthrite chronique bilatérale et asymétrique évoluant depuis un an, touchant le poignet gauche, les interphalangiennes proximales des 3^{ème} et 5^{ème} doigts droits et le genou droit associées à des talalgies bilatérales et une douleur des articulations sacro-iliaques. La biologie montrait un syndrome inflammatoire modéré, des facteurs rhumatoïdes faiblement positifs et un typage HLA B7 et B17. Le bilan radiologique montrait une arthrite des mains, une enthésite calcanéenne et permettait de suspecter une sacro-iliite bilatérale qui était confirmée par un scanner. L'évolution était bonne sous anti-inflammatoires non stéroïdiens pendant 6 mois. Il consulte en janvier 2006 pour le même tableau associé à une sécheresse buccale et oculaire. Le bilan trouvait une VS à 20, des facteurs rhumatoïdes faiblement positifs mais des AAN positifs à un taux 1/160 homogènes avec des anti SSA. Les radiographies standard montraient une carpite stade II gauche. L'examen ophtalmologique a confirmé le syndrome sec oculaire. La biopsie des glandes salivaires accessoires a montré un syndrome de Gougerot Sjögren grade 2 de Shisholm.

SUMMARY**Purpose**

We report the case of an association : myasthenia-spondylarthropathy which is an original observation because this association is not common. In fact, only six cases were reported in the literature. In addition to that, this association is a fortuitous one or it is implying other factors not yet proven until now?

Case report

Mr J.H, 32 years old, with myasthenia since 2002, developed in April 2004 bilateral and asymmetrical chronic polyarthritis touching the left wrist, the interproximal phalanx of the third and the fifth right fingers and the right knee associated with bilateral talalgia and pain of the sacroiliac joints. He had a moderate inflammatory syndrome. The rheumatoid factor was detected with presence of HLA B7 and 17. The radiographies showed arthritis of the hands, enthesopathy, and suspected sacroiliitis which was confirmed by a scanner. He was successfully treated with non-steroidal anti-inflammatory drugs. In January 2006, he developed the same clinical picture associated to oral and ocular dryness. We found a sedimentation rate: 20 mm1H. We detected rheumatoid factor and antinuclear factor (1/160) with presence of anti SSA. Radiographies showed erosion of wrist bones. The ophtalmological exam confirmed the ocular dryness. The labial biopsy confirmed the Sjögren's syndrome stage 2 of Shisholm.

INTRODUCTION

La myasthénie est souvent associée à d'autres affections ayant en commun une origine immunologique démontrée ou probable. C'est le cas de la polyarthrite rhumatoïde, du lupus érythémateux disséminé et de l'anémie de Biermer. Cependant, l'association spondylarthropathie-myasthénie n'a été rapportée que dans six cas dans la littérature [1,2 ,3]. Nous en rapportons un nouveau cas.

OBSERVATION

Monsieur J.H. âgé de 32 ans, aux antécédents de myasthénie diagnostiquée en 2002 et bien équilibrée par le traitement médical, était hospitalisé en avril 2004 pour un tableau de polyarthrite chronique bilatérale et asymétrique évoluant depuis un an, touchant le poignet gauche, les inter phalangiennes proximales des 3ème et 5ème doigts droits et le genou droit associées à des lombalgies, cervicalgies et talalgies bilatérales prédominant à droite.

A l'interrogatoire, il n'y avait pas d'autres signes articulaires ni extra articulaires associés. Le patient avait un bon état général. Sa voix nasonnée était en rapport avec sa myasthénie. L'examen ostéo-articulaire montrait un aspect en fuseau des 3ème et 5ème rayons droits, une synovite du poignet gauche avec limitation des mouvements articulaires, une arthrite du genou droit, une synovite de l'inter phalangienne proximale du 2ème orteil droit et une douleur à la pression du talon droit. Le rachis lombaire était raide avec un indice de schöber à 2 cm. La pression des deux sacro-iliaques était douloureuse. A la biologie : la vitesse de sédimentation était à 34 mm à la 1ère heure. Il y avait une hyper alpha2, bêta et gamma globulines poly clonales à l'électrophorèse des protéines sanguines. La numération formule sanguine était normale ainsi que le bilan rénal et hépatique. Le bilan immunologique comportait : des Facteurs Rhumatoïdes faiblement positifs à un taux de 20,5 UI /ml, des anticorps antinucléaires négatifs et des antigènes HLA B7 et B17 positifs. Les radiographies standards montraient des signes d'arthrite érosive et constructive au niveau des inter phalangiennes proximales des 3ème et 5ème doigts droits et du 5ème orteil droit. Il n'y avait pas de carpite radiologique. Une enthésite calcanéenne postéro supérieure bilatérale était retrouvée sur les radiographies des talons.

Les radiographies du rachis étaient normales. Sur la radiographie du bassin, il y avait une suspicion de sacro-iliite bilatérale qui a été confirmée par le scanner des sacro-iliaques qui a montré une sacro-iliite bilatérale stade III (figure1). La radiographie du thorax objectivait un émoussement du cul de sac droit. Le diagnostic de spondylarthropathie avec atteinte axiale et périphérique était retenu chez ce patient myasthénique. Le reste du bilan à savoir l'électrocardiogramme, l'échographie cardiaque et l'examen ophtalmologique étaient normaux.

L'évolution était rapidement favorable sous anti- inflammatoires non stéroïdiens pendant 6 mois. Le malade a été perdu de vue pendant 2 ans durant lesquels, il a interrompu son traitement. Le malade consulte en

janvier 2006 pour le même tableau clinique de polyarthrite chronique asymétrique avec synovite du poignet gauche et limitation très importante de la mobilité articulaire, une synovite de l'inter phalangienne proximale du 3ème doigt droit, de la métacarpo-phalangienne du pouce droit et du 2ème, 3ème doigt gauches, des métatarsalgies bilatérales, des enthésalgies à l'insertion du tendon d'Achille droit et des lombalgies.

Le patient rapportait une sècheresse buccale et oculaire récentes associées à une acrocyanose au froid. Le bilan retrouvait toujours un syndrome inflammatoire modéré, des FR faiblement positifs mais des AAN positifs à un taux de 1/160 homogènes avec des anti SSA. Les radiographies standard montraient une carpite stade II gauche. L'examen ophtalmologique a confirmé le syndrome sec oculaire (un Break Up Time altéré avec une kératite ponctuée superficielle bilatérale). La biopsie des glandes salivaires accessoires a montré un syndrome de Gougerot Sjögren grade 2 de Shisholm.

DISCUSSION

La myasthénie est une affection acquise due à des auto anticorps dirigés contre le récepteur de l'acétylcholine et responsable d'un dysfonctionnement de la jonction neuromusculaire. Cette maladie est associée à certains phénotypes HLA B8 et DR3 [4].

Certaines formes de la myasthénie sont associées à une autre maladie auto-immune ou à une connectivite dans 10 à 15% des cas, elles affectent surtout la femme entre 20 et 40 ans et l'homme de plus de 40 ans. Il peut s'agir de dysthyroïdie, d'une anémie de Biermer, d'un LED ou d'une PR.

Cette association n'est certainement pas fortuite, faisant intervenir des facteurs immunologiques essentiellement le système HLA DR [1, 2, 3,5]. Mais l'association myasthénie à une spondylarthropathie (type SPA) n'a été décrite que dans six cas dans les séries anciennes de la littérature. Tout au début, chez notre patient myasthénique se présentant pour un tableau de polyarthrite chronique bilatérale, nos orientations diagnostiques étaient dirigées essentiellement vers un tableau de PR mais l'absence de carpite radiologique, la présence de sacro-iliite bilatérale, de l'antigène HLA B7 appartenant au groupe de réactivité croisée CREG B7 [6] et la réponse aux anti-inflammatoires non stéroïdiens ont récusé ce diagnostic et retenu celui de la spondylarthropathie. La rareté de cette association, fait que les mécanismes physiopathologiques restent inexpliqués. Certes, le terrain immunologique est de loin démontré dans la SPA mais il n'est pas le même que celui de la myasthénie [7,8]. S'agit-il d'une association fortuite ? ou d'une association impliquant d'autres facteurs non encore prouvés jusqu'à présent ?[9,10,11].

Il serait recommandé de réaliser systématiquement des radiographies du rachis lombaire et des sacro-iliaques chez les patients atteints de myasthénie se plaignant de douleurs lombaires basses souvent attribuées à tort à des douleurs musculaires dans le cadre de leur myasthénie (car la douleur n'est pas fréquente dans la myasthénie). Par ailleurs, notre malade présentait un syndrome sec oculaire et buccal. S'agissait-il d'une atteinte rentrant dans le cadre d'une dysautonomie cholinergique en rapport avec sa myasthénie ou d'un authentique syndrome de Gougerot-Sjögren s'inscrivant dans le cadre d'une origine auto-immune commune étant donné que les anticorps anti SSA sont positifs et que le syndrome de Gougerot-Sjögren et la myasthénie figurent parmi les complications auto-immunes de la maladie de type greffon contre l'hôte chronique [12].

CONCLUSION

L'association de la myasthénie à d'autres maladies auto-immunes n'est certainement pas fortuite et bien que l'association myasthénie-spondylarthropathies apparaît rare dans la littérature, la recherche d'une ou plusieurs autres maladies auto-immunes doit être systématique chez tout myasthénique car leur traitement peut avoir une incidence favorable sur l'évolution de la myasthénie.

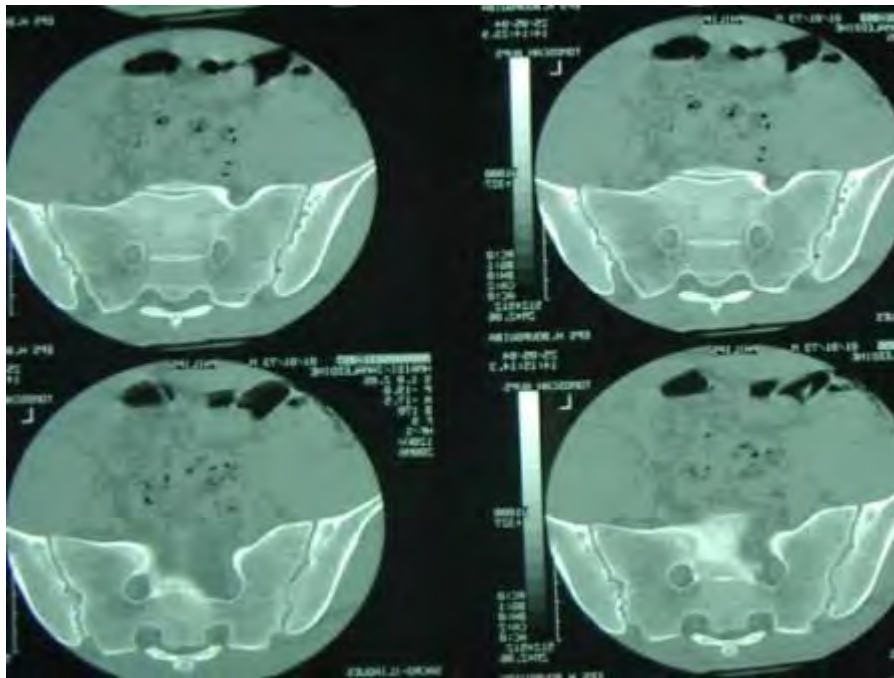


Figure 1
Scanner des sacroiliaques: sacroiliïte bilatérale stade 3

REFERENCES

1. AARLI JA, MILDE EJ, THUMOLD S. Arthritis in myasthenia gravis. J Neurol Surg Psychiatry 1975 Nov;38 (11):1048-55 ;
2. CARTER JB et al. Myasthenia gravis and rheumatoid spondylitis. Coexistence three cases. JAMA 1965 Nov 22; 194 (8):913-14
3. THORLACIUS S, AARLI JA, RIISE T, MATRE R, JOHNSEN HJ. Associated disorders in myasthenia gravis: autoimmune diseases and their relation to thymectomy. Acta Neurol Scand 1989 Oct; 80(4): 290-5.
4. GOULON - GOEAN C, GAJDOS P. Myasthénie et syndromes myasthéniques. EMC Neurologie 17-172-B-10,2002, 14p ;
5. KIM HT et al. Coexistence of myosthenia gravis and pemphigus foliaceus. J Korean Med Sci 1995 Aug; 10 (4):295-302 ;
6. HUMBERT P , DUPOND JL . Les syndromes autoimmuns multiples(SAM). Ann Med Interne 139 (1988) ; p159-168 ;
7. KILLIAN PJ, HOFFMAN GS. Coexistence of systemic lupus erythematous and myasthenia gravis. South Med J 1980 Feb; 73 (2):244-46 ;
8. BHETTAY EM, KALLA AA . Coexistence of myasthenia gravis and seropositive juvenile chronic arthritis. Clin Exp Rheumatol. 1992 Sept - oct; 10(5) : 499-501.
9. DE WAZIERES B, FRAISSE TC, DI CASTRI, DAMIGNY A, FOURCADE J. Association myasthenie et sclerodermie systémique. Rev Med Int, vol 32 , issue 4, April 2002, p 403-404
10. REY J & al . Myasthenie et LLC : une association fortuite ? Rev Med Int, vol22, issue 11 Oct 2001, p 1129- 1123.
11. GOULON M, GAJDOS Ph, ESTOUNET B, ANDRE C et TULIEZ M. Myasthenie et maladies associées. Ann Med Int 1980 , 131 n°1, p9-16
12. SHERER Y, SHOENFELD Y. Autoimmune diseases and autoimmunity post-bone marrow transplantation. Bone Marrow Transplant 22 (1998), pp. 873-881.