

CASE REPORT / CAS CLINIQUES

TRAUMATISME CRANIEN PENETRANT NON PROJECTILE PAR DES CLOUS: UN CAS INHABITUEL

AN UNUSUAL CASE OF PENETRATING HEAD INJURY BY NAILS

DIALLO Moussa ¹
 SOGOBA Youssouf ¹
 KANIKOMO Drissa ¹

1. Service de Neurochirurgie, CHU Gabriel Touré, Bamako, Mali

E-Mail Contact - DIALLO Moussa :

Mots clés: Agression, Clou, Plaie crânio-cérébrale, Traumatisme crânien

Keywords: Aggression; head trauma; Nail

RESUME

Introduction

Les traumatismes crâniens pénétrants par des clous sont rares. Ils s'observent souvent dans le contexte d'auto-mutilation chez des personnes avec affection psychiatrique. Les cas secondaires à une agression physique par l'implantation intracrânienne de clous sont exceptionnels. Nous rapportons ici le cas clinique d'un jeune patient victime d'agression par une foule.

Patient et méthode

Le patient de 29 ans a été amené aux urgences après avoir subi des coups et blessures volontaires d'une foule en colère. Au plan clinique, on notait des céphalées et des paresthésies à la main gauche ainsi que la présence de 2 corps métalliques implantés en région pariétale droite. La tomodensitométrie (TDM) crânio-cérébrale a mis en évidence une paire de clous intra-crânienne.

Résultat

Le patient a été opéré en urgence. Nous avons extrait deux clous intracrâniens de 8 cm chacun. Le patient a bénéficié d'une prévention antitétanique, anti épileptique et d'une antibioprophylaxie. Les suites opératoires ont été simples. Le patient a récupéré de son trouble sensitif et n'a pas présenté de complications vasculaires et infectieuses. Ce cas particulier soulève la problématique de l'absence de protocole standardisé pour l'exploration radiologique et le traitement chirurgical des traumatismes crâniens pénétrant par des clous.

Conclusion

Le score de Glasgow initial est un facteur pronostic important en cas de traumatisme crânien pénétrant par des clous. La gravité est fonction du siège de l'atteinte cérébrale et des lésions vasculaires endocrâniennes associées. L'angioscanner et/ou l'artériographie cérébrale sont déterminants dans la recherche de blessure vasculaire. Les complications redoutables sont les infections et les lésions vasculaires intracrâniennes.

ABSTRACT**Introduction**

Non-projectile penetrating head trauma by nails is rare. They are seen more often in the context of self-injury in psychiatric patients. The cases secondary to physical aggression by the intracranial implantation of nails by a person are rare. We report a particular clinical case of a young patient assaulted by a crowd of people.

Patient and method

A 29-year-old male patient is brought to the emergency room after being assaulted by a crowd of angry people. On clinical examination there were headaches and paresthesia in the left hand; also the presence of 2 metallic bodies implanted in parietal right area. The brain CT-scan shows an intra cranial pair of nails.

Result

The patient was operated on urgently. We extracted two intracranial nails of 8 cm each. The patient benefited from tetanus prevention, anti-epileptic and prophylactic antibiotics. The postoperative course was simple. The patient recovered from his sensory disorder and did not develop vascular nor infectious complications. This particular case raises the problem of the lack of a standardized protocol for the radiological exploration and surgical treatment of penetrating head trauma by nails.

Conclusion

The initial Glasgow score is an important prognostic factor for penetrating head trauma by nails. The severity of the clinical signs is a function of the location of the cerebral involvement and associated intracranial vascular lesions. CT angiography and / or cerebral arteriography are critical in the search for vascular injury. The most serious complications are infections and intracranial vascular lesions.

INTRODUCTION

Les traumatismes crâniens pénétrants par des clous sont rares et potentiellement fatals s'ils s'accompagnent de plaie vasculaire intracrânienne (10). Ils surviennent à la suite d'accidents de travail ou domestique (16) et d'automutilation (contexte psychiatrique) pour la plupart (18). Ils sont rarement secondaires à une agression physique. La prise en charge reste ambiguë tant sur le plan chirurgical de ces lésions, notamment avec le développement de techniques chirurgicales (16) que sur les explorations radiologiques pré et postopératoire. Ils constituent une cause majeure de décès et d'invalidité en structures neuro-vasculaires (4).

L'observation que nous rapportons est particulière par le contexte du traumatisme, le mécanisme de survenu et l'agent vulnérant utilisé.

CAS CLINIQUE

Notre observation porte sur un jeune homme âgé de 29 ans, sans emploi, qui a été victime d'un traumatisme crânien par agression physique de la part d'une foule lors d'une tentative de vol en novembre 2016. En effet, surpris par le gardien d'une concession lors du vol de bijoux, le patient fut appréhendé par une foule déchaînée venue à l'appel au secours du gardien. Après avoir été couvert des coups, le jeune garçon a subi une exécution extrajudiciaire qui a consisté à l'implantation d'une paire de clou dans le crâne (*Images 1-A*).

A son arrivée aux urgences, accompagné par la police, le patient était conscient avec un score de Glasgow à 15. Il décrivait des céphalées associées à des paresthésies à type de fourmillements et une hypoesthésie à la main gauche. L'inspection du crâne avait mis en évidence la présence de deux corps étrangers métalliques implantés en région pariétale droite (*Image 1-A*). Le reste de l'examen était sans particularité.

Le scanner cérébral réalisé en urgence (*Image 2*) confirmait le passage endocrânien de chacun des deux clous. Il n'y avait pas d'hématome intracérébral. L'angiogramme et l'artériographie n'ont pas été réalisés.

L'indication de l'ablation chirurgicale des clous a été posée dans la foulée. En préopératoire, le patient a bénéficié d'une séroprophylaxie antitétanique à base d'anatoxine tétanique 0,5 millilitre en sous cutané et d'une antibioprophylaxie par le ceftriaxone à la dose de 2 grammes par jour. L'intervention sous anesthésie générale avait consisté en la réalisation d'une incision droite prolongeant de part et d'autre l'orifice d'entrée du corps étranger et à tailler une petite rondelle de craniectomie autour du clou (*Image 3-H*). Après le retrait de celui-ci et le contrôle de l'hémostase, la rondelle osseuse avait été remise à sa place et la peau fermée en deux plans sans drainage. A la mensuration, les clous mesuraient chacun 8 centimètres (cm) de long (*Image 3-I*).

En postopératoire immédiat, outre le traitement antalgique, le patient avait été mis sous prévention antiépileptique à base de valproate de sodium 500 milligrammes (mg), un comprimé toutes les 12 heures pour une durée de deux mois avec la poursuite de l'antibioprophylaxie à raison de 2g toutes les 12 heures pendant 10 jours. Les suites opératoires ont été simples. Le patient a présenté son refus de réaliser le scanner de contrôle et l'angiogramme cérébral devant une amélioration favorable marquée par la régression de troubles sensoriels de la main gauche. Au douzième jour, les points de suture ont été retirés et le patient asymptomatique sans syndrome infectieux est sorti de l'hôpital. Revu en consultation à 3 semaines, il signalait des céphalées minimales calmées par le paracétamol. Durant un suivi de 15 mois, l'évolution clinique était satisfaisante.

DISCUSSION

Les traumatismes crâniens pénétrant à faible énergie cinétique sont rares et ne représentent que 0,4% de tous les traumatismes crâniens (10,16). Ils surviennent de préférence chez l'adulte jeune de sexe masculin (8,10,23) comme dans notre observation. Les traumatismes crâniens pénétrants non projectiles sont de faible vitesse inférieure à 100 mètres par seconde (3). L'objet pénétrant la boîte crâne par des orifices non naturels nécessite une certaine énergie cinétique pour vaincre la protection fournie par l'os. L'épaisseur du crâne et sa distribution convexe minimisent les effets de la frappe, ce qui rend ces traumatismes moins sensibles (10). Leur gravité immédiate est liée aux lésions vasculaires intracrâniennes que peut causer l'objet pénétrant. Secondairement, les complications infectieuses sont à redouter du fait que le corps étranger est considéré comme étant porteur de bactéries.

L'usage des clous comme agent vulnérant n'est pas fréquent. En effet, la plupart des traumatismes crâniens par des clous surviennent dans le contexte d'automutilation chez les personnes psychotiques utilisant de façon préférentielle le pistolet à clous (18). (Tableau I). Les cas de survenue accidentelle se répartissent entre les accidents domestiques concernant surtout les enfants et les accidents de travail dont sont victimes les adultes (16). L'implantation à vif d'une paire de clou de longue taille dans le crâne d'un individu relève d'une cruauté extrême. Ce genre d'agression physique dont a été victime notre patient est exceptionnel. De 2006 à nos jours, nous avons répertorié 22 cas de traumatisme crânien par des clous dont seulement quatre étaient secondaires à une agression physique (6,9,10,24). Tous ces cas concernaient l'adulte de sexe masculin à l'exception d'un seul survenu chez un garçon de 4 ans.

Dans la majorité des cas, l'état clinique du patient est très peu compromis (Tableau I). Le tableau clinique est surtout fonction du siège de l'atteinte cérébrale et des dommages vasculaires intracrâniens engendrés. Les troubles sensitifs de la main gauche rencontrés chez notre patient sont liés à une atteinte du cortex somato-sensitif du côté droit par le clou. Un grand nombre de controverses existent par rapport au choix des examens radiologiques à visée diagnostique. Si la majorité des auteurs optent pour la radiographie du crâne associée à la tomodensitométrie (TDM) cérébrale (Tableau I) (6, 9,12, 13, 22,), d'autres ont associé une angiographie cérébrale aux deux examens précédents (3, 8,18). Chen al. (7) avaient préféré la TDM et l'angiogramme cérébral. La rareté du cas, le contexte et l'absence d'un protocole d'exploration dans notre contexte de travail ont fait que la TDM cérébrale a été le seul examen réalisé. En l'absence de l'artériographie non disponible dans notre centre, la réalisation d'un angiogramme cérébral peut contribuer à la recherche de lésions vasculaires liées au passage intracrânien des clous. Ainsi, l'exploration radiologique d'un traumatisme crânien pénétrant par des clous devra nécessairement comporter une TDM avec angiogramme cérébral. En cas de doute d'une lésion vasculaire, une artériographie sera réalisée.

La prophylaxie antiépileptique, antitétanique et antibiotique est importante en cas de passage intracérébral de clou du fait de la lésion corticale par un objet métallique potentiellement infesté de germes. Très peu

<http://ajns.paans.org>

d'auteurs avaient effectué la prophylaxie antiépileptique (3,20) comme ce fut le cas dans notre observation avec le valproate de sodium. Cette pratique n'est pas encore validée par des études scientifiques. Toutefois, il est à noter qu'environ 30% à 50% des patients victimes de traumatisme crânien pénétrant développent des crises à la suite d'une lésion traumatique directe du cortex cérébral avec une cicatrisation subséquente (15). Li et al. recommandent des anticonvulsivants prophylactiques au cours de la première semaine suivant le traumatisme à cause du risque élevé d'épilepsie (16). Cette prophylaxie peut aller jusqu'à 6 mois en l'absence de crise (10). La prévention antitétanique effectuée chez notre patient n'a été retrouvée que dans une seule observation (1).

L'ablation chirurgicale du clou est indiquée pour prévenir ou réduire les dommages secondaires et les complications tardives. Pour cela, l'intervention devra être réalisée la plus précocement possible. Il n'existe pas de stratégie standard pour le retrait chirurgical du corps étranger. L'objectif étant d'être le moins traumatique et le moins délétère possible, l'analyse minutieuse des examens radiologiques, la parfaite connaissance de l'anatomie du cerveau pourront aider à l'extraction sans encombre du métal introduit. Certains auteurs ont proposé la réalisation d'examens radiologiques peropératoires afin de détecter de façon précoce un saignement intracrânien secondaire à l'extraction du corps étranger (3,5). Cette attitude demande une logistique et des manœuvres qui ne sont pas particulièrement indispensables. L'acte chirurgical à foyer ouvert permet de s'affranchir de cette attitude.

La craniectomie est l'approche chirurgicale optimale pour l'ablation d'un clou intracrânien avec effraction de la dure-mère. Elle permet de contrôler le geste en cas d'hémorragie. Pour les corps étrangers qui n'ont pas traversé la dure-mère, un simple retrait sous anesthésie locale peut être effectué (10). Awori et al (3) trouvent que la présence d'un corps étranger retenu n'est pas considérée comme une indication absolue d'intervention chirurgicale (3). De notre point de vue, la chirurgie d'un corps étranger à type de clou se justifie par le risque potentiel d'infection même si celui-ci est situé en sous cutané. Tous les auteurs sont d'accord sur l'antibioprophylaxie, mais avec des molécules et des protocoles différents. Les antibiotiques à large spectre sont les plus recommandés (8,3,14). Ceux qui traversant la barrière hémato-encéphalique peuvent apporter un meilleur résultat (16). Dans notre observation, le Ceftriaxone a été utilisé pendant 12 jours avec un résultat satisfaisant. Le choix de l'antibiotique et de la durée de l'antibiothérapie est fonction du siège du corps étranger (sous cutané ou intracérébral) et de l'habitude les équipes.

La surveillance post-opératoire évalue l'état neurologique du patient avec le score de Glasgow (GCS). Elle recherchera aussi les éléments en faveur de crises d'épilepsie, de fuite du liquide cérébro-spinal (LCS), des troubles endocriniens et infectieux. La fuite du LCS survient dans 0,5% à 3% des cas de traumatisme crânien pénétrant (21). Cette complication n'a pas été observée chez notre patient. Les patients porteurs de traumatisme crânien pénétrant avec un corps étranger non stérile sont à une population à risque de développer des infections, telles que les abcès cérébraux et la méningite. L'administration d'antibiotiques peut réduire les risques de cette complication. Les dysfonctionnements endocriniens peuvent se voir par atteinte hypophysaire par le corps étranger. La prise en charge associera les endocrinologues pour corriger les éventuels troubles métaboliques et endocriniens.

Outre la TDM cérébrale de contrôle qui doit être réalisée dans les 72 heures à la recherche de complications secondaires à type d'hématome de la loge opératoire, il est souhaitable de répéter l'angioscanner et l'artériographie cérébrale 2 à 3 semaines plus tard (11). Ces deux examens rechercheront un faux anévrisme lié à une lésion vasculaire par le corps étranger. Le score de Glasgow (GCS) initial avant la prise en charge est un facteur pronostic important. Un GCS initial inférieur à 15 serait prédictif d'une évolution défavorable (10). Notre patient n'avait pas présenté de trouble de la vigilance. Sa prise en charge a été favorable avec une évolution clinique satisfaisante.

CONCLUSION

Le traumatisme crânien pénétrant par des clous est rare et se voit surtout dans un contexte d'automutilation chez les patients psychiatriques. Les cas secondaires à une agression sont exceptionnels. Le score de Glasgow initial est un facteur pronostic important. La gravité des signes cliniques est fonction du siège d'atteinte cérébrale et des lésions vasculaires endocrâniennes associées. Les infections et les lésions vasculaire intracrâniennes sont les principales complications à redouter.

Tableau I : Récapitulatif des cas de traumatisme crânien pénétrant par des clous de 2006 à nos jours.

N°	Auteurs année	Age sexe	Contexte	Siège de la lésion	Signes cliniques	Imagerie	Antibiopro phylaxie	Type de chirurgie	Antiépilept ique	complications	séquelles
1	Litvack et al. (2006) (17)	33ans M	Automutilation Pistolet à clou (Psychiatrique)	Intracrânien multiples (12 clous)	GCS 15 dysarthrie	Radiographie TDM Angiographie cérébrale	oui	craniotomie	Non	Non	Non
2	Kataria et al. (2011) (13)	2ans M	Chute accidentelle	Frontal gauche	GCS15, Pas de déficit	Radiographie TDM cérébrale	oui	Ablation sans craniotomie	Non	Non	Non
3	Sedney et al. (2012) (24)	4ans M	Agression physique	Frontal sur le sinus sagittal	G15, Pas de déficit	Radiographie TDM cérébrale	oui	mini craniotomie, ligature du sinus	Non	Non	Non
4	Arici et al. (2012) (2)	34ans M	Automutilation Pistolet à clou (Psychiatrique)	Temporal droit (2 clous), Pariétal droit (2 clous)	GCS 15, Pas de déficit	Radiographie TDM Angio-TDM cérébrale	Non précisée	mini craniotomie	Non précisée	Non précisée	non
5	Regunath et al. (2012)(22)	3ans F	Chute accidentelle	Frontal droit	GCS 15, Pas de déficit	Radiographie TDM cérébrale	oui	craniectomie bi frontale	Non	Non	Non
6	Carrillo-Ruiz et al. (2013) (6)	70ans M	Agression physique	Frontal droit	G15, Pas de déficit	Radiographie TDM cérébrale	oui	craniotomie frontale	Non	Non	Non
7	Jeon et al. (2014) (12)	43ans M	Tentative d'autolyse Pistolet à clou	Pariétal gauche	GCS 14, hémiparésie droite	Radiographie TDM cérébrale	oui	Craniectomie minimale	Non	Non	hémiparésie droite
8	Chen et al. (2014) (7)	91ans M	Automutilation Pistolet à clou (Psychiatrique)	région frontale droite	GCS 5, hémiparésie gauche	TDM Angio-TDM cérébrale	oui	craniectomie décompressi vefronto-pariétale droite	Non	trachéostomie	hémiparésie gauche

9	Chowdhury et al. (2016) (9)	36ans M	Agression physique	Frontal para sagittal	GCS 15 Pas de déficit	Radiographie TDM cérébrale	oui	craniotomie	Non	Non	Non
10	Carnevale et al. (2016) (5)	60ans M	Automutilation Pistolet à clou (Psychiatrique)	Temporal droit	GCS 15 Pas de déficit	TDM cérébrale pré et peropératoire Artériographie postopératoire	oui	Craniotomie temporal droite	Non	Non	Non
11	DeHolanda et al. (2016) (10)	74ans M	Automutilation Pistolet à clou (Psychiatrique)	Pariétal	GCS 14 Pas de déficit	Radiographie TDM Angiographie	oui	Craniotomie + duroplastie	Non	Non	Non
		64ans M	Agression physique	Pariétal	GCS 15 Pas de déficit	Radiographie TDM Angiographie cérébrale	oui	Craniotomie + duroplastie	Non	Non	Handicap modéré GOS 4
12	Makoshi et al (2016) (19)	33ans M	Automutilation Pistolet à clou (Psychiatrique)	temporo-pariéto-occipitale bilatéral	GCS 15 hémiparésie gauche	TDM, Angio-TDM (10 clous)	NP	extraction chirurgicale des clous sans craniectomie	NP	NP	déficience cognitive
		51ans M	Tentative d'autolyse Pistolet à clou (éthylisme chronique)	temporal bilatérale	GCS 8	TDM, Angio-TDM, Angiographie	NP	extraction chirurgicale des clous sans craniectomie	NP	NP	déficience cognitive
		22ans M	Tentative d'autolyse Pistolet à clou (psychotique)	frontal droit	GCS 15 Pas de déficit	TDM	NP	extraction chirurgicale des clous sans craniectomie	NP	NP	déficience cognitive
		49ans M	Automutilation Pistolet à clou	sinus transverse	GCS bas, Pas de déficit	TDM, angiographie	NP	extraction chirurgicale des clous sans craniectomie	NP	NP	Non
13	Min et al. (2017) (20)	53ans M	Tentative d'autolyse Pistolet à clou	frontal droit	GCS13 Pas de déficit	Radiographie TDM Angio-TDM	oui	craniotomie frontale bilatérale	oui	Non	Non

14	Awori et al (2017) (3)	45ans M	Accident de travail	Fosse cérébrale moyenne, Œil gauche	GCS 15, ophtalmoplégie gauche Névrалgie V1 gauche	TDM Angiographie cérébrale	oui	Transorbitaire	oui	Non	Névrалgie V1 gauche
15	Alain et al (2017) (1)	50ans M	Tentative d'autolyse Pistolet à clou	Temporal bilatéral	GCS 13 Pas de déficit => rigidité anormale au membre supérieur gauche	TDM Angio-TDM	oui	Craniotomie + duroplastie	oui + Vaccin antitétanique	Non	déficits cognitifs et fonctionnels
16	Wu et al. (2018) (25)	60ans M	NP (pistolet à clous)	pariétal droit	GCS 15, Hémiparésie gauche	Radiographie TDM Angio-MR post-op	oui	craniectomie	non	non	Hémiparésie gauche
		57ans M	NP (pistolet à clous)	occipital droit	GCS 15 Pas de déficit	Radiographie TDM	oui	craniectomie	non	non	non
		49ans F	accident (pistolet et à clous,)	Fronto-pariétal droits	GCS 15 Pas de déficit	Radiographie TDM	oui	craniectomie	non	non	non
17	Notre observation	29ans M	Agression physique	Frontal et pariétal droit	GCS 15, paresthésie main gauche	TDM cérébrale	oui	Mini craniectomie	oui	non	non

Angio-TDM : angioscanner,

M : masculin

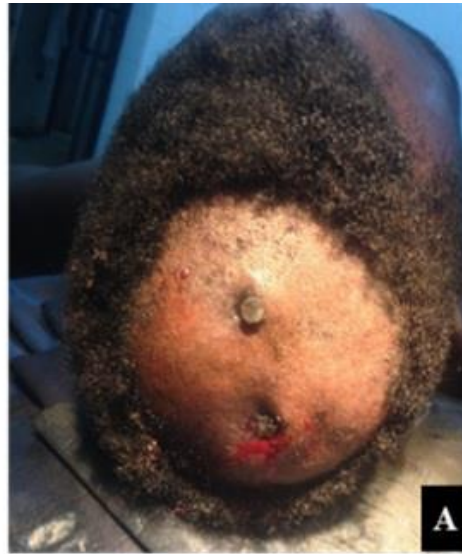Angio-MR : angio-IRM

NP : non précisé

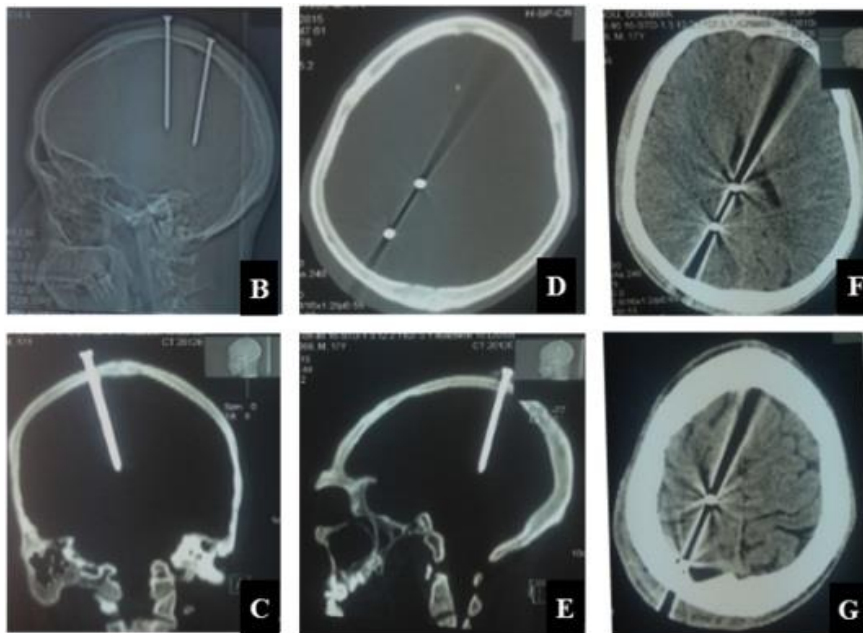
F : féminin

TDM : tomodensitométrie (scanner)

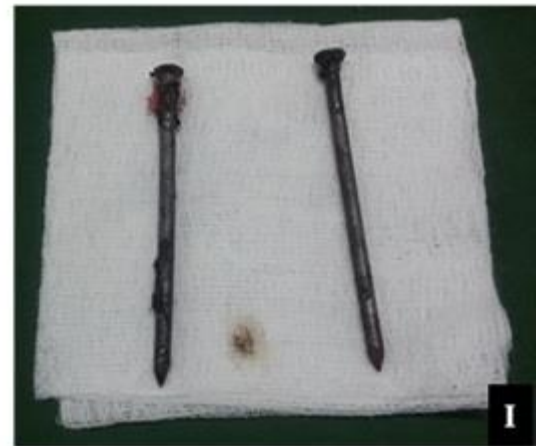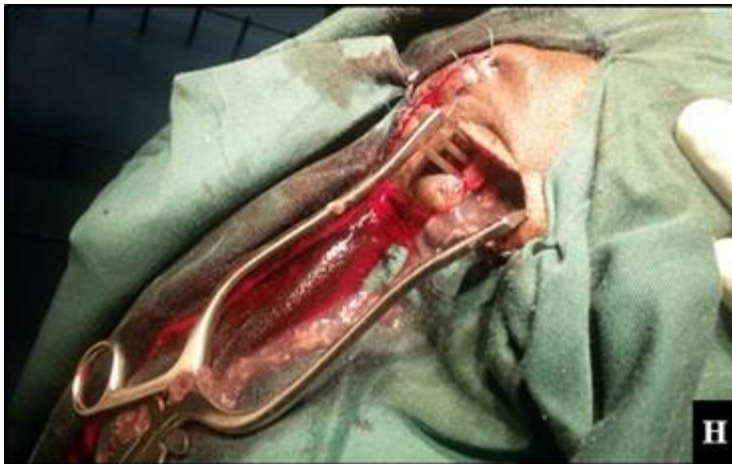GCS : score de Glasgow



Images 1: Mise en évidence de 2 clous implantés dans le crâne



Images 2: TDM cérébrale de diagnostic
B- Scoot view, crane de profil
C- Coupe coronale, fenêtre osseuse
D- Coupe axiale, fenêtre osseuse
E- Coupe sagittale, fenêtre osseuse
F.G- Coupes axiale, fenêtre parenchymateuse



Images 3: Images peropératoire

H- Ablation du clou à travers une craniectomie à minima

I- 2 clous de 8 cm chacun extraits du crâne

REFERENCES

- 1- ALAIN J, LAVERGNE P, ST-ONGE M, D'ASTOUS M, COTE S. Bilateral nail gun traumatic brain injury presents as intentional overdose: A case report CJEM. 2017;1-4
- 2- ARICI L, AKGUN B, KAPLAN M, YILMAZ I. Penetrating head trauma with four nails: an extremely rare case. Ulus Trauma AcilCerrahiDerg. 2012;18:265-67
- 3- AWORI J, WILKINSON DA, GEMMETE OJ, THOMPSON BG, CHAUDHARY N, PANDEY AS. Penetrating Head Injury by a Nail Gun: Case Report, Review of the Literature, and Management Considerations. J Stroke and Cerebrovascular Diseases 2017;26 (8): e143-49
- 4- CALDICOTT DG, PEARCE A, PRICE R, CROSER D, BROPHY B. Not just another 'head lac'...low-velocity, penetrating intra-cranial injuries: a case report and review of the literature. Inj. 2004;35:1044-54
- 5- CARNEVALE JA, MORRISON JF, CHOI DB, KLINGE PM, COSGROVE GR, OYELESE AA. Self-inflicted nail-gun injury with cranial penetration and use of intraoperative computed tomography. SurgNeurol Int. 2016;7(Suppl 10):S259-62
- 6- CARRILLO-RUIZ JD, JUAREZ-MONTEMAYOR V, MENDEZ-VIVEROS A, FRADE-GARCIA A, BOLANOS-JIMENEZ R. Skull stab wound from a metal railroad nail perforating the right frontal lobe Brain Inj. 2013;27:973-77
- 7- CHEN PC, TSAI SH, CHEN YL, LIAO WI. Post-traumatic cerebral infarction following low-energy penetrating craniocerebral injury caused by a nail. J Korean Neurosurg Soc. 2014;55:293-95
- 8- CHIBBARO S, TACCONI L. Orbito-cranial injuries caused by penetrating non-missile foreign bodies. Experience with eighteen patients ActaNeurochir (Wien) 2006; 148: 937-41
- 9- CHOWDHURY FH, HAQUE MR, HOSSAIN Z, CHOWDHURY NK, ALAM SM, SARKER MH. Nonmissile Penetrating Injury to the Head: Experience with 17 Cases World Neurosurg. 2016;94:529-43
- 10- DE HOLANDA LF, PEREIRA BJA, HOLANDA RR, NETO JT, DE HOLANDA CVM, GIUDICISSI FILHO M, DE OLIVEIRA NRC, DE OLIVEIRA JG. Neurosurgical management of nonmissile penetrating cranial lesions. World Neurosurg. 2016;90:420-429
- 11- GUTIERREZ-GONZALEZ R, BOTO GR, RIVERO-GARVIA M, PEREZ-ZAMARRON A, GOMEZ G. Penetrating brain injury by drill bit. ClinNeurolNeurosurg. 2008;110:207-10
- 12- JEON YH, KIM DM, KIM SH, KIM SW. Serious penetrating craniocerebral injury caused by a nail gun. J Korean Neurosurg Soc. 2014;56:537-39
- 13- KATARIA R, SINGH D, CHOPRA S, SINHA VD. Low velocity penetrating head injury with impacted foreign bodies in situ. Asian J Neurosurg 2011; 6: 39-44
- 14- KAUFMAN HH, SCHWAB K, SALAZAR AM. A national survey of neurosurgical care for penetrating head injury. Surg Neurol. 1991;36:370-77
- 15- KAZIM SF, BHATTI AU, GODIL SS. Craniocerebral injury by penetration of a T-shaped metallic spanner: a rare presentation SurgNeurol Int. 2013;4:2
- 16- LI XS, YAN J, LIU C, LUO Y, LIAO XS, YU L, XIAO SW. Nonmissile Penetrating Head Injuries: Surgical

- Management and Review of the Literature. *World Neurosurg.* 2017;98:873.e9-e25
- 17- LITVACK ZN, HUNT MA, WEINSTEIN JS, WEST GA. Self-inflicted nail-gun injury with 12 cranial penetrations and associated cerebral trauma. Case report and review of the literature *J Neurosurg.* 2006;104(5):828-34.
 - 18- LUO W, LIU H, HAO S, ZHANG Y, LI J, LIU B. Penetrating brain injury caused by nail guns: two case reports and a review of the literature. *Brain Inj* 2012;26:1756-62
 - 19- MAKOSHI Z, ALKHERAYF F, DA SILVA V, LESIUK H. Nail gun injuries to the head with minimal neurological consequences: a case series *J Med Case Rep.* 2016;10:58
 - 20- MIN SH, KWEON CY, SHIN W. Penetrating Brain Injury Caused by a Nail Gun. *The Nerve* 2017;3(2):81-84
 - 21- PEASE M, MARQUEZ Y, TUCHMAN A, MARKARIAN A, ZADA G. Diagnosis and surgical management of traumatic cerebrospinal fluid oculorrhea: case report and systematic review of the literature *J NeurolSurg Rep.* 2013;74:57-66
 - 22- REGUNATH K, AWANG S, SITI SB, PREMANANDA MR, TAN WM, HARON RH. Penetrating injury to the head: case reviews *Med J Malaysia.* 2012;67:622-24
 - 23- SCHRECKINGER M, ORRINGER D, THOMPSON BG, LA MARCA F, SAGHER O. Transorbital penetrating injury: case series, review of the literature, and proposed management algorithm. *J Neurosurg.* 2011;114:53-61
 - 24- SEDNEY CL, HARSHBARGER T, ORPHANOS J, COLLINS JJ. Penetrating injury to the superior sagittal sinus by a nail in a 4-year-old child: a case report. *PediatrEmerg Care.* 2012;28:1220-23
 - 25- WU R, YE Y, LIU C, YANG C, QIN H. Management of Penetrating Brain Injury Caused by a Nail Gun: Three Case Reports and Literature Review *World Neurosurg.* 2018;112:143-47