



Aspects scanographiques de l'invagination intestinale chez l'adulte : une analyse rétrospective d'une série descriptive de 26 cas

Tomodensitometry aspects of intestinal intussusception in adults: a retrospective analytical descriptive series of 26 cases

Prisca Gabrielle Emmylou Andrianah¹,
Natalia Gordienco², Lovatiana Miora
Randrianalison³, Narindra Lova Hasina Ny
Ony Rajaonarison¹, Sylvie Blangy², Dina
Hasina Ranoharison⁴, Ahmad Ahmad¹

Auteur correspondant

Prisca Gabrielle Emmylou Andrianah
Courriel: gabieandrianag@gmail.com
CHUJRA Antananarivo, Madagascar

Summary

Context and objective. Intestinal intussusception (II) is the penetration of a segment of intestine into the more downstream portion of the intestine, and is very rare in adults compared with children. The aim of this study was to describe the scanographic aspects of II in adults. *Methods.* This was a descriptive series of cases of II, received in the Medical Imaging Department of the Eaubonne-Montmorency Hospital Group (France), between 2011 and 2015. Patients over 15 years of age who had been diagnosed with II on CT scan were included. The parameters of interest were clinical, scanographic, anatomopathological and therapeutic data. *Results.* Twenty-six cases were collected. The mean age was 49.9 years, with a preponderance of women (53.8%, sex ratio M/F 1/1.16). Occlusive syndrome was the most common clinical sign (19%). CT scans showed the following forms: ileo-ileal (16%), colo-colic (6%) and 1% recto-sigmoid, antro-duodenal and ileo-caecal. Surgical treatment by intestinal resection was used in 19% of cases; the other patients received conservative treatment with ultrasound monitoring. Anatomopathology tests revealed tumoral and inflammatory lesions in the post-operative biopsies. *Conclusion.* Imaging, including CT scanning, has played a crucial role in establishing the diagnosis, identifying complications and, in particular, the causes of intestinal intussusception in adults.

Keywords: anatomopathology, adult, intussusception, scanner

Received: January 20th, 2024

Accepted: July 28th, 2024

<https://dx.doi.org/10.4314/aamed.v17i4.13>

1. Centre d'Imagerie Médicale, Centre Hospitalier Universitaire Joseph Ravoahangy Andrianavalona, Antananarivo, Madagascar.

Résumé

Contexte et objectif. L'invagination intestinale (IVI) est une intussusception d'un segment d'intestin dans la portion intestinale située plus en aval, très rare chez l'adulte comparé aux enfants. La présente étude avait pour objectif de décrire les aspects scanographiques de l'IVI chez les adultes.

Méthodes. C'était une série descriptive des cas d'IVI, reçus dans le service d'Imagerie médicale du Groupe Hospitalier Eaubonne-Montmorency (France), entre 2011 et 2015. Elle a concerné les patients de plus de 15 ans, ayant été diagnostiqué d'IVI au scanner. Les paramètres d'intérêts englobaient les données cliniques, scanographiques, anatomopathologiques et thérapeutiques.

Résultats. Vingt-six dossiers ont été colligés. Leur âge moyen était de 49,9 ans avec une prépondérance féminine (53,8 %, sexe ratio M/F 1/1,16). Le syndrome occlusif était le signe clinique révélateur (19%). Le scanner a visualisé les formes ci-après: iléo-iléale (16%), colo-colique (6 %) et 1% recto sigmoïdienne, antro-duodénale et iléo-caecale. Le traitement chirurgical par résection intestinale concernait 19 % des cas, les autres patients ont bénéficié d'un traitement conservateur par une surveillance échographique. L'anatomopathologie a confirmé l'invagination des intestins et a permis de mettre en évidence les lésions tumorales et inflammatoires des pièces biopsiques post-opératoires.

Conclusion. L'imagerie dont le scanner a apporté un rôle crucial dans l'établissement du diagnostic, à la recherche des complications et notamment des causes des invaginations intestinales chez les adultes

Mots-clés : anatomopathologie, adulte, invagination, scanner

Reçu le 20 janvier 2024

Accepté le 28 juillet 2024

<https://dx.doi.org/10.4314/aamed.v17i4.13>



2. Service d'Imagerie Médicale, Groupe hospitalier Eaubonne-Montmorency, Paris, France.
3. Service d'Imagerie Médicale, CHU Analakinina, Toamasina, Madagascar
4. Service d'Imagerie Médicale, Centre Hospitalier Universitaire d'Andohatpenaka, Antananarivo, Madagascar

Introduction

L'invagination intestinale est définie comme une intussusception ou télescopage ou pénétration d'un segment d'une anse digestive dans son segment d'aval (1). C'est une pathologie fréquemment rencontrée chez les nourrissons et les enfants mais exceptionnelle chez les adultes. Cette affection est responsable de 1 à 5 % des cas d'occlusion intestinale chez l'adulte (2). Leurs étiologies sont surtout représentées par les processus organiques (1). C'est une urgence diagnostique en dépit d'un mode d'installation chronique. Les symptômes sont non spécifiques, marqués par des douleurs abdominales. L'examen physique peut rapporter un syndrome de masse. L'occlusion intestinale peut-être le signe révélateur dans les formes chroniques (3-4). L'imagerie est alors sollicitée pour asseoir le diagnostic et rechercher les causes. Le scanner abdominal est l'examen de référence (5-7), qui est plus performant que l'échographie abdominale (8-9). La radiographie de l'abdomen sans préparation n'a pas d'intérêt en dehors d'une occlusion intestinale associée, à la recherche des images de niveau hydro-aériques (8). Ainsi, la présente étude avait pour objectif de décrire le profil clinique, scanographique et les causes anatomopathologiques des invaginations intestinales aiguës chez l'adulte.

Méthodes

Il s'agissait d'une série descriptive des cas d'invagination intestinale, enregistrés dans le service d'Imagerie Médicale du Groupe Hospitalier Simon Veil, Eaubonne-Montmorency, France, entre janvier 2011 et décembre 2015.

Étaient éligibles, tous les dossiers des patients plus de 15 ans ayant été diagnostiqués au scanner d'invagination intestinale. Les patients avec dossier incomplet étaient exclus.

Les paramètres étudiés comprenaient les données cliniques (âge, sexe...), para cliniques (le scanner

abdominal ou abdomino-pelvien, anatomopathologiques) et la prise en charge thérapeutique.

Les données scanographiques ont été collectées dans le système PACS.

Les données ont été analysées et traitées à l'aide du logiciel Microsoft Office Excel 2010®. Nous avons recouru essentiellement aux statistiques descriptives élémentaires. Les règles de confidentialité et d'anonymat ont été rigoureusement respectées.

Résultats

Au total, nous avons retenu 26 cas d'invagination vus au scanner.

L'âge moyen de nos patients était de 49.9 ans avec des extrêmes de 22 ans et 95 ans,

Il y avait une prédominance féminine, dont 12 hommes et 14 femmes soit un sex ratio M/F de 1/1,16. A l'admission, tous les patients se plaignaient d'une douleur abdominale diffuse, d'intensité variable, d'installation brutale ou progressive. Cinq patients avaient présenté un syndrome occlusif, soit 19% des cas. Un patient était connu et traité pour un adénocarcinome pulmonaire.

Au scanner, la topographie des invaginations (figure 1) était de types iléo-iléaux dans 65,3% (n=17) des cas (figure 2), suivi par les types colocoliques (23% n=6), puis les types iléo-caecaux (3,8% n=1) (figure 3) et dans 3,8% (n=1), pour les formes recto-sigmoïdiennes et antro-duodénales.

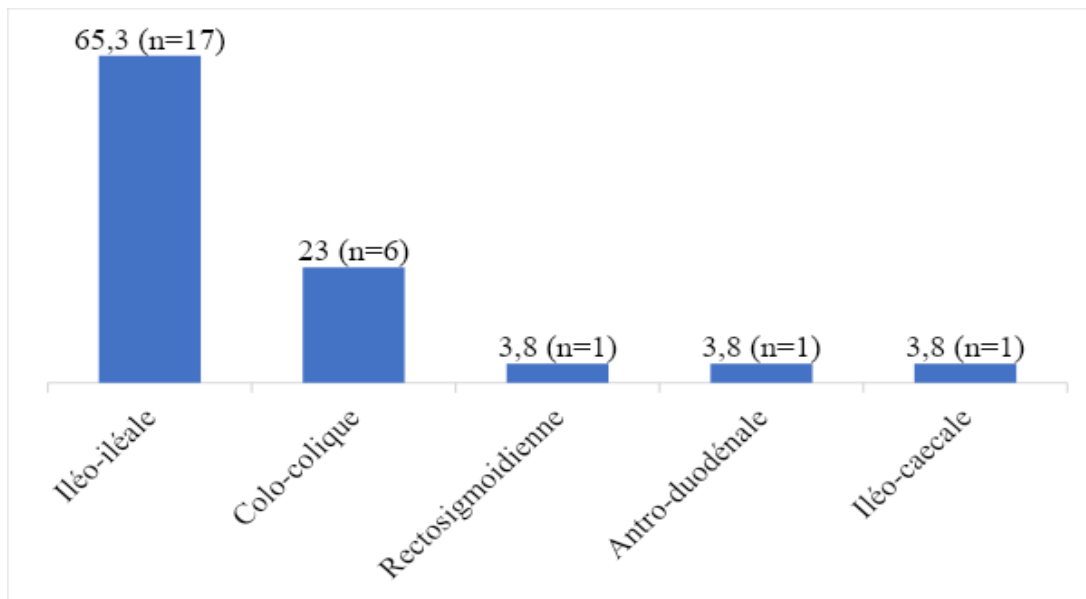


Figure 1. Répartition des patients selon le type d'invagination intestinale

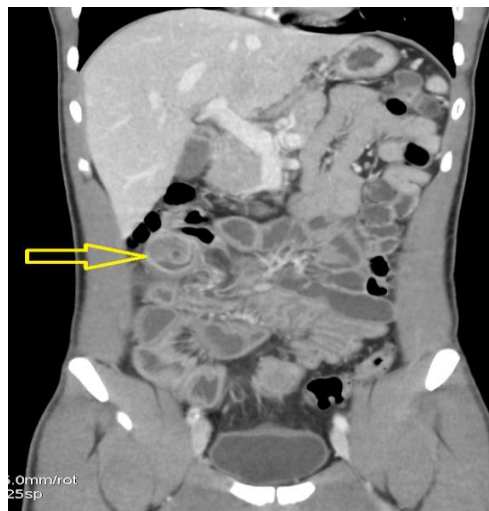

Figure 2. Reconstruction coronale d'un scanner abdomino-pelvien, montrant une image en cocarde du flanc droit en sous-hépatique (flèche jaune) évoquant un boudin d'invagination de type iléo-iléal

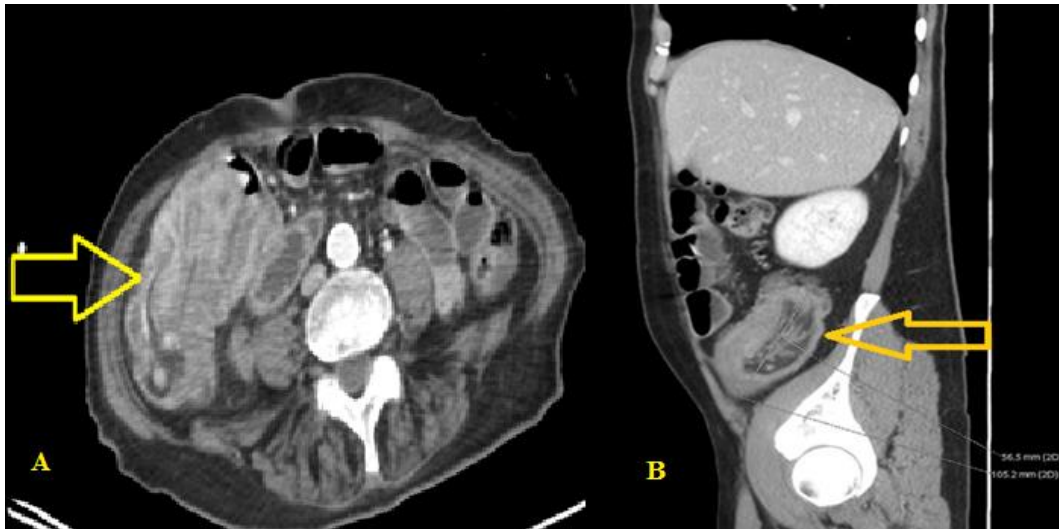

Figure 3. Coupe axiale (A) et reconstruction sagittale (B) d'un scanner abdominal, montrant une image de masse dans la fosse iliaque droite (flèche jaune), faite d'intussusception d'anse digestive, « image en sandwich », évoquant un boudin d'invagination de type iléo-caecal
Le scanner a rapporté des causes organiques chez trois patients, dont la première une masse solide péritonéale de 36 mm de grand axe, la seconde de multiples adénopathies péritonéales et la troisième une appendicite en amont de laquelle se trouvaient les boudins d'invagination.

Sur le plan thérapeutique, 5 patients (19%) ont été opérés en raison de l'état occlusif, avec résection et on observait une désinvagination spontanée chez 21 patients (81%) après surveillance clinico-échographique, dont les rythmes étaient tributaires des signes cliniques des patients.

Les pièces opératoires ont confirmé la présence d'une masse d'interpénétration d'anses intestinales (figure 4).

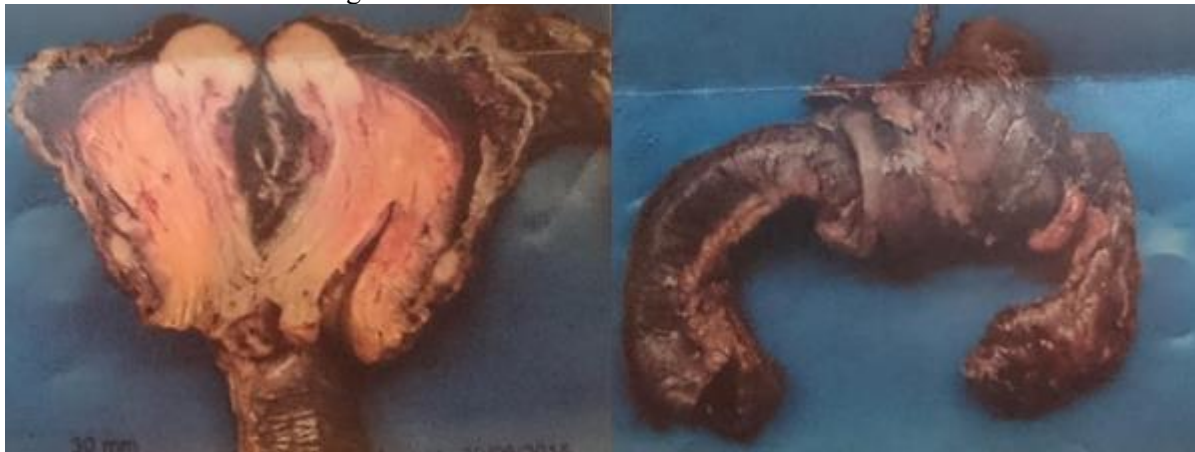

Figure 4. Vue macroscopique de pièces opératoires d'invagination intestinale

L'examen anatomopathologique a retrouvé 3 causes organiques (11%).

L'origine tumorale a été observée sur deux patients : un lymphome de Burkitt, responsable d'une invagination de type aigu iléo-iléal; une adénopathie métastatique d'un cancer pulmonaire, responsable d'une invagination chronique, de localisation iléo-caecale.

Une cause inflammatoire a été aussi confirmée dans un cas d'invagination sur appendicite aiguë.

Dans les deux autres cas opérés, aucune cause particulière n'a été trouvée.

Discussion

L'invagination intestinale reste une entité rare, si on se compare aux enfants et nourrisson. Elle se révèle dans la plupart des cas par l'occlusion intestinale. Chez l'adulte, elle est souvent secondaire à un processus organique (10).

Notre série des 26 cas d'invagination intestinale vue au scanner, enregistrés en 4 ans est



relativement remarquable. La symptomatologie clinique décrite dans la littérature est peu spécifique, souvent pauvre, polymorphe, constituée de douleurs abdominales installées de façon chronique ou intermittente (11), de nausées, de vomissements, débutant progressivement ou brutalement (4). Les signes précités ont été découverts particulièrement au stade occlusif.

La palpation peut-être peu contributive, limitée, notamment chez les sujets obèses ou corpulents. Cette palpation peut se réaliser sous-anesthésie générale avant les interventions chirurgicales, qui peut mettre en évidence une masse (12). Une masse abdominale n'est palpée que dans 7 % des cas (3). Classiquement le diagnostic est porté par l'imagerie. Le scanner est l'examen idéal chez l'adulte, permet de voir en panorama l'ensemble de la cavité abdominale et mettre en évidence un boudin d'invagination intestinale (5-6). En coupe axiale, il se présente sous forme d'une masse faite d'anneaux concentriques en cible ou en cocarde centrés par une hypodensité graisseuse ou l'agent causale de densité variable, les parois des anses en hyperdensité qui peuvent se rehausser au produit de contraste ou non selon les degrés de souffrance, avec leur contenu de densité variable aérique ou hydrique. En coupe longitudinale, il se présente sous forme d'une image « en sandwich », montrant les segments des anses intestinales qui se pénètrent. Le scanner permet d'évaluer le degré de souffrance intestinale dans les cas de syndrome occlusif (7), en l'occurrence, l'aspect en hyperdensité spontanée des parois, sans prise de contraste iodé. Cet examen permet également de mettre en évidence des lésions associées comme celles susceptibles d'être la cause de ces invaginations, de détecter des lésions d'allure métastatique au niveau hépatique et d'autres sites dans le cadre des pathologies malignes métastatiques qui permettent d'orienter la nature de ces causes (5). Il permet encore de préciser les types ou la topographie des invaginations que ce soit grêliques (dont iléo-iléal, jéjuno-jéjunal, jéjuno-iléal...) ou coliques (iléo-colique, colo-colique, ...), et de guider le traitement et la surveillance éventuelle.

L'échographie chez l'adulte, contrairement aux enfants, possède une sensibilité inférieure au scanner dans le diagnostic positif, topographique, car elle présente des limites comme l'interposition des gaz digestifs, aussi le morphotype des patients obèses. Quand elle est

contributive, les images sont superposables à celles du scanner, des images en cocarde et en sandwich (8).

La radiographie de l'abdomen sans préparation perd sa sensibilité, pour la détection de cette pathologie, elle révèle les complications, comme l'occlusion intestinale ou signes de perforations des organes creux.

Dans la littérature, 70% à 90 % des cas d'invagination intestinale sont d'origine organique, avec une constitution chronique de la symptomatologie, principalement liée à des lésions bénignes : lipomes, diverticules de Meckel et des processus inflammatoires (par exemple, la maladie de Crohn), voire une origine endométriosique (13). Plus rarement, des lésions malignes, notamment métastatiques ou des lymphomes, sont retrouvées. Dans les cas en discussion, trois causes organiques ont été diagnostiquées, deux pathologies tumorales malignes, une hémopathie et une lésion secondaire et une inflammation (une appendicite). Les causes idiopathiques sont plus rarement décrites en Europe et en Amérique. Elles auraient une incidence plus élevée dans certains pays d'Afrique ou d'Asie ou des lésions inflammatoires telle la tuberculose, la fièvre typhoïde ou les parasitoses sont incriminées (14). Pour cette série occidentale, les formes idiopathiques représentaient 89% des cas, ce qui nous amène à penser que ces formes sont plus fréquentes que celles rapportées chez l'adulte qui sont secondaires et ces formes idiopathiques souvent méconnues. Sa particularité est sa présentation clinique par des syndromes douloureux abdominaux spontanément régressifs et résolutifs, par désinvagination spontanée. Dans la présente étude, les résultats ne permettent pas d'individualiser une population à risque d'invagination intestinale de l'adulte, selon l'âge ou le sexe. Les topographies iléo-iléale et iléocolique prédominent. Les invaginations colocoliques sont plus rares. Pour la prise en charge thérapeutique, le traitement instauré est souvent chirurgical dans les cas où il existe des causes organiques ou la présence des complications. Ce choix consiste à une résection intestinale sans désinvagination (14). Mais aussi, à des traitements conservateurs avec des surveillances clinico-radiologiques. Dans notre contexte, 21 cas se sont désinvaginés spontanément et ont donc bénéficié d'un suivi clinico-échographique. Une désinvagination par hyperpression sous contrôle radiologique n'est pas indiquée.



Pour les patients ne présentant pas de signe de souffrance intestinale clinique ou de lésion organique au scanner, un contrôle scanographique après 24 heures est nécessaire (15).

Cinq de nos patients ont bénéficié d'une intervention chirurgicale avec un traitement des 3 causes organiques, les autres étaient guéris par un simple traitement conservateur.

Les limites de la présente étude reposent sur le fait qu'elle est de nature rétrospective avec une taille de l'échantillon restreinte. Toutefois, sa force réside en la rareté de l'invagination intestinale chez les adultes, le caractère peu spécifique des signes cliniques. D'où l'intérêt de recourir à l'imagerie en coupe dont l'échographie et le scanner tiennent une place importante dans le diagnostic, et permettent le choix de la prise en charge thérapeutique.

Conclusion

L'invagination intestinale de l'adulte est une affection rare, mais qui peut être grave car la symptomatologie clinique est souvent peu spécifique et atypique. Les étiologies sont considérées comme le plus souvent organiques chez l'adulte et doivent être systématiquement recherchées, mais peuvent-être idiopathiques. Le scanner abdomino-pelvien avec injection de produit de contraste iodé constitue l'examen d'imagerie clé pour le diagnostic et pour mettre en évidence les causes. Notre série semble cependant montrer qu'il existe plus de formes idiopathiques que décrites, du moins en Occident. Dans les cas cliniquement peu sévères, l'intérêt d'un scanner de contrôle est souligné ; à défaut, d'une échographie, moins invasive en cas de contrôles répétés. Ce suivi permettra d'étayer ou de corriger le diagnostic et le traitement.

Contribution des auteurs

Conception, collecte des données, interprétation des résultats, rédaction : Andrianah PGE.

Collecte des données, interprétation des résultats, rédaction : Gordiano N, Randrianalison LH, Narindra HNO. Traitement des images, interprétation des images, correction : Blangy Supervision, rédaction : Randrarion DH.

Références

1. Ahn JH, Choi SC, Lee KJ, Jung YS. A clinical overview of a retrospective study about adult intussusceptions: focusing on discrepancies among previous studies. *Dig Dis Sci*. 2009 Dec; **54** (12):2643-2649.

2. Balik AA, Ozturk G, Aydinli B, Alper F, Gumus H, Yildirgan MI, *et al*. Intussusception in adults. *Acta Chir Belg*. 2006; **106**:409-412.
3. Abou-Nukta F, Gutweiler J, Khaw J, Yavorek G. Giant lipoma causing a colocolonic intussusception. *Am surg*. 2007; **73** (4):417.
Tan KY, Tan SM, Tan AG, Chen CY, Chng HC, Hoe MN. Adult intussusception: experience in Singapore. *ANZ J Surg*. 2003 Dec; **73** (12):1044-1047.
4. Danse E. Imagerie des urgences abdominales non traumatiques de l'adulte. *Encycl Med Chir .Radiodiagnostic* 33-705-A-10 (2004).
5. Byrne AT, Geoghegan T, Govender P, Lyburn ID, Colhoun E, Torreggiani WC. The imaging of intussusception. *Clin Radiol*. 2005 Jan; **60** (1):39-46.
6. Bramis J, Criniatsos J, Ioannis P. Emergency helical CT scan in acute abdomen: a case of intestinal intussusception. *Ulus Travma Acil Cerrahi Derg*. 2006 Apr; **12** (2):155-158.
7. Nylund K, Ødegaard S, Hausken T, Folvik G, Lied GA, Viola I, *et al*. Sonography of the small intestine. *World J Gastroenterol*. 2009 Mar 21; **15** (11):1319-30. doi: 10.3748/wjg.15.1319. PMID: 19294761; PMCID: PMC2658828..
8. Zerbib P, Chambon JP, Berthelot D, Quandalle P. Invagination intestinale aiguë primitive de l'adulte reconnue par échographie. *Ann Chir*. 2000; **125**:291-292.
9. Kim YH, Blake MA, Harisinghani MG, Archer-Arroyo K, Hahn PF, *et al*. Adult intestinal intussusception: CT appearances and identification of a causative lead point. *Radiographics*. 2006 May-Jun; **26** (3):733-744.
10. Haidaran I, Haidaran AID. Adult intussusception: A case report. *Int J Surg Case Rep*. 2023 Apr; **105**:107977. doi: 10.1016/j.ijscr.2023.107977. Epub 2023 Mar 16. PMID: 36989624; PMCID: PMC10074585.
11. Khalid E, Fatimazahra B, Driss K, Abdelaziz F, Abdellatif R, Rachid L, *et al*. Les invaginations intestinales chez



- l'adulte: à propos de 17 cas [Intussusception in adults: report of 17 cases]. *Pan Afr Med J.* 2012;**12**:17. French. Epub 2012 Jun 1. PMID: 22826741; PMCID: PMC3396863.
12. Ranaweera RK, Gamage SM, Ubayawansa DH, Kumara MM. Terminal ilial intussusception in an adult due to endometriosis. *BMC Res Notes.* 2016 Apr **26**;9:239.
13. R. Lebeau, E. Koffi, B. Diané, A. Amani, J.-C. Kouassi. Invaginations intestinales aiguës de l'adulte : analyse d'une série de 20 cas. *Ann Chir.* **2006** (131);447-450.
14. Wang N, Cui XY, Liu Y, Long J, Xu YH, Guo RX, Guo KJ. Adult intussusception: a retrospective review of 41 cases. *World J Gastroenterol.* 2009 ; **14** :15 (26):3303-3308

Voici comment citer cet article : Andrianah PGE, Gordienco N, Randrianalison LM, Rajaonarison NLHN, Blangy S, Ranoharison DH, *et al.* Aspects scanographiques de l'invagination chez l'adulte une analyse rétrospective d'une série descriptive de 26 cas. *Ann Afr Med* 2024; **17** (4): e5701-e5707. <https://dx.doi.org/10.4314/aamed.v17i4.13>