



Péritonite aigüe néonatale par perforation anténatale du tube digestif aux Cliniques Universitaires de Kinshasa : rapport de deux cas

Acute neonatal peritonitis due to antenatal perforation of the digestive tract at the Kinshasa University Hospital: report of two cases

Jérôme Kano Badhoka¹, Thérèse Bakabumwa Biselele², Gloire Mbayabo³, Théophile Biayi Mbala³

Auteur correspondant

Jérôme Kano Badhoka, MD

Courriel : guyjeromebadhoka@gmail.com

Département de Pédiatrie, Centre hospitalier universitaire de l'Uélé, Université de l'Uélé

Summary

Acute peritonitis by antenatal perforation of the digestive tract is rare in the neonatal period but it is associated with a high morbidity and mortality if the diagnosis is made late. A good antenatal ultrasound is essential for the diagnosis and the in-utero transfer to a specialized center finally where an early management guarantees a good prognosis. The authors make a case report of two newborns born from a delivery without apparent problem. The obstetric ultrasounds carried out had not revealed peritoneal effusion but the presence of perinatal abdominal distension that had raised suspicion of the diagnosis. The plain x-ray of the abdomen and an exploratory laparotomy confirmed the diagnosis. The postoperative course was marked by death for one and postoperative evisceration for the other due to late surgical treatment.

Keywords: Neonatal peritonitis, digestive perforation

<https://dx.doi.org/10.4314/aamed.v16i3.11>

Received: January 21st, 2023

Accepted: April 21st, 2023

1. Département de Pédiatrie, Centre Hospitalier Universitaire de l'Uélé, Université de l'Uélé
2. Département de Pédiatrie, Cliniques Universitaires de Kinshasa, Université de Kinshasa
3. Département de Chirurgie, Cliniques Universitaires de Kinshasa, Université de Kinshasa.

Résumé

La péritonite aigüe par perforation anténatale du tube digestif est rare en période néonatale mais elle est greffée d'une morbi-mortalité élevée si le diagnostic est fait tardivement. Une bonne échographie anténatale est indispensable pour permettre le diagnostic et le transfert in utero vers un centre spécialisé enfin de permettre une prise en charge précoce gage d'un bon pronostic. Les auteurs font un rapport de cas de deux nouveau-nés nés d'un accouchement sans problème apparent chez qui les échographies obstétricales réalisées n'avaient pas mis en évidence un épanchement péritonéal mais la présence d'un ballonnement abdominal périnatal était suggestive du diagnostic. La radiographie sans préparation de l'abdomen et une laparotomie exploratrice ont confirmé le diagnostic. Les suites opératoires étaient marquées par un décès pour l'un et une éviscération post-opératoire pour l'autre à cause d'une prise en charge chirurgicale tardive.

Mots-clés : Péritonite néonatale, perforation digestive

<https://dx.doi.org/10.4314/aamed.v16i3.11>

Reçu le 21 janvier 2023

Accepté le 21 avril 2023



Introduction

La péritonite néonatale est en majeure partie la complication d'une perforation digestive spontanée en anténatale (1). Elle est souvent liée à une entérocolite ulcéro-nécrosante et rarement à la maladie de Hirschsprung (2). Bien que rare (3), elle représente environ 10 à 16% des perforations gastro-intestinales chez les nouveau-nés et elle est greffée d'une lourde mortalité surtout dans les pays à ressource limitée (4-5). Elle survient généralement chez les nouveau-nés prématurés (2). Une réanimation rapide suivie de la prise en charge chirurgicale permet de baisser la mortalité (3-4). Dans les pays à revenu élevé, seule une bonne échographie obstétricale permet le diagnostic en anténatal, un transfert in utéro dans un structure spécialisée, favorisant ainsi une issue favorable à ces nouveau-nés (3, 6).

Rapport des cas

CAS 1

Nouveau-né prématuré de 34 semaines, de sexe M, né par voie basse, transféré au 3^e jour de vie extra-utérine de Centre hospitalier Akram pour ballonnement abdominal constaté au J1 de vie. Les consultations prénatales ont été correctement suivies. Les 3 échographies obstétricales réalisées, étaient d'allure normale. L'absence d'émission du méconium au 3^e jour et l'aggravation de

ballonnement a motivé son transfert aux Cliniques Universitaires de Kinshasa (CUK). Il avait un abdomen ballonné, tendu empêchant la palpation des organes profonds. Nous avons noté une matité et une absence du péristaltisme; l'épreuve à la sonde était négative. Nous avons placé une perfusion du glucosé 10 % plus électrolytes, une trithérapie d'antibiotiques à large spectre. La pose d'une canule rectale et d'une sonde nasogastrique nous ont permis d'évacuer environ 90 ml du liquide verdâtre. Les diagnostics d'entérocolite ulcéro-nécrosante (ECUN) ou d'occlusion intestinale aiguë compliquée d'une péritonite par perforation digestive ont été posés. Du bilan demandé, nous avons pu obtenir qu'une glycémie à 65 mg/dl, l'hémoglobine à 14 g/dl et le groupe sanguin O Rh+. La radiographie thoraco-abdomino-pelvienne a montré un croissant d'air sous diaphragmatique droit refoulant le foie et une grisaille à l'étage inférieur suggestives d'une péritonite aiguë généralisée sur perforation d'organe creux (figure 1 et 2), indiquant une chirurgie d'urgence. Le reste du bilan demandé (Formule Leucocytaire, l'ionogramme sanguin, la fonction rénale, l'échographie abdominale, le CT scan abdominal) n'avait pas été réalisé faute des moyens.

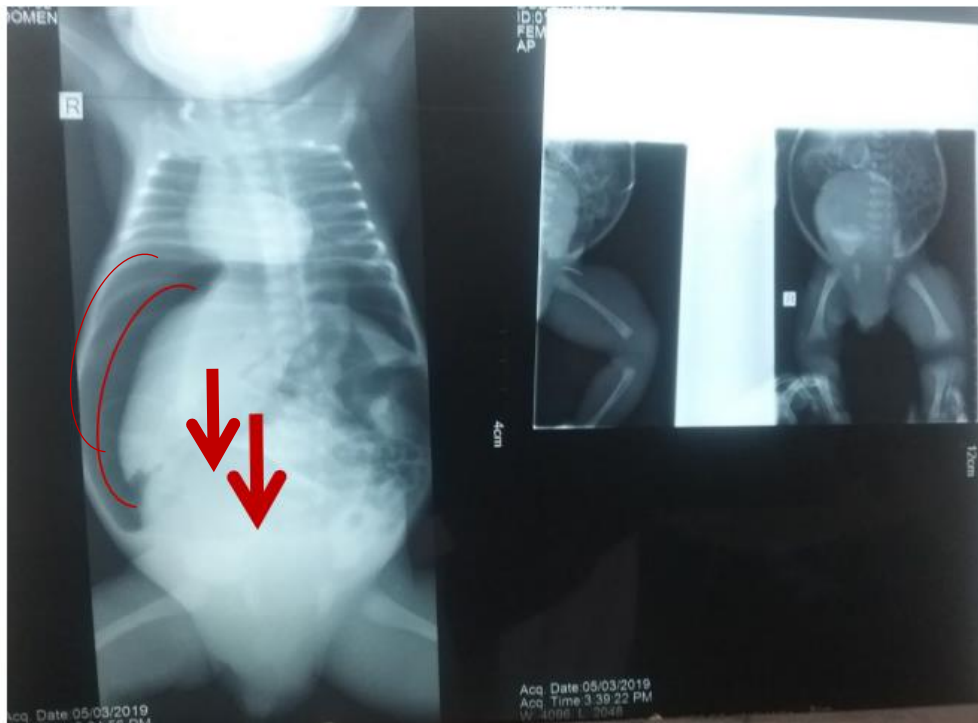

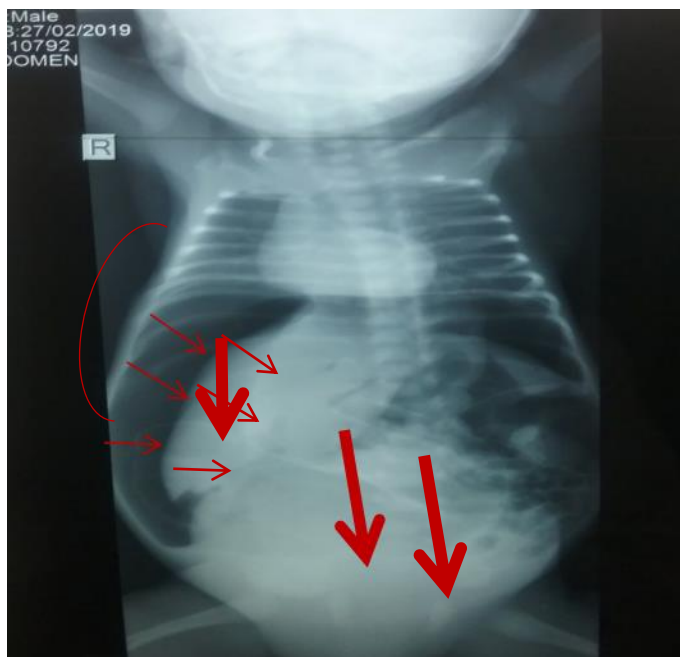


Figure 1 et 2 : Images radiographiques montrant un croissant d'air sous diaphragmatique droit refoulant le foie et une grisaille à l'étage inférieur. Le diagnostic de la péritonite a donc été confirmé en per-opératoire car la laparotomie réalisée au 8^e jour de vie a permis de vider un épanchement stercoral d'environ 220 ml et d'observer deux perforations iléales d'environ 1,5 et 2 cm de diamètre dont les berges étaient déchiquetées à 4 et 10 cm de la jonction iléo-caecale. Un sphacèle iléal allant du septième centimètre au-dessus de la jonction iléo-caecale jusqu'à 13 cm, avec une perforation à 10 cm en plein sphacèle dont les berges étaient déchiquetées. On a observé aussi deux zones pré performatives à 11 et 12 cm en plein sphacèle, sur le bord anti mésentérique d'où l'indication d'une résection iléale. Une anastomose termino-terminale avait été réalisée suivie du nettoyage de la cavité et la pose d'un drain. Il est décédé au J1 post-opératoire dans un tableau de défaillance multi-viscérale.

CAS 2

Nouveau-né à terme au J5 de vie, sexe M, transféré de l'hôpital Saint Joseph pour meilleure prise en charge du ballonnement abdominal. Les trois échographies obstétricales réalisées lors des CPN n'avaient rien décelé de particulier. Il s'agit d'un nouveau-né chez qui il a été constaté une

tuméfaction spontanée des bourses juste après sa naissance. Cinq jours plus tard, il présenta un ballonnement abdominal et l'apparition de la fièvre; motifs de consultation aux CUK. A l'examen physique, son abdomen était ballonné, tendu, luisant et sensible avec un lacis veineux ainsi qu'une matité déclive, une abolition du péristaltisme et le nouveau-né était fébrile à 39° C. Le diagnostic d'une ECUN compliquée d'une perforation intestinale et une hydrocèle bilatérale a été évoqué. Les examens paracliniques ont montré une glycémie basse à 28 mg/dl, l'Hb à 14g/dl, les GB à 3800/mm³. Une formule leucocytaire inversée (N15%, L83%, B2%), la CRP à 192 mg/dl, Une hyperkaliémie à 6,2 mmol/L. La fonction rénale, l'échographie abdominale et le CT scan abdominal demandés n'avaient pas été réalisés faute des moyens financiers. A stade l'attitude thérapeutique avait consisté en l'administration d'une triple association d'antibiotiques, le gluconate de calcium, la perfusion de glucosé 10% plus les électrolytes, une sonde nasogastrique d'évacuation et une canule rectale. La radiographie ASP réalisée avait montré un niveau hydro-aérique péritonéal suggestif d'une perforation digestive (figure 3).

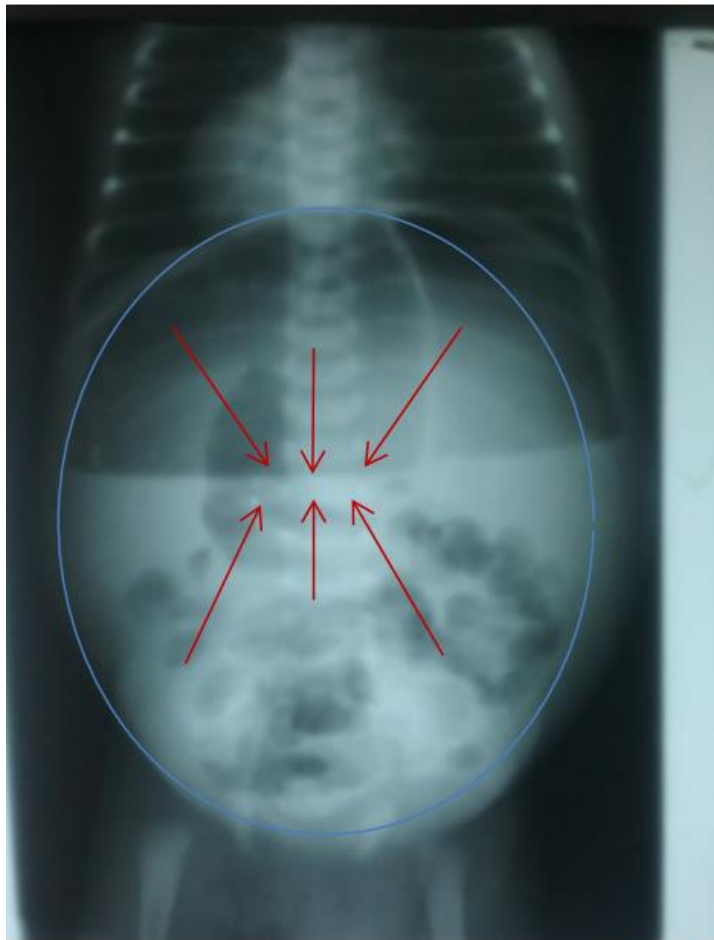


Figure 3 : Image radiographique ASP montrant un niveau hydro-aérique péritonéale suggestive d'une perforation digestive.

Une laparotomie exploratrice indiquée et réalisée au J8 de vie avait permis l'évacuation d'environ 190 cc du liquide stercoral en intrapéritonéal. Cependant, aucune perforation n'a été objectivée. Le diagnostic d'une péritonite aigue généralisée sur perforation digestive anténatale colmatée a été posé. Après un nettoyage de la cavité, un drain péritonéal a été placé. Au 5e jour post-opératoire, le nouveau-né a été repris pour une cure d'éviscération au cours de laquelle nous avons objectivé beaucoup d'adhérences intestinales et intestino-pariétales, de dépôts de fibrines sur les viscères et un épanchement péritonéal épais, verdâtres d'environ 100cc. Les suites opératoires ont été marquées par la fièvre, soignées par une poly chimiothérapie antibiotiques probabilistes à larges spectres (cefotaxime, puis pipéraciline-tazobactam, métronidazole). L'hémoculture, la coproculture et la CRP contrôle demandés n'ont jamais été réalisés faute de moyens financiers. Il est sorti de l'hôpital au J54 de vie.

Discussion

La péritonite aigue néonatale est le plus souvent rattachée à une perforation gastrique spontanée dans 10 à 16 % de cas (4-5, 7) mais aussi à des complications d'un Hirschsprung et d'une entérocolite ulcéro-nécrosante (2) et celle-ci est greffée d'une mortalité élevée (8). Les premières descriptions ont lieu en 1761 par Morgagni et en 1825 par Shebold (6). Actuellement, on retrouve plus de 300 dans la littérature (8) et les perforations gastriques spontanées ont une évolution très favorable si la prise en charge est précoce (6).

Nos nouveau-nés étaient tous de sexe masculin comme dans les séries de Nafatalewa (8), Telemby (1) et Harouna (2) et l'âge de découverte était de 3 et 5 jours, la plupart d'enfants était amené en urgence entre 2 à 9 jours de vie (1,3-4). La prématurité et le faible poids de naissance font partie de facteurs favorisant la perforation. Un de nos nouveau-nés était un prématuré (7, 9). Le ballonnement abdominal, l'absence de l'émission du méconium et la fièvre étaient parmi les signes cliniques révélateurs de la maladie dans la



présente série et ces signes ont été aussi décrits dans les séries de Harouna, Naji et Rakoto-Ratsimba (2- 4). Le pneumopéritoine retrouvé chez nos deux nouveau-nés était l'image radiologique fréquemment retrouvé dans la littérature. La chirurgie était tardive, 8e jour de vie dans notre série et elle a eu lieu au 5^e jour de vie dans la série de Nafatalewa (8) et au 14^e jour dans la série de Telemby (1). La perforation n'a pas été retrouvée chez le deuxième bébé alors que celles-ci étaient situées à quelques centimètres de la jonction iléo-caecale pour le premier nouveau-né. Naji a trouvé une perforation à localisation gastrique dans sa série (4) mais chez Harouna, la perforation était plutôt caecale (2). L'évolution était marquée par le décès par défaillance multi-viscérale d'un de nos nouveau-nés au J1 post-opératoire comme dans la série de Nafatalewa (8). Les suites opératoires étaient marquées par une éviscération post-opératoire chez notre deuxième bébé, autant que dans la série de Tembely (1). Aucun diagnostic échographique n'a été posé dans la plupart des séries trouvées dans la littérature tandis que l'échographie obstétricale avait permis de poser le diagnostic précocement et l'évacuation in utéro du liquide péritonéal fœtale et une guérison sans recourt à la chirurgie chez un nouveau-né à terme en France (6).

Conclusion

La péritonite aigue néonatale est due majoritairement à une perforation gastrique spontanée chez les nouveau-nés sans histoire obstétricale particulière, ce qui n'était pas le cas dans nos deux observations. Le diagnostic anténatal est possible grâce à une bonne échographie obstétricale. Bien que rare, son évolution est greffée d'une lourde mortalité à cause d'un diagnostic tardif. Sa prise en charge se résume en une réanimation suivie d'une chirurgie précoce.

Conflit d'intérêt

Les auteurs ne déclarent aucun conflit d'intérêt.

Contribution des auteurs

Jérôme Badhoka Kano a initié le travail, Thérèse Biselele et Gloire Mbayabo ont examiné, ont lu et corrigé le travail et Théophile Mbala a examiné, opéré les malades et a lu et corrigé le travail.

Remerciements

Les auteurs remercient les deux équipes de la néonatalogie et de la chirurgie pédiatrique des

CUK ayant activement participé à la prise en charge de ces nouveau-nés malades. Ils s'adressent également à Madame Brigitte Ndaylay pour la saisie de ce travail.

Références

1. Tembely S, Dieth AG, Yaokreh JB, Soro L, Odehour-koudou TH, Kouame RN, *et al.* Peritonite Par Perforation Gastrique Du Nouveau-Ne . *Rev Int Sc Méd* 2013; **15** (2):104–107.
2. Harouna AD, Salahoudine I, Mahamoudi A, El Madi A, Khattala K, Bouabdallah Y. Neonatal caecal perforation revealing congenital megacolon. *Pan Afr Med J.* 2018;**31**:1–7.
3. Rakoto-Ratsimba HN, Rakotoarisoa B, Samison LH, Belalahy V, Ranaivozanany A. Perforation gastrique néonatale spontanée. À propos d'un cas. *Arch Pédiatrie* 2004;**11** (9):1067–1069. Available from: <https://www.sciencedirect.com/science/article/pii/S0929693X04003276>.
4. Naji A, Elkarout Y, Benajiba N. Neonatal spontaneous gastric perforation: about a case. *Pan Afr Med J.* 2015;**21**:61.
5. Yassegoungbe MG, Assan BR, Houegban ASCR, Seto DM, Metchihoungbe CS, Goudjo EUEM, *et al.* Gastrointestinal perforations in newborns with high mortality: A series of 18 cases. *J Neonatal Surg.* 2020;**9**:7–10.
6. Sergent F, Marret S, Verspuck E, Liard A, Labadie G, Marpem L. Prise en charge de la péritonite méconiale. *Journal de Gynécologie Obstétrique et Biologie de la Reproduction* 2023; **32** (6):575-521.
7. Cho YH, Kim HY, Kim SH, Byun SY, Park KH, Han YM. Gastric Perforation in the Neonatal Period: Differences between Preterm and Term Infants. *Neonatal Med.* 2015;**22** (3):150.
8. Nafatalewa DK, Misenga JB, Musapudi EM, Yebalaya PM, Mujinga DT, Ilunga GN. [Spontaneous neonatal gastric perforation: about a case]. *Pan Afr Med J.* 2018;**30**:72.
9. Terui K, Iwai J, Yamada S, Takenouchi A, Nakata M, Komatsu S, *et al.* Etiology of neonatal gastric perforation: a review of 20 years' experience. *Pediatr Surg Int.* 2012;**28** (1):9–14.

Comment citer cet article : Badhoka JK, Biselele TB, Mbayabo G, Mbala TB. Péritonite aigue néonatale par perforation anténatale du tube digestif aux Cliniques Universitaires de Kinshasa : rapport de deux cas. *Ann Afr Med* 2023; **16** (3): e5249-e5253. <https://dx.doi.org/10.4314/aamed.v16i3.11>