



Anémie ferriprive compliquée par une thrombose porte au cours de la pancréatite chronique : une observation clinique inhabituelle au Madagascar

Iron deficiency anemia complicated by portal thrombosis in chronic pancreatitis: an unusual case report from Madagascar

Indretsy Mahavivola Ernestho-ghoud¹, Moustafa Abdou Soilihi², Ny Ony Narindra Lova Hasina Rajaonarison³, Ahmad Ahmad³

Correspondance

Indretsy Mahavivola Ernestho-ghoud
Courriel: ernesthoghoud@gmail.com
Service de Médecine Interne, Clinique Médicale Privée, 101, Antananarivo, Madagascar

Summary

Portal thrombosis associated with iron deficiency anemia in chronic pancreatitis has been rarely reported. In this paper, we discuss possible interactions between portal thrombosis and iron deficiency anemia occurring in a 56 years-old man having chronic pancreatitis, who presented acute abdominal pain at admission. The abdominal CT-scan showed portal thrombosis and chronic pancreatitis. The only biological abnormality highlighted was iron deficiency anemia.

Keywords: Portal thrombosis, Iron deficiency anemia, Chronic pancreatitis, Madagascar
<https://dx.doi.org/10.4314/aamed.v16i1.16>

Received: September 12th, 2022

Accepted: November 11th, 2022

1 Service de Médecine Interne, Clinique Médicale Privée, 101, Antananarivo, Madagascar

2 Service de Réanimation Polyvalente, Centre Hospitalier Universitaire, Andohatapenaka, Antananarivo, 101, Madagascar

3 Service d'Imagerie Médicale, Centre Hospitalier Universitaire, Joseph Ravoahangy Andrianavalona, Antananarivo, 101, Madagascar

Observation clinique

Il s'agissait d'un homme de 56 ans, admis pour une épigastralgie aiguë rebelle aux antalgiques habituels et une altération de l'état général depuis une semaine, évoluant dans un contexte apyrétique. Les antécédents personnels retrouvent essentiellement la pancréatite chronique d'origine éthylique diagnostiquée depuis 20 ans (en 2002).

Résumé

La thrombose porte est rarement associée à l'anémie ferriprive au cours de la pancréatite chronique. Dans cet article, nous discutons d'une possible interaction entre la thrombose porte et l'anémie ferriprive survenue chez un homme de 56 ans porteur d'une pancréatite chronique, admis pour une douleur abdominale aiguë. Le scanner abdominal avait visualisé une thrombose porte associée à une pancréatite chronique. La seule anomalie biologique mise en évidence était une l'anémie ferriprive.

Mots-clés : thrombose porte, Anémie ferriprive, pancréatite chronique, Madagascar

Reçu le 12 septembre 2022

Accepté le 11 novembre 2022

Introduction

La thrombose porte (TP) est une forme rare mais potentiellement grave de la maladie thromboembolique veineuse (1). Elle est fréquemment associée à diverses maladies hématologiques, néoplasiques, auto-immunes et aux cirrhoses hépatiques (1) mais rarement associée à la pancréatite chronique (PC) (2) et l'anémie ferriprive (AF) (3). Compte tenu de sa rareté, peu de données sont disponibles. Au travers d'une observation clinique, les auteurs tentent de discuter les interactions entre la TP et l'AF au cours de la PC en dehors de toutes autres situations à risque thrombotique.

L'examen physique a visualisé essentiellement une sensibilité épigastrique sans hépatosplénomégalie ni d'adénopathie. L'indice de performance status était coté à 3 et l'indice de masse corporelle était à 21 Kg/m² (pour une taille de 1,75 m et poids à 65 kg). La pression artérielle était à 120/60 mmHg avec une fréquence cardiaque à 70 bpm. Le patient était lucide avec un score de Glasgow à 15/15. Une pâleur cutanéomuqueuse et un souffle

mésosystolique à 3/6 à l'auscultation cardiaque ont été observés. Le reste de l'examen physique était sans particularité. Aux examens complémentaires, l'hémogramme révélait une anémie microcytaire hypochrome à 8,5 g/dL, VGM : 81 fL (85-95), CCMH : 30 g/dL (32-36), une thrombocytose à 650 000/mm³ (150-400) et leucocytes normaux. Le bilan ferrique retrouvait une ferritinémie basse à 40 (68-434 ng/mL), une capacité totale de saturation de la transferrine basse à 46 umol/L (50-90), un fer sérique bas à 3 umol/L (11,6-31,3) et un coefficient de saturation de la

transferrine effondré à 7 % (20-40). La fonction rénale, thyroïdienne et hépatique était sans particularité. L'hémoglobine glyquée, la lipasémie, l'amylasémie et l'albumine étaient normaux. Les sérologies des hépatites B et C, la syphilis et le VIH étaient négatives. Les D-Dimères étaient élevés à 1669 ng/mL (< à 500 ng/mL). La C Réactive Protéine était élevée à 48 mg/L (< à 6 mg/L). Le scanner thoraco-abdomino-pelvien (figure 1) sans et avec injection de produit de contraste révélait une PC associée à une TP.

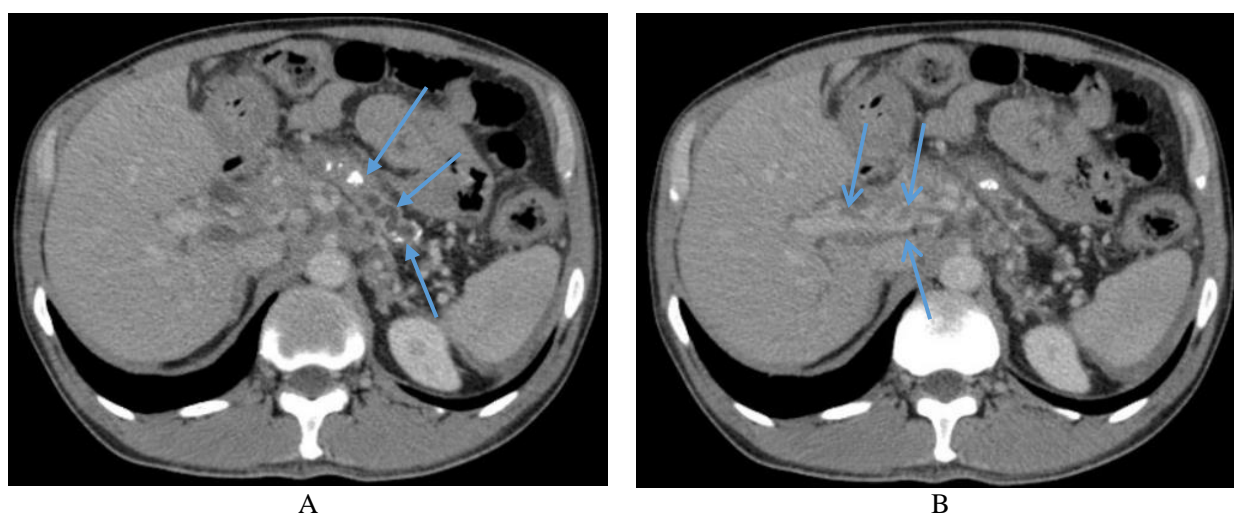


Figure 1. Scanner abdominal après injection de produit de contraste au temps parenchymateux pancréatique, montrant une atrophie pancréatique avec calcifications et dilatation moniliforme du canal de Wirsung en rapport avec une pancréatite chronique (flèches) (A) et une thrombose du tronc porte (B) (flèches)

Le bilan de thrombophilie et le bilan auto-immun n'avaient pas été réalisés. L'alfa-foeto-Proteine et la prostate spécifique antigène étaient normaux. L'endoscopie digestive haute a montré une bulbite érythémateuse. La coloscopie était normale. L'histologie duodénale n'a pas détecté une atrophie villositaire. Les autres examens complémentaires étaient normaux. Ainsi donc, le diagnostic d'une TP et une AF au cours de la PC a été retenu. Le patient avait été mis sous une héparinothérapie à dose curative et une supplémentation martiale. L'évolution clinicobiologique était favorable.

Discussion

La TP est fréquemment associée à diverses maladies hématologiques, néoplasiques, auto-immunes et aux cirrhoses hépatiques (1) mais rarement associée à la PC (2) et l'AF (3). L'association à la PC et/ou à l'AF est grave, pouvant même engager le pronostic vital. Chez notre patient, le diagnostic de la PC était posé depuis 20 ans, avant le diagnostic de la TP. Ceci semblait indiquer que la PC n'était pas la cause de la TP actuelle, d'autant plus que les complications fréquentes de la PC sont la malabsorption, le diabète et la calcification pancréatique. Parmi les 266 patients inclus dans une étude de la PC en 1992, la TP est retrouvée chez 10 patients. En effet, la PC peut être responsable de thrombose du système porte, lors

d'une poussée aiguë ou au cours d'un faux kyste du pancréas (4). Ce travail a été confirmé par une autre étude en 2021. En effet, Vujasinovic et al, ont rapporté 394 patients atteints de la PC. Il y avait neuf patients présentant une TP (2). Compte tenu de ces études, la PC n'avait aucun lien avec la TP dans notre observation. Cette étude avait connu des insuffisances méthodologiques pour des raisons techniques et financières. Le bilan de thrombophilie ne pouvait pas être effectué. Cependant, leur dosage était limité au-delà de 45 ans voire 50 ans. La cause de la thrombose inexplicée était le point d'intérêt chez ce patient. Par conséquent, les causes directes de la thrombose veineuse ont été écartées. Nous nous sommes concentrés sur toute cause de thrombophilie générale. L'AF et la thrombocytose étaient aussi avancées comme un facteur de risque thrombotique (5-6). Dans la littérature, des cas de thromboses associées à une AF et thrombocytose ont été rapportés, qu'ils s'agissent de thromboses artérielles (5) ou veineuses (6). En 1996, Akins et al, décrivent trois jeunes femmes atteintes d'AF sévères et des cas de thrombocytose. Elles ont développé des thrombi carotidiens (5). En 2001, Guichet et al, se posent la question d'une anémie toute seule comme une nouvelle cause d'une TP chez une femme de 40 ans. L'anémie était la seule anomalie biologique (3). Une autre étude vient appuyer cette hypothèse en 2007. Dans leur étude prospective de 121 patients, Stolz et al., confirment l'association significative entre une anémie sévère et une thrombose veineuse cérébrale (6). Par ailleurs, la thrombocytose seule était moins évoquée dans le risque thrombotique. En 2020, la corrélation entre une thrombocytose et la thrombose est faible selon Galvez *et al.* Chez les patients atteints de néoplasies myéloprolifératives, une thrombocytose importante ne prédit pas à un facteur de haut risque thrombotique (7). De toute évidence, devant la carence en fer, ce patient ne répondait pas aux critères de thrombocytose essentielle. La cause de la thrombose chez les patients atteints de thrombocytose n'a pas non plus été prouvée de manière concluante. Par conséquent, la

possibilité d'une AF provoquant une thrombose a été considérée comme le diagnostic principal.

Pour revenir au cas en discussion, l'association entre la TP, la PC et l'AF n'a jusqu'à présent jamais rapportée dans la littérature. La présence de la PC comme facteur favorisant locorégional semblait influencer la localisation de la thrombose au niveau portal. A notre connaissance, il s'agissait du deuxième cas de TP au cours d'une AF. Par conséquent, la relation de cause à effet entre l'AF et la thrombose semblait être définitivement établie malgré quelques controverses. Par contre, la discussion sur la physiopathologie de cette thrombose reste totalement ouverte et l'hypothèse AF constitue une piste solide, mais parmi d'autres.

Conclusion

La TP, la PC et l'AF coexistent chez notre patient. A partir de ce cas, l'AF devait être comptée parmi les étiologies possibles de la TP. L'interniste, les cardiologues, les hépatologues, les hématologues et les réanimateurs ont le devoir d'y penser devant toutes manifestations thrombotiques. D'autres études seront nécessaires pour évaluer de tels facteurs.

Conflit d'intérêt

Les auteurs ne déclarent aucun conflit d'intérêt en relation avec cet article.

Contribution des auteurs

Tous les auteurs ont contribué équitablement à la réalisation et la rédaction du manuscrit. Ils ont tous approuvé la version finale et révisée du manuscrit.

Références

1. Manzano-Robleda MDC, Barranco-Fragoso B, Uribe M, Méndez-Sánchez N. Portal vein thrombosis : What is new ? *Ann hepatol* 2015 ; **14** (1) : 20-27.
2. Vujasinovic M, Dugic A, Nouri A, Brismar TB, Baldaque-Silva F, Asplund E, *et al.* Vascular Complications in Patients with Chronic Pancreatitis. *J Clin Med* 2021; **10**: 1-9.
3. Guichet C, Vuillemin E, Pilette C, Ternisien C, Calès P. Anémie : une nouvelle cause de thrombose porte ? *Gastroenterol Clin Biol* 2001 ; **25** : 8-9.
4. Bernades P, Baetz A, Lévy P, Belghiti J, Menu Y, Fekete F. Splenic and portal venous obstruction in chronic pancreatitis. A prospective longitudinal study of a medical-surgical series of 266 patients. *Dig Dis Sci* 1992; **37**: 340-346.
5. Akins TP, Glenn S, Nemeth MP, Derdeyn PC. Carotid Artery Thrombus Associated With Severe Iron-Deficiency Anemia and Thrombocytosis. *Stroke* 1996; **27**: 1002-1005.
6. Stolz, EJ, Valdueza M, Grebe M, Schlachetzki F, Schmitt E, Katharina M, *et al.* Anemia as a risk factor for cerebral venous thrombosis ? An old hypothesis revisited: results of a prospective study. *J Neurol* 2007; **254**: 729-734.
7. Galvez C, Stein LB. Thrombocytosis and thrombosis: Is there a really correlation? *Curr Hematol Malig rep* 2020; **15**: 216-267.

Voici comment citer cet article : Ernestho-ghoud IM, Soilihi MA, Rajaonarison NOLH, Ahmad A. Anémie ferriprive compliquée par une thrombose porte au cours de la pancréatite chronique : une observation clinique inhabituelle au Madagascar. *Ann Afr Med* 2022; **16** (1): e5002-e5005. <https://dx.doi.org/10.4314/aamed.v16i1.16>