



## Maladie de Takayasu chez un homme diabétique hypertendu de 52 ans : une observation inhabituelle

*Takayasu disease in a 52-year-old hypertensive diabetic man: uncommon case report*

Ngolo Letomo Kivié M Ngolo-Letomo<sup>1</sup>,  
Solange Flore Mongo Ngamami<sup>1</sup>, Christian  
Michel Kouala-Landa<sup>1</sup>, Paterne R Bakekolo<sup>1</sup>,  
Ellens MBF<sup>1</sup>

### Auteur correspondant

Ngolo Letomo, MD  
Centre Hospitalier Universitaire Brazzaville,  
13, rue Auxence  
Ikonga Centre Ville, Brazzaville, Congo

### Summary

Takayasu's disease is a chronic vascular, particularly arterial inflammatory disease, affecting the large vessels. Its diagnosis is often late at the stage of stenosis; the inflammatory phase goes unnoticed. We report a case of Takayasu disease in a 52-year-old diabetic and hypertensive man who consulted about a left shoulder joint disease. Clinical examination noted unidirectional limitation of the left shoulder with a pseudo midwife's hand sign on cuff inflation in the left arm. Thoracic aortic angioscan is an important part of the diagnosis.

**Keywords:** Stenosis, Takayasu, shoulder joint disease, shoulder  
<https://dx.doi.org/10.4314/aamed.v15i3.13>

Received: February 1<sup>st</sup>, 2022

Accepted: April 12<sup>th</sup>, 2022

1 Centre Hospitalier Universitaire Brazzaville,  
13, rue Auxence  
Ikonga Centre Ville, Brazzaville, Congo

### Résumé

La maladie de Takayasu est une maladie inflammatoire chronique vasculaire notamment artérielle touchant les gros vaisseaux. Son diagnostic est souvent tardif au stade de sténose, la phase inflammatoire passe inaperçue. Nous rapportons un cas de maladie de Takayasu chez un homme de 52 ans diabétique et hypertendu ayant consulté pour une maladie abarticulaire de l'épaule gauche. L'examen clinique a noté une limitation unidirectionnelle de l'épaule gauche avec un pseudo signe de la main de l'accoucheur lors du gonflage du brassard au bras gauche. L'angioscanner de l'aorte thoracique occupe une place importante dans le diagnostic.

**Mots-clés :** épaule, Sténose sous clavière, Takayasu, maladie abarticulaire

Reçu le 1 février 2022

Accepté le 12 avril 2022

### Introduction

La maladie de Takayasu est une maladie inflammatoire chronique vasculaire notamment artérielle touchant les gros vaisseaux (1). Elle est décrite comme une pathologie rare de la femme jeune. Son diagnostic est souvent tardif au stade de sténose, la phase inflammatoire passe inaperçue (2). Sa localisation sous clavière reste assez fréquente isolée ou associée (3). Cependant, l'atteinte chez l'homme est exceptionnelle. Dans les sténoses sous clavière gauche avant la naissance de la vertébrale, il peut s'accompagner des troubles de la statique pouvant entraîner une invalidité permanente.

Nous rapportons un cas de maladie de Takayasu, chez un homme de 52 ans diabétique et hypertendu ayant perdu son emploi de chauffeur ; du fait d'une pathologie abarticulaire de l'épaule gauche.

## Observation clinique

Patient âgé de 52 ans diabétique non insulino-dépendant et hypertendu depuis environ 10 ans. Il ne présente aucune complication macro ni micro-angiopathique. Il a été reçu en consultation pour une douleur du membre thoracique gauche surtout à l'effort. L'examen clinique montre un patient apyrétique à 37°C, avec une bonne coloration cutanéomuqueuse, obèse avec un indice de masse corporelle à 31 Kg/m<sup>2</sup>.

L'inspection visualise une coloration légèrement violacée au niveau de l'ongle de l'index gauche signifiant un début de phénomène de Reynaud léger.

La palpation a objectivé l'absence des pouls périphériques au membre thoracique gauche (pouls brachial et radial) et ample bondissant au membre thoracique controlatéral et aux membres pelviens avec une fréquence à 89 battements par minutes. Une asymétrie tensionnelle a été décelée aux deux membres thoraciques avec une hypertension artérielle à droite 180/100mmHg et une hypotension artérielle à gauche 100/60mm Hg. Une limitation unidirectionnelle a été constatée, notamment l'abduction du membre thoracique gauche avec un aspect en main de l'accoucheur lors du gonflage du brassard au bras gauche : pseudo signe de Trousseau.

L'auscultation cardiopulmonaire et des axes vasculaires étaient sans particularité.

L'échographie doppler des troncs supra-aortiques et du membre supérieur gauche a décrit une surcharge athéromateuse des axes artériels carotidiens avec baisse des résistances diffuses sur le membre supérieur gauche et un vol vertébral homolatéral faisant suspecter une sténose de l'artère sous-clavière gauche pré vertébrale.

L'échographie doppler des artères rénales, l'électrocardiogramme et la radiographie du thorax de face étaient sans particularités.

L'angiogramme de l'aorte thoracique a confirmé le diagnostic en montrant un épaississement d'allure inflammatoire de la paroi de l'artère sous-clavière gauche, suggestive de la maladie de Takayasu, à minima une athérosclérose

justifiant les perturbations hémodynamiques d'aval (figures 1 et 2).

La radiographie de l'épaule gauche était normale.

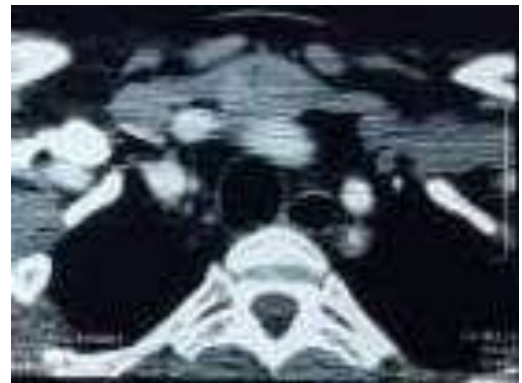


Figure 1. Sténose de la sous-clavière gauche en coupe transversale à l'angiogramme thoracique

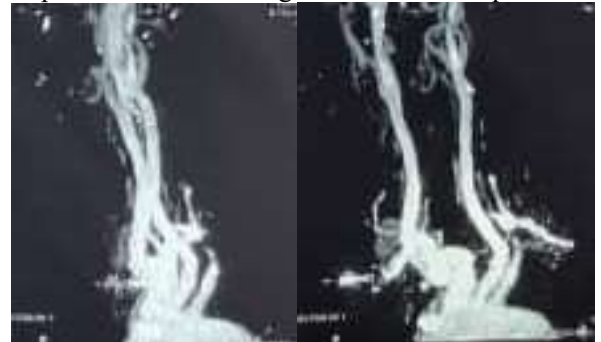


Figure 2. Sténose de la sous-clavière gauche en coupe transversale à l'angiogramme thoracique

Le bilan paraclinique a montré ce qui suit :

- La numération formule sanguine : GB à 7400 éléments/mm<sup>3</sup> avec 37,8% de polynucléaires neutrophiles et 53,1% de lymphocytes, anémie modérée normocytaire hypochrome (hémoglobine à 9,1g/dL, VGM : 81 um<sup>3</sup>; TCMH : 24,1 Lpg) PLT à 373000 éléments/mm<sup>3</sup>.
- La créatinémie à 36,6 mg/L soit DFGe MDRD = 22,5 mL/minute.
- CRP: 4 mg/l
- Urée: 0,32 g/l
- Glycémie: 0,69 g/l
- PSA: 1,98 ng/ml
- Calcémie: 2,36 mmol/l
- Ionogramme sanguin normal
- Protéinurie élevée à 3
- Cholestérol total normal: 4,8 mmol/l
- HDL cholestérol: 0,83 mmol/l
- LDL cholestérol: 2,80 mmol/l
- Triglycérides: 2,13 mmol/l

Le diagnostic de la maladie de Takayasu probable a été évoqué devant la présence de 2

critères majeurs de diagnostic selon Ishikawa modifiés en 1996 (4) : la présence de symptômes caractéristiques d'une durée d'au moins un mois (douleur du membre thoracique gauche, abolition des pouls brachial et radial du membre thoracique gauche, asymétrie tensionnelle), la présence d'une sténose de la partie moyenne de l'artère sous-clavière gauche à l'angioscanner thoracique ; le type I devant l'atteinte uniquement de l'artère sous clavière gauche, C - : absence d'atteinte des coronaires et P - : absence d'atteinte des artères pulmonaires.

Le traitement prescrit comprenait l'amlodipine 10 mg, l'aspégic 100 mg et l'atorvastatine 20 mg. La revascularisation par angioplastie avec pose de stent ou revascularisation conventionnelle a été indiquée. Cependant, devant l'insuffisance du plateau technique, une évacuation sanitaire ailleurs avait été recommandée.

## Discussion

La maladie de Takayasu est une pathologie rare touchant les femmes dans 90 % des cas. Il s'agit d'une pathologie plus fréquente en Asie. En Afrique, quelques séries hospitalières (5) notamment dans le Maghreb. Ammi M, *et al.* (6) en Algérie ont rapporté une série de huit cas. L'atteinte masculine de la maladie de Takayasu est encore exceptionnelle. A cet égard, Konin *et al.* (3) en Cote d'Ivoire ont décrit un cas chez un homme de 31 ans. Dans la série d'Ammi (6) en Algérie, l'âge moyen était de 30 ans. Le patient en discussion est un peu plus âgé avec un âge de 51 ans révolu.

Le délai de diagnostic était en moyenne de 22,5 mois dans la série de Besma Ben D *et al.* (7) en Tunisie. Le diagnostic se fait souvent à la phase de sténose en la phase aigüe inflammatoire passe inaperçue (7). Le syndrome d'hypoperfusion du réseau d'aval était la principale circonstance de découverte (7-8). Et il correspond à la deuxième phase de la maladie. Elle se traduit par la survenue des manifestations cliniques ischémiques avec abolition d'un pouls périphérique, ainsi que l'apparition progressive d'une claudication vasculaire. Dans notre cas, il s'agissait des douleurs du membre thoracique

gauche accentué par l'effort responsable d'une invalidité professionnelle. La première phase inflammatoire ne représente que 32 à 33 % (7). Notre patient présente une hypertension artérielle sur le membre thoracique droit. Une hypertension artérielle était associée chez trois sur huit patients (5). L'atteinte de l'artère sous clavière est assez fréquente mais peut être associée à celle des autres branches de l'aorte (8-9). Le traitement varie en fonction de la phase de diagnostic. En phase aigüe, les corticoïdes et ou les immunosuppresseurs sont privilégiés tandis qu'en deuxième phase c'est la reperfusion qui est priorisée (9-10).

## Conclusion

La maladie de Takayasu est une pathologie rare surtout chez l'homme. Quelques auteurs ont rapporté des cas hospitaliers en Afrique. Le traitement pose le problème de revascularisation du flux d'aval. Le manque d'infrastructure en Afrique subsaharienne en général et au Congo en particulier, en matière d'angioplastie rend la prise en charge plus difficile.

## Conflit d'intérêt

Nous déclarons aucun conflit d'intérêt scientifique ni financier avec aucune personne physique ou morale.

## Contribution des auteurs

Ngolo Letomo Kivié Mou-moué : conception, collecte de données, rédaction

Kouala Landa Christian M : interpretation des résultats, rédaction

Mongo Ngamami Solange : collecte de données et rédaction

Bakekolo Rog Paterné : collecte de données, interpretation des résultats

Ellenga Mbolla Bertrand : supervision et interprétation des résultats

Tous les auteurs ont lu et approuvé la version finale et révisée du manuscrit.

## Références

1. Loren Hiratzka F, George Bakris L, Joshua Beckman A, Robert Bersin M, Vincent Carr F, Donald Casey jr E *et al.* 2010 guidelines on Thoracic Aortic disease. *JACC* 2010; **55** (14): 27-129.
2. Niamkey T, Ehlan F, Angoran I, Anzouan-kacou JB, Konin C. Cas clinique. Maladie de Takayasu revele par une insuffisance aortique massive. *Cardiologie tropicale* 2019 ; **24** (12) :4
3. Konin KC, Adoh AM, Coulibaly I. La maladie de Takayasu chez le noir africain : aspect clinique et radiologique. *Cardiologie tropicale* 2002; **28** (112): 59-63.
4. Sharma BK, Jan S, Nurnano F. Diagnostic criteria for Takayasu arteritis. *Int J Cardiol* 1996; **54** Suppl: S141-S147.
5. Arend WP, Michel AB, Bloch AD, Hunder GG, Calabrese LH *et al.* The American college of rheumatology 1990: criteria for the classification of Takayasu arteritis. *Arthritis Rheum* 1990; **33** (8): 1129-1134.
6. Ammi A, Hatri A, Kessel F. maladie de Takayasu chez l'homme : à propos d'une série de 8 observations. *Journal des maladies vasculaires* 2016 ; **41** (2) :144.
7. Besma Ben D, Maladie de takayasu en Tunisie : Etude monocentrique de 11 cas. *La tunisie médicale* 2012; **90** (12): 867-872.
8. Mirault T, Emmerich J. Maladie de Takayasu : comment prendre en charge ? *Presse Med.* 2012; **41** :975-985.
9. Saadoun D, Bura-Rivière A, Camarmond C, Lambert M, Redheuil A, Mirault T, Alessandra Bura-rivière, *et al.* Protocole national de diagnostic et de soins sur la maladie de Takayasu. Centre de références des maladies rares (France) 2019. Disponible sur <https://www.maladiesraresinfo.org>.
10. Mwipatayi BP, Jeffery PC, Beningfield SJ, Matley PJ, Naidoo NG, Kalla AA, *et al.* Takayasu arteritis: clinical features and management. Report of 272 cases. *ANZ J Surg* 2005; **75**:110-117.

Comment citer cet article: Ngolo Letomo KM, Ngamami H, Kouala LC, Bakekolo RP, Ellens MBF. Maladie de Takayasu chez un homme de 52 ans diabétique hypertendu ; une observation inhabituelle. *Ann Afr Med* 2022; **15** (3): e4735-e4738. <https://dx.doi.org/10.4314/aamed.v15i3.13>