

**Myélome multiple anaplasique** : à propos d'un cas clinique**Anaplastic multiple myeloma**: a case report

Mustapha Mechtoune¹, Fatima Zahra Lahlimi¹,
Illias Tazi¹, Mouad Krifch³, Mohamed
Chakour², Oussama Elbaroudi¹, Mohamed Ait
Amer², Hicham El Yahyaoui²

Auteur correspondant

Mustapha Mechtoune, MD

Courriel: dr.mechtoune@gmail.com

Summary

Anaplastic multiple myeloma (AMM) is a rare and very aggressive form of myeloma, characterized by the development of an immature and poorly differentiated tumor plasma cell clone with frequent extra marrow involvement. Anaplastic morphology may be present at initial diagnosis or may appear later in the course of the disease. AMM is highly resistant to chemotherapy and is characterized by a poor response to new therapies and a poor prognosis. We reported the case of a 57-year-old patient followed for IgG Kappa multiple myeloma who presented with an extramedullary relapse post autologous bone marrow transplantation into anaplastic multiple myeloma.

Keywords: multiple myeloma, prognosis, chemotherapy

<https://dx.doi.org/10.4314/aamed.v15i3.11>

Received: November 28th, 2021

Accepted: April 5th, 2022

1 Service d'hématologie Clinique, CHU Mohamed VI, Faculté de médecine et de Pharmacie, Université Cadi Ayyad, Marrakech

2 Service d'hématologie biologique, hôpital militaire Avicenne, Faculté de médecine et de Pharmacie, Université Cadi Ayyad, Marrakech

3 Service de radiologie, CHU Mohamed VI, Faculté de médecine et de Pharmacie, Université Cadi Ayyad, Marrakech

Résumé

Le myélome multiple anaplasique (MMA) est une forme rare et très agressive, caractérisée par le développement d'un clone de plasmocytes tumoraux immatures et peu différenciés avec une atteinte extra médullaire fréquente. La morphologie anaplasique peut être présente lors du diagnostic initial ou peut apparaître plus tard au cours de la maladie. Le MMA est très résistant à la chimiothérapie et se caractérise par une mauvaise réponse aux nouvelles thérapies et un pronostic sombre. Nous rapportons, le cas d'un patient âgé de 57 ans suivi pour myélome multiple à IgG Kappa, qui présente une rechute extra médullaire en post autogreffe en myélome multiple anaplasique.

Mots-clés : myélome multiple, pronostic, chimiothérapie

Reçu le 28 novembre 2021

Accepté le 5 avril 2022

Introduction

Le myélome multiple (MM) est une hémopathie maligne caractérisée par la prolifération d'un clone de plasmocytes qui envahissent la moelle osseuse hématopoïétique et qui secrètent une immunoglobuline monoclonale (1). La possibilité de transformation du myélome multiple vers un myélome multiple anaplasique est rarement décrite dans la littérature. Le MMA est une variante morphologique agressive du myélome. L'évolution clinique du MMA est très agressive avec une prédominance des formes extra médullaires. Le pronostic du MMA est extrêmement mauvais (2). Les caractéristiques cliniques et pathologiques ne sont pas bien élucidées, en raison de la rareté de la maladie et de l'ambiguïté dans sa définition. Le MMA est réfractaire à la chimiothérapie même avec l'utilisation des nouveaux agents. La stratégie thérapeutique optimale pour le MMA reste à établir. Dans cet article, nous mettons la lumière sur une rechute extra médullaire d'un myélome multiple classique à IgG kappa après autogreffe de cellules souches hématopoïétiques en myélome multiple anaplasique diagnostiqué par une biopsie scannoguidée d'une volumineuse masse retro péritonéale, chez un patient âgé de 57 ans.

Observation clinique

Il s'agit d'un patient âgé de 57 ans, sans antécédents médicaux particuliers. L'histoire de la maladie remonte à deux ans par l'installation de douleurs rachidiennes diffuses avec une asthénie évoluant dans un contexte d'altération de l'état général et d'amaigrissement. L'examen clinique du patient à l'admission montre un patient avec un performens status à 3, apyrétique stable sur le plan hémodynamique et respiratoire. L'examen pleuropulmonaire, cardiovasculaire et abdominal était normal. Sur le plan biologique, la numération formule sanguine a objectivé une anémie à 8,9 g d'hémoglobine/dl, normochrome, normocytaire, arégénérative (réticulocytes à 40 g/L). La fonction rénale était normale (urée = 0,32 g /L, Créatinine=8,67 mg/L). La bêta 2 microglobuline était élevée à 5,8 mg/L. La vitesse de sédimentation était augmentée à 50 mm à la première heure et la protéinurie de 24 heures était négative. Le myélogramme a montré un envahissement à 35% par des plasmocytes médullaires (figures 1 et 2).

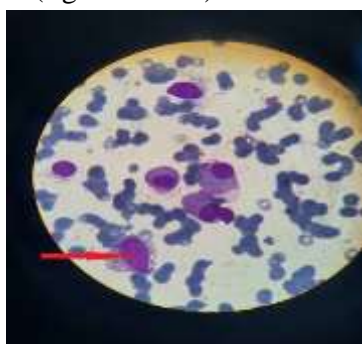


Figure 1. Prolifération de plasmocytes dystrophiques avec des noyaux multinucléolés présentant une chromatine dense et un cytoplasme abondant, basophile et inhomogène

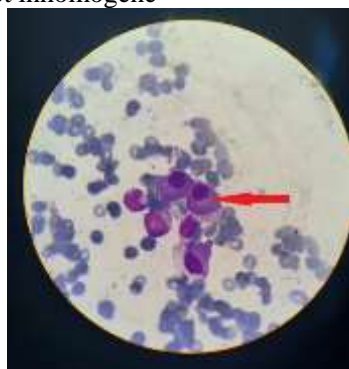


Figure 2. Plasmocytes dystrophiques avec un cytoplasme abondant et basophile

L'électrophorèse des protéines plasmatiques a objectivé un pic monoclonal gamma à 74 g/L. L'immuno-fixation des protéines plasmatiques a objectivé une gammopathie monoclonale à IgG Kappa. L'IRM vertébro-médullaire a montré une atteinte vertébrale diffuse avec quelques tassements non compressifs. Le diagnostic de myélome multiple à IgG Kappa classé stade III selon l'Index Pronostique International (ISS) a été retenue. Le patient a été mis sous protocole CDT avec biphosphonates (cyclophosphamide, dexaméthasone, thalidomide) avec une rechute précoce 4 mois après la fin de la chimiothérapie. Il a ensuite été mis sous protocole VDT (velcade, dexaméthasone, thalidomide). Le bilan d'évaluation a conclu à une très bonne rémission partielle selon les critères de réponse de l'International Myeloma Working Group (IMWG) avec un performens status à 0, un taux de plasmocytes médullaire à 2%, une diminution du pic monoclonal gamma à 17,3 g/L (figure 3).

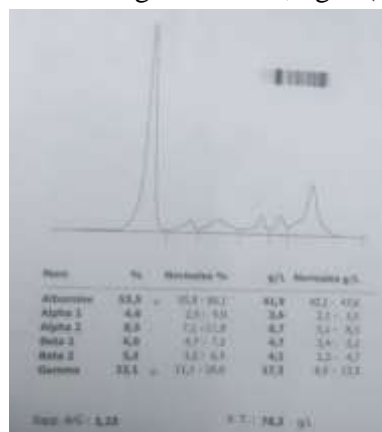


Figure 3. Tracé de l'électrophorèse des protéines sérique montrant un pic gamma à 17.3 g/L

Le bilan rénal, la calcémie et la numération formule sanguine ont été normaux. Une consolidation de la réponse par une autogreffe des cellules souches a été réalisée. 5 mois après l'autogreffe des cellules souches hématopoïétiques, le patient a présenté des douleurs osseuses diffuses avec une impotence fonctionnelle du membre inférieur droit. Le bilan biologique réalisé a montré une anémie normochrome, normocytaire à 9,8 g/dl d'hémoglobine, une leucopénie à 3500 /mm³, une neutropénie à 1200/mm³, une insuffisance rénale (urée à 1,36 g / L et la créatinine à 91 mg/L) avec une diurèse conservée à 2 litre par

jour. L'électrophorèse des protéines plasmatiques a montré un pic monoclonal gamma à 25 g/l et le myélogramme a objectivé une plasmocytose à 5%. Les reins étaient de taille normale avec une dilatation urétéropyélocalicielle bilatérale, sans aucun obstacle décelable à l'uroscanner (figures 4 et 5) qui a montré une volumineuse masse tissulaire rétro péritonéale médiane, isodense, siège de calcification mesurant 16,4 × 9,6 × 14,4 cm englobant les deux uretères responsable d'une urétérohydronephrose modérée bilatérale arrivant en contact direct avec le mur vertébral antérieur et des muscles psoas en arrière avec une thrombose veineuse iléo-fémorale droite.

Discussion

Le MM est une hémopathie maligne caractérisée par la prolifération d'un clone de plasmocytes qui envahissent la moelle osseuse hématopoïétique et qui secrètent une immunoglobuline monoclonale (2). Il représente 1 à 2 % des cancers et 10 % des hémopathies malignes. L'âge médian au diagnostic est de 53 ans. Les facteurs de risques du MM sont l'exposition aux radiations ionisantes et aux pesticides (3). Il existe aussi de rares cas familiaux laissant supposer l'existence de facteurs de prédisposition génétique (4). Le terme « myélome anaplasique » est utilisé pour décrire la malignité des plasmocytes, impliquant des plasmocytes de grande taille peu différenciés et de morphologie immature avec un haut grade de transformation et une atteinte extra médullaire (5). Le MMA est très rare et peu de cas ont été rapportés dans la littérature. Il peut constituer un défi diagnostique puisque son aspect morphologique est très variable. La morphologie pléomorphe multinucléée du MMA peut imiter le carcinome multinucléé (6). Le cas en discussion présente un MM typique en très bonne rémission partielle (selon les critères de réponse de (IMWG) après une autogreffe, mais qui 5 mois plus tard développe une masse néoplasique rétro-péritonéale et l'examen histologique montre une infiltration diffuse par les cellules tumorales malignes peu différenciées qui sont de

plasmocytes atypiques. La particularité chez notre patient est la localisation inhabituelle du plasmocytome ainsi que le diamètre énorme de la masse pelvienne responsable d'une insuffisance rénale par phénomène de compression des voies urinaires. La biopsie de la masse montre un myélome multiple de forme anaplasique, ce qui est très rare. Le MMA est très agressive et de très mauvais pronostic. Il est considérablement différent de celui du myélome conventionnel. Cependant, le MMA est considéré comme une variante morphologique de myélome et s'accompagne souvent d'une infiltration extramédullaire avec des plasmocytes aberrants volumineux et immatures (7). Le MMA peut être une forme initiale ou caractériser l'évolution et la progression du myélome multiple ou une rechute. Les caractéristiques cliniques et pathologiques du MMA ne sont pas pleinement élucidées en raison de la rareté de la maladie et de l'ambiguïté dans sa définition. Sur le plan immunohistochimique, on note l'absence de marqueur CD 38. Les anomalies les plus prédominantes dans le MMA sont la délétion 17 p (p53), la translocation (4,14), les anomalies du chromosome 13, et l'amplification 1q21 (CKS1B). Bahmanyar, *et al.* ont rapporté que le MMA est associé à une prévalence significativement plus élevée de l'amplification CKS1B par rapport au MM non anaplasique, respectivement 91 % contre 34 %. Maslovsky, *et al.* ont signalé un cas de MMA avec la présence de multiples aberrations chromosomiques avec hyperploïdie (77 chromosomes) (8). Le MMA est résistant au traitement conventionnel. Le temps de survie est inférieur à 4 mois. Dans le rapport de cas publié par Nischala (9), les deux patients ont reçu des traitements par chimiothérapie conventionnelle à base de bortezomib, dexaméthasone, cyclophosphamide, thalidomide et autogreffe sans aucune réponse et les deux patients sont décédés. Dans le cas présent, le patient a reçu un traitement à base de (Cyclophosphamide, Dexaméthasone, Thalidomide) puis par le Bortézomib et autogreffe. Le MMA reste réfractaire aux schémas thérapeutiques qui contiennent les nouveaux agents, y compris les inhibiteurs du protéasome

et les immunomodulateurs (9). Les nouveaux traitements comme le daratumumab et élotuzumab, les inhibiteurs de la mort cellulaire programmée, pourraient être efficaces mais les données et les études cliniques actuelles sont peu contributives. La stratégie thérapeutique du MMA reste à établir (10). La poursuite des recherches sur les anomalies cytogénétiques est nécessaire pour améliorer notre compréhension de la maladie et pour développer de nouvelles stratégies de traitement.

Conclusion

Le MMA est une présentation très rare du myélome multiple, les caractéristiques cliniques et pathologiques sont très variables et malgré les avancées dans le traitement du myélome multiple, la réponse du myélome anaplasique à la chimiothérapie reste faible et le pronostic est extrêmement mauvais.

Conflit d'intérêt

Aucun conflit d'intérêt en rapport avec cet article n'a été signalé.

Financement

Aucun.

Contribution des auteurs

Les données des scanners ont été fournies par Mouad Krifch

Le tracé EPP a été réalisé par Oussama Elbaroudi

Hicham El Yahyaoui a fourni les images microscopiques.

Fatima Zahra Lahlimi, Ilias Tazi, Mohamed Chakour, Mohamed Ait Amer ont contribué à la rédaction, la supervision et l'approbation de la version finale et révisée de ce manuscrit.

Références

1. Palumbo A, Anderson K. Multiple myeloma. *N Engl J Med*. 2011; **364** (11):1046–1060.
2. Ichikawa S, Fukuhara N, Hatta S, Himuro M, Nasu K, Ono K, *et al*. Anaplastic multiple myeloma: possible limitations of conventional chemotherapy for long-term remission. *J Clin Exp Hematop*. 2018; **58** (1): 39-42.
3. Ludwig H, Bolejack V, Crowley J, Bladé J, Miguel JS, Kyle RA, *et al*. Survival and years of life lost in different age cohorts of patients with multiple myeloma. *J Clin Oncol Off J Am Soc Clin Oncol*. 2010; **28** (9):1599-1605.
4. Presutti R, Harris SA, Kachuri L, Spinelli JJ, Pahwa M, Blair A, *et al*. Pesticide exposures and the risk of multiple myeloma in men: An analysis of the North American Pooled Project. *Int J Cancer*. 2016; **139** (8):1703-1714.
5. Bahmanyar M, Qi X, Chang H. Genomic aberrations in anaplastic multiple myeloma: High frequency of 1q21 (CKS1B) amplifications. *Leuk Res*. 2013; **37** (12):1726-1728.
6. Vega F, Chang C-C, Medeiros LJ, Udden MM, Cho-Vega JH, Lau C-C, *et al*. Plasmablastic lymphomas and plasmablastic plasma cell myelomas have nearly identical immunophenotypic profiles. *Mod Pathol*. 2005 ; **18** (6): 806-815.
7. Staderini M, Mannelli L, Antonioli E, Puccini B, Berti V, Mungai F, *et al*. Aggressive Disease Course of Multiple Myeloma with Concomitant ALK-Negative Anaplastic Large Cell Lymphoma: A Case Report with an Unusual Presentation. *Case Rep Hematol*. 2020; **2020**:1–6309736.
8. Saburi M, Ogata M, Soga Y, Kondo Y, Kurimoto R, Itani K, *et al*. Poor response to daratumumab and carfilzomib in newly diagnosed anaplastic multiple myeloma. *J Clin Exp Hematop*. 2020; **60** (1):17-20.
9. Ammannagari N, Celotto K, Neppalli V, Lee K, Holstein SA. Anaplastic Multiple Myeloma: An Aggressive Variant with a Poor Response to Novel Therapies. *Clin Lymphoma Myeloma Leuk*. 2016; **16** (9): e129-e131.
10. Lonial S, Dimopoulos M, Palumbo A, White D, Grosicki S, Spicka I, *et al*. Elotuzumab Therapy for Relapsed or Refractory Multiple Myeloma. *N Engl J Med*. 2015; **373** (7):621-631.

Comment citer cet article: Mechtoune M, Lahlimi FZ, Krifch M, Chakour M, Elbaroudi O, Amer MA, *et al*. Myélome multiple anaplasique: à propos d'un cas clinique. *Ann Afr Med* 2022; **15** (3): e4728-e4731. <https://dx.doi.org/10.4314/aamed.v15i3.11>