



**Méningo-encéphalite à Virus Varicelle-Zona survenue chez une immunocompétente :**  
une observation inhabituelle

***Varicella Zoster Virus meningoencephalitis in an immunocompetent woman:*** an unusual case report

Kaba Conde<sup>1,2</sup>, Mamadou Bangoura<sup>1</sup>, Karinka  
Diawara<sup>1</sup>, Fode Abass Cissé<sup>1</sup>

**Correspondance**

Kaba Conde  
Service de Neurologie, Hôpital national Ignace  
Deen de Conakry, Guinée.  
Courriel: Condekba95@yahoo.fr

**Summary**

The Varicella Zoster Virus (VZV) causes a wide range of disorders including chickenpox, shingles and central nervous system (CNS) infection. It has the ability to remain latent in neurons of cranial nerves, dorsal root ganglia, and autonomic ganglia after primary infection and can reactivate later in life. Upon reactivation, VZV can cause a variety of CNS infections, including meningitis and encephalitis. Significant morbidity and mortality may be associated with these conditions despite antiviral therapy. We have reported a case of varicella re-infection in an immunocompetent adult with ophthalmic zoster and fatal outcome under antiviral treatment.

**Keywords:** encephalitis, meningitis, immunocompetent, varicella zoster virus

Received: May 29<sup>th</sup>, 2021

Accepted: September 30<sup>th</sup>, 2021

1 Service de Neurologie de l'hôpital national Ignace Deen, Conakry Guinée

2 Service de Rhumatologie de l'hôpital national Ignace Deen, Conakry Guinée

**Résumé**

Le virus varicelle-zona (VZV) provoque un large éventail de troubles y compris la varicelle, le zona et l'infection du système nerveux central (SNC). Il a la capacité de rester latent dans les neurones des nerfs crâniens, les ganglions de la racine dorsale et les ganglions autonomes après infection primaire et peut se réactiver plus tard dans la vie. Lors de la réactivation, le VZV peut provoquer diverses infections du SNC, dont la méningite et l'encéphalite. Une morbidité et une mortalité importantes peuvent être associées à ces conditions malgré un traitement antiviral. Nous rapportons un cas de réinfection varicelleuse chez une adulte immunocompétente avec Zona ophthalmique d'évolution défavorable sous traitement antiviral.

**Mots-clés :** encéphalite, méningite, immunocompétent, virus varicelle-zona

<https://dx.doi.org/10.4314/aam.v15i1.14>

Reçu le 29 mai 2021

Accepté le 30 septembre 2021

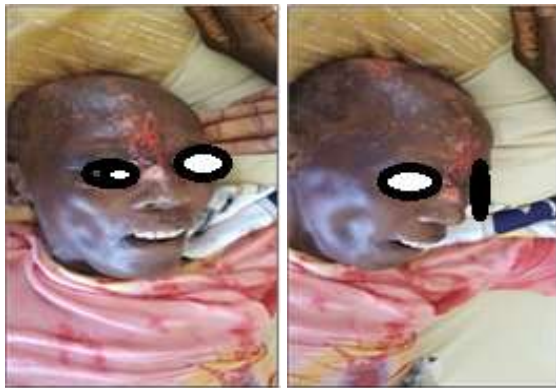**Introduction**

Le virus varicelle zona (VZV) est un virus neurotrope qui reste quiescent dans les ganglions sensoriels pouvant ainsi se réactiver sous différentes formes, dont la plus commune est le zona (1). Il est le deuxième virus le plus fréquemment détecté dans l'encéphalite (2). Les complications neurologiques sont rares, et potentiellement graves (1,3). Elles comprennent la myélite, la méningite, la ventriculite et l'encéphalite par atteinte des petits ou gros vaisseaux cérébraux (4).

L'encéphalite à VZV par atteinte des gros vaisseaux se manifeste par une éruption zostérienne dans le territoire trigéminal suivie quelques semaines plus tard d'un déficit focal controlatéral (4). L'encéphalite à VZV par atteinte des petits vaisseaux est caractérisée par des céphalées, une hyperthermie, des épisodes critiques, des déficits focaux et des troubles du comportement (5). Nous rapportons un cas de réinfection varicelleuse chez une femme immunocompétente sous forme de méningo-encéphalite ayant une issue fatale sous traitement.

## Observation

Une femme de 64 ans droitrière a été hospitalisée pour une altération de l'état général, trouble du comportement, rash cutanée fronto-orbitaire droite avec ptose palpébrale ipsilatérale (figure 1) et des céphalées. La patiente était ménagère et immunocompétente. La famille a rapporté au cours des deux semaines précédant l'hospitalisation, un changement de comportement, des troubles mnésiques antérogrades d'installation brutale, et des épisodes d'hyperthermies. Il y avait aussi une éruption cutanée fronto-orbitaire d'apparition brutale associées à des céphalées frontales sans nausées et vomissements Elle a également présenté une agitation psychomotrice suivie d'une perte de la connaissance sans antécédents particuliers connus. A l'examen physique, c'était une patiente agitée, téguments et muqueuses étaient normo-colorés avec un état général altéré La pression artérielle était de 180/100 mmHg, la température 37,9 degré Celsius et une fréquence cardiaque de 116 battements par minute. On notait une agitation psychomotrice avec une désorientation temporo-spatiale, une ptose palpébrale droite. L'examen cutané, montrait une éruption de type zostérienne intéressant le dermatome de la branche ophtalmique du nerf trijumeau à droite (figure 1).



**Figure 1.** Eruption cutanée suivant le trajet de la branche ophtalmique du nerf trijumeau (zona ophtalmique)

L'auscultation pulmonaire avait mis en évidence des râles ronflants dans les deux champs pulmonaires.

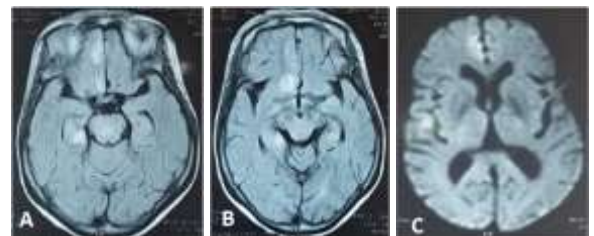
Le bilan biologique retrouvait une leucopénie à polynucléaire neutrophile (37 %) avec un

syndrome inflammatoire biologique non spécifique (une CRP positive à 40mg/L) Le bilan infectieux était négatif (sérologie rétrovirale, chlamydiae, syphilitique et les hépatiques).

L'analyse du liquide cébrospinal (LCS) montrait un aspect clair en eau de roche, une leucorrhachie à 329 M/L (norme : < 5 M/L) à prédominance lymphocytaire (91 %) avec discrète protéinorrhachie à 1,5 g/L (norme : 0,15-0,45 g/L) et la glycorachie était dans la norme La recherche du VZV par la Polymérase chaîne réaction (PCR) dans le LCR était positive.

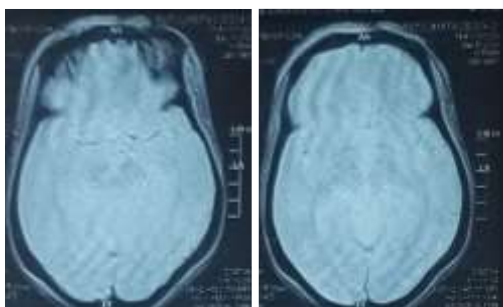
La radiographie pulmonaire montrait une majoration de la trame broncho-alvéolaire d'allure inflammatoire associée à des opacités à la base des deux champs pulmonaires en faveur d'une pneumopathie interstitielle.

IRM cérébrale en coupe axiale montrait un aspect de lésions d'allure inflammatoire dans le lobe frontal (gyrus frontal droit), le lobe temporal (gyrus temporal inférieur droit) et la protubérance en séquence Flair (figure 2 A et B) et diffusion (figure 2 C) sans dilatation des ventricules latéraux.



**Figure 2.** IRM encéphalique en pondération : T2 FLAIR (A, B) et diffusion (C) sans injection de Gadolinium montrant les lésions en plage frontales et temporales para sagittales droites d'allure inflammatoire dans le lobe frontal (gyrus frontal droit), le lobe temporal (gyrus temporal inférieur droit) et la protubérance apparaissant en Hypersignal aux séquences T2 Flair et diffusion avec un coefficient d'ADC relativement élevé. Sans dilatation des ventricules latéraux.

On note également une absence d'anomalie de signal en séquence T2\* (figure 3).



**Figure 3.** IRM Cérébrale en coupe axiale séquence T2\* ne montrant pas d'anomalie de signal

Ainsi le diagnostic d'une méningo-encéphalite à VZV a été retenu. La patiente a été traitée par acyclovir (10 mg/kg poids) par voie orale et en application locale. Un antiépileptique à base de phénobarbital 100 mg a été ajouté à son traitement. L'évolution immédiate a été marquée par la disparition de l'agitation psychomotrice avec retour à la conscience normale.

Après un recul de deux semaines, la patiente a fait une désaturation avec une SpO<sub>2</sub> à 87 %. L'auscultation pulmonaire révélait des râles ronflants. Une oxygénothérapie a été débutée et la patiente est décédée dans un état de détresse respiratoire au bout de 3 jours à l'unité de soins intensifs.

La non-disponibilité de la forme intraveineuse de l'acyclovir et de l'oxygène pure ainsi que le retard enregistré dans la réalisation des examens paracliniques ont été les principales difficultés rencontrées dans la prise en charge.

## Discussion

Dans notre observation, nous rapportons une encéphalite à VZV par atteinte des petits vaisseaux chez une patiente immunocompétente. Cette pathologie est fréquemment observée chez le patient immunodéprimé (VIH, lymphome, cancers, greffe), mais peut se rencontrer aussi chez le patient immunocompétent (4). Les atteintes cérébrales chez les sujets âgés ou immunodéprimés résultent de la réplication du virus dans l'encéphale. Elles sont souvent contemporaines d'une réactivation sous forme de

zona. Toutefois, elles peuvent s'observer en l'absence d'éruption cutanée (6). L'atteinte cérébrale se manifeste essentiellement par une vasculopathie des gros ou des petits vaisseaux, responsable d'accidents vasculaires cérébraux (6). Les lésions d'allure inflammatoire observées chez cette patiente sur les différentes séquences d'IRM étaient en plages, sans distribution vasculaire précise, et prédominaient surtout dans les régions profondes, suggérant que l'encéphalite touchait fréquemment les petits vaisseaux mais aussi les gros vaisseaux. L'encéphalite par atteinte des gros vaisseaux survient le plus souvent chez les patients immunocompétents tandis que l'encéphalite par atteinte des petits vaisseaux est plus fréquente chez les patients immunodéprimés (4). Cependant, notre patiente n'était pas immunodéprimée et a eu deux sérologies VIH qui étaient négatives.

Pour diagnostiquer l'encéphalite à VZV, la recherche du virus dans le LCR n'est sensible que dans 30 % des cas (7); la méthode diagnostique de choix est la détermination de l'index de synthèse intrathécale des anticorps anti-VZV (rapport LCR : sérum des IgG spécifiques contre VZV en tenant compte des IgG totales et de l'albumine dans les deux compartiments) (2,7-8). Gilden et son équipe ont rapporté en 2003, un cas d'encéphalite à VZV où la PCR VZV était négative et où le diagnostic a été retenu en démontrant une production intrathécale d'anticorps anti VZV. Cependant, il a été rapporté un cas d'encéphalite à VZV où la PCR était positive dans le LCS (4,6).

Le traitement de première intention est l'acyclovir. La dose recommandée est de 10 mg/kg (20 chez le nouveau-né) toutes les 8 heures (9). L'ajout de corticostéroïdes dans les pneumonies sévères pourrait avoir un effet bénéfique. Cependant, en raison de la petite taille des études dédiées, qui présentent également beaucoup de biais, leur place reste à définir (10). Le facteur pronostique majeur identifié est la sévérité du tableau clinique initial et l'âge avancé (3) comme décrit chez notre patiente.

## Conclusion

Une méningo-encéphalite à VZV est rare mais grave. Notre observation reste particulière par sa survenue chez une immunocompétente et par son exceptionnelle atteinte à la fois des gros et petits vaisseaux de l'encéphale. L'infection à VZV doit être suspectée chez tout patient présentant une image de méningite ou d'encéphalite virale, indépendamment de l'âge, du statut immunitaire, de l'absence d'éruption vésiculaire, de fièvre ou de raideur cervicale.

## Conflit d'intérêt

Les auteurs déclarent ne pas avoir de conflits d'intérêt en rapport avec ce travail.

## Contribution aux auteurs

Tous les auteurs ont contribué équitablement à la rédaction et à l'interprétation des résultats de ce travail jusqu'à la version finale et révisée.

## Références

1. Benhamza S, El Fakhr K, Lazraq M, Bensaid A, Miloudi Y, El Harrar N. Réinfection varicelleuse sous la forme d'une méningo-encéphalite: une complication rare et grave chez un jeune adulte immunocompétent. *Anesth Réanimation* 2020;**7**:83-87.
2. Skripuletz T, Pars K, Schulte A, Schwenkenbecher P, Yildiz Ö, Ganzenmueller T, et al. Varicella zoster virus infections in neurological patients: a clinical study. *BMC Infect Dis* 2018; **18**:238.
3. Lang P-O, Belmin J, Michel J-P. Zona des sujets âgés. *Presse Médicale* 2009;**38**:571-583.
4. Outteryck O, Sénéchal O, Berteloot D, Delalande I, Mounier-Vehier F. Vasculite cérébrale secondaire à une infection à VZV. *Rev Neurol (Paris)* 2005; **161**:836-839.
5. Gilden DH, Kleinschmidt-DeMasters BK, LaGuardia JJ, Mahalingam R, Cohrs R. Neurologic Complications of the Reactivation of Varicella-Zoster Virus. *N Engl J Med* 2000;**342**:635-645.
6. Michel Segondy. Atteintes du système nerveux central d'origine virale. *Rev Francoph Lab* 2017;**495**:47-56.
7. Nagel MA, Cohrs RJ, Mahalingam R, Wellish M.C, Forghani B, Schiller A, et al. The varicella zoster virus vasculopathies: Clinical, CSF, imaging, and virologic features. *Neurology* 2008; **70**:853-860.
8. Grahn A, Studahl M. Varicella-zoster virus infections of the central nervous system – Prognosis, diagnostics and treatment. *J Infect* 2015; **71**:281-293.
9. Mailles A, Vaillant V, Stahl J-P. Encéphalites infectieuses: données et limites du PMSI pour l'étude épidémiologique, France métropolitaine 2000–2002. *Médecine Mal Infect* 2007;**37**:95–102.
10. Adhami N, Arabi Y, Raees A, Al-Shimemeri A, Ur-Rahman M, Memish Z. Effect of corticosteroids on adult varicella pneumonia: Cohort study and literature review. *Respirology* 2006; **11**:437-441.

Voici comment citer cet article : Conde K, Bangoura M, Diawara K, Cissé FA. Méningo-encéphalite à Virus Varicelle-Zona survenue chez une immunocompétente : une observation inhabituelle. *Ann Afr Med* 2021; **15** (1): e405-e4508. <https://dx.doi.org/10.4314/aam.v15i1.14>