

## Observation Inhabituelle d'Inversion utérine puerpérale chronique *An unusual case of chronic puerperal uterine inversion*

Nisrine Mamouni, Sanaa Erraghay, Chahrazed Bouchikhi, Abdelaziz Banani

### Correspondance

Nisrine Mamouni MD

Email: nisrinemamouni82@gmail.com

Service de gynécologie-obstétrique I – CHU Hassan II Fès

### Summary

The puerperal uterine inversion is a rare and serious complication occurring in the third stage of obstetrical delivery. Chronic forms are unusual and often related to acute or subacute past unnoticed case or incompletely reduced. It poses a problem of differential diagnosis with some benign or malignant diseases which may lead to therapeutic errors. The clinical presentation is misleading, made of chronic pain and minimal bleeding, imaging confirms the diagnosis of inversion, and the treatment is conservative or radical surgery depending on the degree of intussusception and its chronicity. Authors reported an unusual case of chronic puerperal uterine inversion. Diagnosis and therapeutic difficulties are also described.

**Keywords:** chronic uterine inversion, puerperal complication, uterine conservation.

Article information

Received: April 15, 2017

Accepted: February 1, 2018

### Résumé

L'inversion utérine puerpérale est une complication rare et grave se produisant dans le troisième stade du travail d'accouchement. Les formes chroniques sont plus rares et souvent en rapport avec des formes aiguës ou subaiguës passées inaperçues ou incomplètement réduites. Elle pose un problème de diagnostic différentiel avec certaines affections bénignes ou malignes ce qui risque d'aboutir à des erreurs thérapeutiques. La symptomatologie clinique est trompeuse, faite de douleurs chroniques et des métrorragies minimales. L'imagerie permet de confirmer le diagnostic de l'inversion et le traitement est chirurgical conservateur ou radical en fonction du degré de l'invagination et de sa chronicité. Les auteurs ont rapporté une observation clinique inhabituelle d'inversion utérine puerpérale. Les difficultés diagnostiques et thérapeutiques y sont décrites.

**Mots-clés :** Inversion utérine chronique, complication puerpérale, conservation utérine

Historique de l'article

Reçu le 15 avril 2017

Accepté le 1 février 2018

### Introduction

L'inversion utérine est définie par le retournement de l'utérus en doigt de gants. C'est une urgence obstétricale rare dont l'incidence varie de 1 cas pour 2000 à 1 cas pour 50 000 naissances (1- 2). Elle impose un diagnostic précoce afin de pouvoir instaurer un traitement adéquat. Le terme inversion utérine puerpérale chronique est utilisé lorsque le diagnostic est fait au-delà de quatre semaines du post partum (1, 3). Les formes chroniques représentent 13.9% des inversions puerpérales (3). Le tableau clinique est variable et le traitement est essentiellement chirurgical. A notre connaissance, aucun d'inversion utérine puerpérale n'a été décrite dans notre milieu. Les auteurs rapportent ici, un cas d'inversion utérine puerpérale chronique chez une primipare dont la prise en thérapeutique s'est soldée par une hystérotomie postérieure.

## Observation clinique

Mme Rk, âgée de 29 ans, primipare, sans antécédents pathologiques notables, a accouché dystociquement, par voie basse à domicile, donnant naissance à un bébé de 4 kilogrammes. L'accouchement avait été laborieux, avec notion d'expression utérine. Le post partum a été marqué par la survenue des métrorragies de moyenne abondance et une dyspareunie, ayant motivé sa consultation dans plusieurs formations hospitalières de la ville sans diagnostic précis pendant près de 6 ans. A son admission de notre hôpital, l'examen clinique trouve un abdomen souple et non douloureux à la palpation. L'examen au speculum a objectivé une masse intravaginale accouchée par le col à surface rougeâtre faisant rappeler l'endomètre (figure 1) avec la perception d'une masse intravaginale de consistance molle d'environ 5 cm au toucher vaginal. Le bilan biologique restreint a montré un taux d'hémoglobine à 9 g/dL. L'échographie pelvienne n'a pas pu identifier l'utérus dans la région pelvienne et le diagnostic d'une inversion utérine chronique du troisième degré, a été retenu. La décision d'une prise en charge chirurgicale conservatrice a été prise avec possibilité de recours à une hystérectomie en cas d'échec, avec le consentement éclairé et écrit de la patiente. Au cours de la laparotomie, nous avons tenté de réduire l'inversion par l'intervention la plus fréquemment utilisée, celle décrite par Huntington, en tirant sur les ligaments ronds progressivement (figures 2 et 3). Mais vu l'impossibilité de vaincre l'anneau de striction, une hystérotomie médiane postérieure sur 5cm, avec desinvagination du fond utérin progressif à l'aide d'une main vaginale (figure 4) a été pratiquée. Le reste des étapes consistait en la suture de l'incision utérine et plicature des deux ligaments ronds afin de tracter sur le fond utérin et éviter la récurrence (figures 5 et 6). Les suites opératoires ont été simples et la patiente est sortie au quatrième jour. Le contrôle clinique à un mois, 6 mois et un an en post opératoire était satisfaisant.

## Commentaires

Cette histoire inhabituelle d'accouchement dystocique à domicile et compliquée à long terme des métrorragies et de dyspareunie est due à une inversion utérine. L'inversion utérine est en fait un retournement de l'utérus en doigt de gants à travers le col permet de déterminer quatre degrés. Le premier degré correspondant à la dépression du fond utérin sans atteinte du col de l'utérus, au deuxième degré le fond utérin a franchi le col et est adopté dans le vagin, au troisième degré le fond utérin est extériorisé à la vulve et l'inversion utérine est classée au quatrième degré lorsque les parois vaginales participent à l'inversion (1).

Les inversions utérines sont dites chroniques si elles persistent au-delà de la quatrième semaine du post partum. Il peut s'agir soit de formes aiguës ou subaiguës passées inaperçues ou de récurrences après une réduction manuelle incomplète d'une forme aiguë. Parmi les facteurs favorisant figurent l'arrêt de l'ocytocine après un travail prolongé, la traction sur le cordon ombilical ou l'expression abdominale (4-5). D'autres facteurs dits intrinsèques ont été rapportés. Il s'agit de l'hypotonie utérine secondaire à une grossesse gémellaire, l'utilisation des bêtamimétiques, le placenta fundique ou accreta, le myome fundique et le cordon court (6-7).

Le tableau clinique de l'inversion chronique englobe des douleurs pelviennes à type de pesanteur associées ou non à des métrorragies minimales (8). D'autres signes peuvent être associées : des pertes fétides purulentes, des signes urinaires tels que les brûlures mictionnelles, la dysurie, la pollakiurie et même la rétention urinaire lorsque l'inversion est complète. Les formes chroniques ou négligées posent un problème de diagnostic différentiel avec certaines affections ; ce qui risque d'être à l'origine de certaines erreurs thérapeutiques. Ainsi le diagnostic différentiel se pose avec un polype ou myome accouché par le col, un prolapsus utérin ou un cancer du col dans sa

forme exophytique (9). Si le diagnostic est facile dans les formes complètes (3ème et 4ème degré) par la visualisation au spéculum d'une masse extériorisée rougeâtre rappelant l'endomètre, avec absence de fond utérin au toucher vaginal associé au palper abdominal, les formes incomplètes sont diagnostiquées en imagerie (10-11).

L'échographie est l'examen clé du diagnostic des formes incomplètes. Elle permet de visualiser la dépression du fond utérin en forme de cratère central dans un plan sagittal ou un anneau de constriction dans un plan axial (12). Lewin a proposé l'apport de l'Imagerie par Résonance magnétique (IRM) comme aide au diagnostic. Les signes d'inversion utérine sont représentés en séquence pondérée T2 par une cavité utérine en forme de U avec un fond utérin épaissi et inversé sur une coupe sagittale et par une configuration "bull-eye" sur une coupe axiale (13).

Pour certains auteurs, la cœlioscopie purement diagnostique trouve son indication dans les inversions puerpérales tardives et montre l'absence de corps utérin remplacé par une dépression en cupule et la convergence des annexes vers cette dépression au centre du pelvis entre la vessie et le rectum (14-15). D'autres auteurs préconisent une biopsie de la masse intra vaginale pour exclure une néoplasie associée (16-17). L'inversion utérine chronique peut être responsable de complications graves, à savoir l'infection utérine et l'ischémie utérine chronique avec infarctissement et nécrose tissulaire (18). L'inversion utérine est susceptible d'endommager le plexus hypogastrique de façon irréversible et d'occasionner des troubles permanents de miction et de défécation. Ceci est la conséquence de l'étirement des filets nerveux du péritoine et des ligaments larges suite à l'aspiration du fond utérin à travers l'anneau cervical (19). Les suites opératoires de notre patiente étaient heureusement simples.

Le traitement est chirurgical, conservateur ou radical. Le traitement non chirurgical n'a pas de place dans les formes chroniques. Le traitement

conservateur fait appel à plusieurs techniques et peut être réalisé soit par laparotomie (Huntington et Haultain) ou par voie vaginale (Kustner et Spinelli).

La technique d'Haultain consiste en une hystérotomie médiane postérieure pour éviter la vessie. Cette incision doit être étendue sur 5 à 6 cm arrivant à l'anneau cervical. Nous avons recouru à la technique de Huntington, qui consiste en une désinvagination par traction progressive sur les ligaments ronds aux moyens de pinces d'Allis. Une assistance vaginale a été suggérée mais reste peu efficace pour le traitement des inversions utérines de 3ème et 4ème degré (1). Les études ont montré qu'il n'y a pas de retentissement obstétrical après cette correction chirurgicale de l'inversion (20). Spinelli a décrit la technique de colpo-hystérotomie médiane antérieure par voie vaginale. Cette technique permet, après une colpotomie, de faire une incision médiane de la paroi antérieure de l'utérus et de ce fait, de lever la striction cervicale et de désinvaginer l'utérus (1).

L'hystérectomie reste une alternative dans les formes aiguës en cas d'hémorragie rebelle. Dans les formes chroniques, elle est réalisée en cas de complication ou en cas d'échec du traitement conservateur. Elle peut être réalisée par voie vaginale exposant l'opérateur aux difficultés techniques dues aux modifications des repères anatomiques habituels, notamment des voies urinaires excrétrices (uretères et vessie) ou abdominale, mais elle impose la réduction de l'inversion avec restitution de l'utérus dans la cavité pelvienne. L'association cœlioscopie-voie vaginale déjà décrite par l'équipe d'Auber *et al.* (21) semble être une bonne alternative permettant de confirmer le diagnostic, d'évaluer le degré d'ischémie des annexes et du vagin, et de dévasculariser l'utérus par cœlioscopie en contrôlant le pédicule utérin dès son origine. Quant au pronostic obstétrical lointain, il est bon en cas d'inversion n'ayant pas franchi le col de l'utérus et ayant pu être réduite immédiatement ce qui permet d'assurer l'hémostase, de

minimiser la déperdition sanguine maternelle et d'éviter les accidents post-transfusionnels (22-23).

## Conclusion

L'inversion utérine est une complication rare de l'accouchement. Les formes chroniques de l'inversion utérine posent un problème diagnostique pouvant mettre en jeu le pronostic obstétrical de la patiente suite à une éventuelle hystérectomie réalisée en cas de complication ou

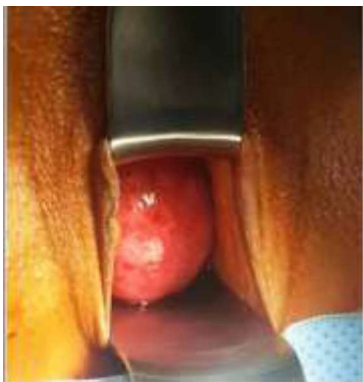d'échec de repositionnement de l'utérus. D'où l'intérêt d'un diagnostic et d'une prise en charge précoce en salle d'accouchement ou lors de l'examen des suites de couches.

## Conflit d'intérêt

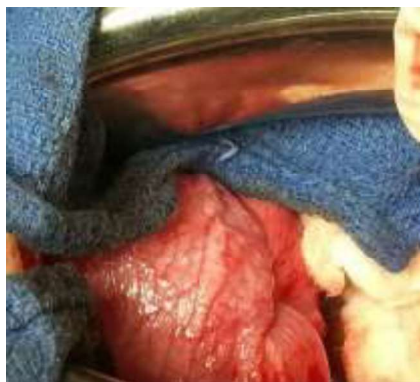
Les auteurs ne rapportent aucun conflit d'intérêt en rapport avec l'article

## Contributions aux auteurs

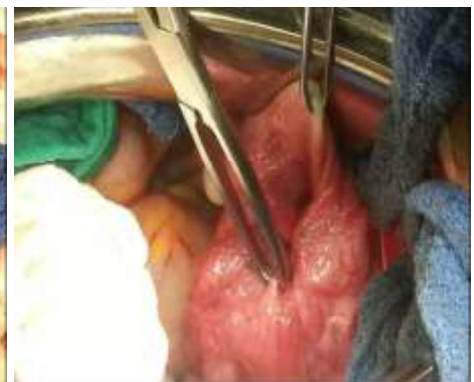Tous les auteurs ont contribué équitablement à la rédaction et la révision de ce manuscrit.



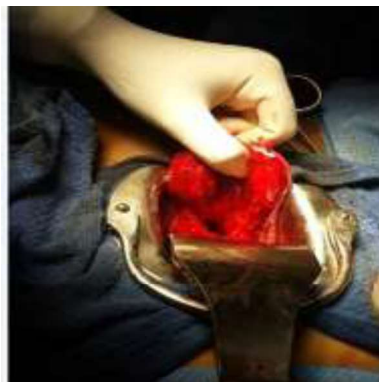**Figure 1.** Masse rouge prolabée à travers le col utérin faisant rappeler l'endomètre



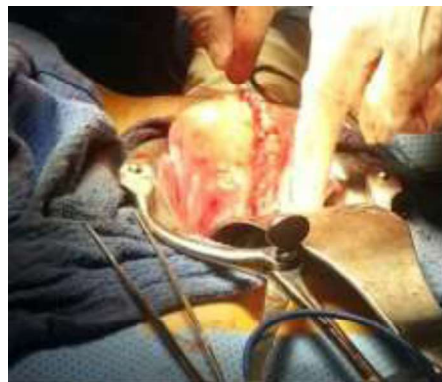
**Figure 2.** Exploration chirurgicale : inversion utérine. Notez une conservation de la vascularisation utérine.



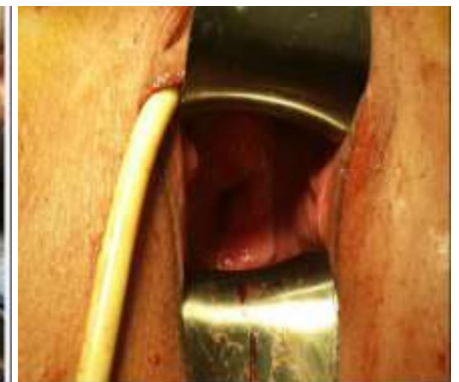**Figure 3.** Désinvagination progressive en tractant sur les ligaments ronds.



**Figure 4.** Hystérotomie postérieure.



**Figure 5.** Hysterorrhaphie postérieure



**Figure 6.** Vue post opératoire. Aspect normal du col avec remise en place du fond utérin.

## Références

1. Wendel PJ, Cox SM. Emergent Obstetric management of uterine inversion. *Obstet Gynecol Clin North Am* 1995; 22: 261-274.
2. Dwivedi S, Gupta N, Mishra A, Pande S, Lal P. Uterine inversion: a shocking aftermath of mismanaged third stage of labour. *Int J Reprod Contracept Obstet Gynecol* 2013; 2: 292-295.

3. Dali SM, Rajbhandadari S, Shrestha S. Puerperal inversion of the uterus in Nepal: case reports and review of literature. *J Obstet Gynaecol Res* 1997; 23 : 319-325.
4. Thoulon JM, Heritier Ph, Muguet D, Spiers C, Lebrat J, Dumont M. L'inversion utérine. *Rev Fr Gynecol Obstet* 1980; 75: 321-326.

5. Watson P, Besch N, Bowes A. Gestion des actifs et inversion puerpérale sous-aiguë de l'utérus. *Obstet Gynecol* 1980; 55: 12-16.
6. Shah-Hosseini R, Evrard JR. Puerpérale inversion utérine. *Obstet Gynecol* 1989; 73: 567-570.
7. Pessonier P, Ko-Kivok-Yun J, Reme J M. Utérine Inversion: la cause d'hémorragie de la Délivrance à ne pas méconnaître. *Rev Fr Gynecol Obstet* 1995; 90: 7-9
8. Krenning RA, Dörr PJ, de Groot WH, de Goeij WB. Non-puerperal uterine inversion Case report. *Br J Obstet Gynaecol* 1982; 89 : 2479.
9. Adaji S.E, Randawa A.J, Shittu O.S. Idiopathic chronic uterine inversion in a nulligravida. *Int J Gynaecol Obstet* 2005 ; 89 (1):61—62.
10. Miras T, Collet F, Seffert P. Acute puerperal uterine inversion:two cases. *J Gynecol Obstet Biol Reprod* 2002; 31: 668—671
11. Hostetler DR, Bosworth MF. Uterine inversion: a life threatening obstetric emergency. *J Am Board Fam Pract* 2000 ; 13:120—123.
12. Pauleta J.R, Rodrigues R, Melo M.A, Grac L.M, Ultrasonographic diagnosis of incomplete uterine inversion. *Ultrasound Obstet Gynecol* 2010 ;36: 260—261.
13. Bourgani A, Dubois C. Inversion utérine puerpérale: A propos d'un cas. *J Gyné Obst Biol Reprod* 2002; 305-315.
14. Silver D.F, Heyl P.S , Linfert J.B .Delayed uterine re-inversion: A unique symptom complex. *Am J Obstet Gynecol* 2004 : 378-379.
15. Hussain M, Jabeen T, Liaquat N. Acute puerperal uterine inversion. *J Coll Physicians Surg Pak* 2004 : 14. 215-217.
16. Rocconi R, Huh W.K, Chriang S. Post-menopausal uterine inversion associated with endometrial polyps. *Am J Obstet Gynecol* 2003, 521-523.
17. Neves J.E, Cardoso C .E Inversao uterina. *Acta Med Port* 2006; 19. 181-184.
18. Olivuzzi M, Del Frate G. Acute post-partum uterine inversion: report of two cases. *Intern J Obstet Anesthesia* 2008; 17, 83-85.
19. Silver D, Heyl P.Delayed uterine reinversion: a unique symptom complex. *Am J Obstet Gynecol* 2004:191: 378-379.
20. Sinha G, Sinhan A. Fertility and reproduction following inversion of the uterus. *J Indian Med Assoc* 1993 ; 91: 149 – 150.
21. Auber M, Darwish B, Lefebure A, Ness J, Roman H. Management of non-puerperal uterine inversion using a combined laparoscopic and vaginal approach. *Am J Obstet Gynecol* 2011; 204:7—9
22. Beringer RM. Puerperal uterine inversion and shock. *Br J Anaesth* 2004; 92: 439—441
23. Achanna S, Mohamed Z, Krishnan M. Puerperal uterine inversion: a report of four cases. *J Obstet Gynecol Res* 2006 ; 32 : 341—345.