



## **Mycétome:** une observation clinique Marocaine d'évolution favorable

### **Mycetoma:** a Moroccan case report with clinical improvement

Nassiba Zerrouki<sup>1</sup>, Loubab Omahsan<sup>1</sup>, Nada Zizi<sup>1,2</sup>, Siham Dikhaye<sup>1,2</sup>

#### **Correspondance**

Nassiba Zerrouki

Courriel : zerrouki.nassiba@gmail.com

#### **Summary**

Mycetoma is chronic subcutaneous infection caused, either by bacterial (actinomycetes) or fungal pathogens. The foot is its most common localization. We report the case of a young Moroccan, 25 year's old, living in a rural area who attended the hospital for a polyfistulized tumor of the right foot with bone involvement since 5 years. The possible risk factor could be walking without shoes. The diagnosis of a fungal mycetoma was evoked, relaying on a cluster of clinical, histological and mycological arguments. The lesion was cured after a twelve month treatment with itraconazole. Mycetoma should be considered in case of any painful chronic suppuration of the foot.

**Keywords:** Mycetoma, Foot, Fistula

#### Article information

Received: November 15<sup>th</sup>, 2018

Accepted: February 5<sup>th</sup>, 2019

1 Service de Dermatologie, CHU Mohamed VI d'Oujda, Faculté de Médecine et de Pharmacie d'Oujda, Université Mohammed Premier, Maroc  
2 Laboratoire d'Epidémiologie de recherche clinique et de santé publique

#### **Résumé**

Le mycétome est une infection cutanée chronique, due à des agents pathogènes fongiques ou bactériens. La localisation commune est le pied. Nous rapportons le cas d'un jeune marocain de 25 ans habitant en milieu rural qui avait consulté, pour une tumeur polyfistulisée du pied droit compliquée d'une atteinte osseuse évoluant depuis 5 ans, gênant la marche avec comme facteur favorisant possible, la marche à pied sans chaussure. Le diagnostic d'un mycétome fongique était retenu sur base d'un faisceau des signes clinique, histologique et mycologique. Sous un traitement médical par l'itraconazole reçu pendant 12 mois, l'évolution a été favorable. Cette pathologie doit être évoquée devant toute suppuration douloureuse chronique du pied.

**Mots-clés :** Mycétome, Pied, Polyfistules

Historique de l'article

Reçu le 15 novembre 2018

Accepté le 5 février 2019

#### **Introduction**

Le mycétome est une infection cutanée et sous cutanée chronique, due à des agents pathogènes fongiques ou bactériens (1-3). Les mycétomes sont des pseudo-tumeurs inflammatoires polyfistulisées d'évolution lente contenant des grains de nature fongique ou actinomycosique d'origine exogène. Elles affectent surtout le sujet jeune, de sexe masculin. Au Maroc, ils sont rapportés sous forme de cas sporadiques (4). Les localisations sont majoritairement podales à l'origine de la dénomination « Pied de Madura ». Ils peuvent également toucher les membres supérieurs et le dos. Le diagnostic de certitude repose sur la mise en évidence des grains. Le traitement est médicochirurgical, le plus souvent décevant. Nous rapportons ici, une observation récente dans notre service.

#### **Observation clinique**

Un jeune de 25 ans, provenant d'un milieu rural, a consulté pour une tumeur polyfistulisée du pied droit évoluant depuis 5 ans. L'anamnèse fouillée retient une notion de marche pieds nus.

L'examen clinique a objectivé une masse de la plante du pied de 26/11 cm, ferme, indolore parsemée de nombreuses fistules laissant sourdre des grains noirâtres de 1 à 2 mm (figure 1: A, C). Les aires ganglionnaires étaient libres. Le diagnostic de mycétome fongique ou eumycétome a été évoqué devant l'aspect noirâtre des grains. L'examen anatomopathologique a permis de poser le diagnostic en montrant, un infiltrat inflammatoire granulomateux avec de nombreux grains et de ciment éosinophile assez caractéristique d'un mycétome fongique. L'étude mycologique des grains a objectivé des filaments mycéliens enchevêtrés mesurant 3 à 5 µm, sièges de dilatations (figure 2). L'identification de l'espèce n'a pas pu être réalisée faute de plateau technique. L'imagerie par résonance magnétique (IRM) du pied a montré un processus lésionnel du pied mesurant 63\*54mm au niveau de la plante pied et 102\*63 mm au niveau de la face latéro-dorsal, avec des érosions du cuboïde, envahissant les muscles abducteur de l'hallux, abducteur du petit orteil et les muscles court fléchisseurs des orteils (figure 3: A). Les objectifs du traitement à ce stade ont été de juguler la cause et éviter les complications avec comme moyen, un traitement médicochirurgical. En raison du refus de l'amputation par le patient, le traitement était médical à base d'itraconazole à raison de 400 mg/j pendant 3 mois puis 200 mg/j. Sous cette attitude thérapeutique, l'évolution après 12 mois était favorable avec tarissement du suintement dès le premier mois et une nette diminution de la taille de la tumeur (figure 1: B D). Le bilan radiologique de contrôle a objectivé une nette amélioration avec régression du processus lésionnel de plus de 70% mesurant 50\*27 mm au niveau de la plante pied versus 63\*54 mm et 84\*33 mm au niveau de la face latérodorsal vs 102\*63 mm sur l'ancienne IRM (figure 3B).

## Discussion

Les mycétomes sont des infections chroniques considérées par l'OMS comme maladie tropicale négligée. Ils se définissent comme tout processus au cours duquel des agents fongiques ou actinomycosiques d'origine exogène produisent des grains (3). Ils affectent surtout le sujet jeune, de sexe masculin (2). Ils sont rares au Maroc, rapportée sous forme de cas sporadiques (4). Les localisations sont majoritairement podales d'où la nomination pied de Madura. Les localisations extrapodales sont dues le plus souvent aux actinomycétomes (5-7). On distingue 2 groupes d'agents pathogènes des mycétomes (3) :

- les agents des mycétomes actinomycosiques (actinomycétomes) : *Actinomadura pelletieri*, *actinomadura madurae*, *Streptomyces somaliensis*, *Nocardia spp.* ;
- les agents des mycétomes fongiques (eumycétomes) : *Madurella mycetomatis*, *Madurella grisea*, *Leptosphaeria senegalensis*, *Leptosphaeria tompkinsii*, *Pyrenochaeta romeroi*, *Exophiala jeanselmi*, *Pseudallescheria boydii*, *actinomadura spp.*, *Fusarium spp.*, *Neostestudina rosatii*, *Aspergillus spp.*, Dermatophytes, actinomadura.

Le diagnostic de mycétome doit être évoqué devant des tuméfactions cutanées chroniques, indolores, fistulisées, drainant des grains. Cette atteinte localisée est souvent asymptomatique et expliquerait le retard diagnostique. L'atteinte d'une population rurale, ayant une accessibilité limitée aux soins, pourrait justifier également ce retard de consultation.

Le diagnostic de certitude repose sur la mise en évidence des grains. Le diagnostic de l'espèce est souvent difficile (2). La découverte d'un mycétome exige un bilan d'extension à la recherche de complications dont la principale est l'atteinte osseuse faisant toute la gravité de l'affection. Les autres complications sont plus rares : surinfection, métastases ganglionnaires, compressions locales, impotence fonctionnelle. Les envahissements viscéraux sont exceptionnels

(2). L'IRM reste supérieure à la Tomodensitométrie (TDM) dans l'évaluation de l'atteinte des parties molles.

Le traitement des mycétomes est difficile, long et coûteux. Le traitement doit toujours être médical dans un premier temps. Le taux de récurrence reste cependant très élevé (50%). Le traitement des actinomycétomes est médical (8-10). Les indications chirurgicales sont devenues exceptionnelles (8). Dans les Eumycétomes, le kétoconazole ou l'itraconazole sont indiqués. Une étude indienne a montré une supériorité de l'itraconazole par rapport au kétoconazole (11). La chirurgie garde toujours une place importante dans le traitement des eumycétomes (2). Elle doit être la moins mutilante possible tout en étant assez large pour éviter de laisser en place des grains source de récurrence. L'arrêt du traitement est une décision difficile à prendre. Pour les auteurs soudanais qui ont la plus grande expérience des mycétomes fongiques, la guérison est définie par la disparition de la masse cliniquement et radiologiquement, la fermeture des fistules et la disparition de l'agent infectieux (12).

## Conclusion

Le pied de Madura, non diagnostiqué précocement, peut être à l'origine d'un préjudice fonctionnel et esthétique. Cette pathologie doit être évoquée devant toute suppuration douloureuse chronique du pied. La prévention repose sur le port des chaussures, la désinfection des plaies et le diagnostic précoce afin d'éviter des opérations mutilantes.

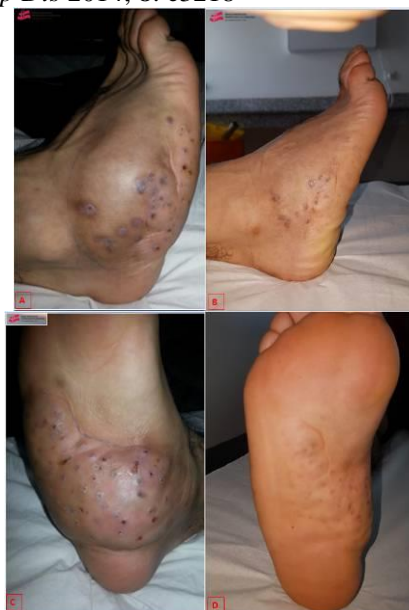**Conflit d'intérêt :** Aucun.

**Contributions des auteurs :** Tous les auteurs ont contribué équitablement à la rédaction de ce manuscrit.

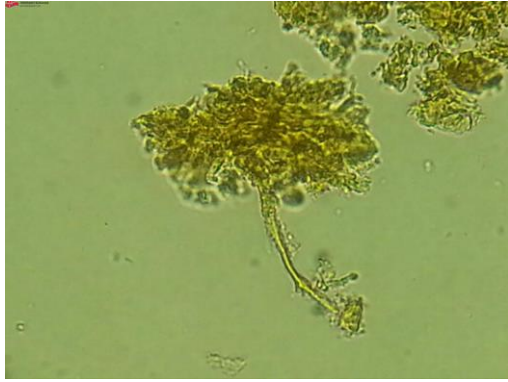
## Références

1. Develoux M, Dieng MT, Kane A, Ndiaye B. Prise en charge des mycétomes en Afrique de l'ouest. *Bull Soc Pathol Exot Filiales* 2003; **96**: 376-382.

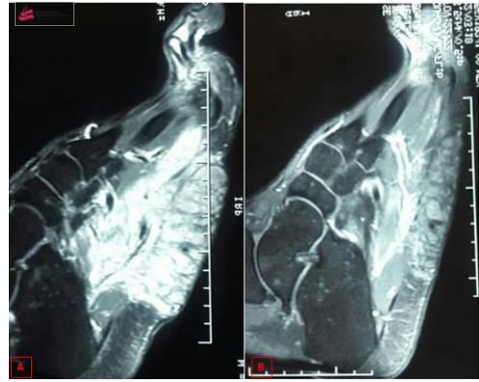2. Dikhaye S. Mycétome. *Ann Dermatol Vener* 2008; **135** : 626-628
3. Thierno Dieng M, Ndiaye B, Mycétomes, C5. *Ann Dermatol Vener* 2007; **134**: 1S23-1S29
4. Ahmed Bouhamidi, Mohammed Boui. *Pan Afr Med J* 2018; **30**: 131.
5. Develoux M, Dieng MT, Ndiaye B. Les mycétomes. *J Mycol Med* 1999; **9** : 197-209.
6. Débat-Zoguereh D, Badiaga S, Andrac-Meyer L, Delmont J, Brongui P. Cas pour diagnostic. *Ann Dermatol Vener* 1999; **126**:727-728
7. Dieng MT, Niang SO, Habib SM, Ndir O, Ndiaye B. Mycétomes extrapodaux : à propos de 50 cas sénégalais. *Nouv Dermatol* 2001; **20**:384-386.
8. Welsh O, Vera-Cabrera L, Welsh E, Salinas MC. Actinomycetoma and advances in its treatment. *Clin Dermatol* 2012; **30** (4): 372-381.
9. Marc S, Benzekri L. Clinique et épidémiologie des mycétomes au Maroc. *Med Mal Infect* 2011; **41** (3) : 163-164
10. Messoudi A. Fnini S., EL Andaloussi Y, Charafeddine A, Marouane S, Ouarab M *et al.* Le pied de Madura : pathologie rare au Maroc (à propos de 15 cas). *Bull. Soc. Pathol. Exot.* 2013; **106** (1): 9-12
11. Degavre B, Joujoux JM, Dandurand M, Guillot B. First report of mycetoma caused by *Arthrographis kalrae*: successful treatment with itraconazole. *J Am Acad Dermatol* 1997; **37**: 318-320
12. Welsh O, Al-Abdely HM, Salinas-Carmona MC, *et al.* Mycetoma medical therapy. *PLoS Negl Trop Dis* 2014; **8**: e3218



**Figure 1.** A, C : Mycétome du pied (aspect pseudotumoral polyfistulisée) ; B, D : Aspect clinique après 12 mois de traitement



**Figure 2.** Image microscopique des grains de mycétomes



**Figure 3.** A: Image par resonance magnétique de la complication osseuse du mycétome avant le traitement ; B: Image par resonance magnétique de la complication osseuse du mycétome après 12 mois du traitement