



Prise en charge multidisciplinaire d'un ostéosarcome chez un enfant en milieu sous-équipé : cas clinique

Multidisciplinary management of an osteosarcoma in a child in a sub-equipped environment: a case report

Moïse Madibulaya Kasongo¹, Pierre Ili Apanda Mukuetala¹, Michel Ilunga Mwepu¹, Jenny Mungenga Yanga², Glénne Eba Ntsambi¹

Correspondance

Moïse Madibulaya Kasongo, MD
Courriel : kamadimo@gmail.com

Summary

Osteosarcoma, one of the malignant bone tumors in children constitutes a diagnostic and therapeutic emergency. Its multidisciplinary care should be done in specialized and equipped centers, exceptional conditions for sub-Saharan countries. We report a case of osteosarcoma that occurred in a child aged 14 years and describe the difficulties of local management and diagnosis of lung extension leading to medical evacuation in a better-equipped environment.

Key words: Chemotherapy, Osteosarcoma, Precariousness, CPR

Article information

Received: May 29th, 2019

Accepted: August 27th, 2019

1 Département de Chirurgie, Université de Kinshasa, République démocratique du Congo de
2 Service d'Ophtalmologie, Département de Spécialités, Université de Kinshasa, RDC de

Résumé

L'ostéosarcome, une des tumeurs osseuses malignes chez l'enfant ; constitue une urgence diagnostique et thérapeutique. Sa prise en charge multidisciplinaire doit se faire dans les centres spécialisés et équipés, conditions exceptionnelles dans les pays d'Afrique subsaharienne. Nous rapportons ici un cas d'ostéosarcome chez un enfant de 14 ans et décrivons les difficultés de prise en charge localement et de diagnostic de l'extension pulmonaire ayant conduit à une évacuation sanitaire en milieu mieux équipé.

Mots clés : Chimiothérapie, Ostéosarcome, Précarité, RCP

Historique de l'article

Reçu le 29 mai 2019

Accepté le 27 août 2019

Introduction

Depuis sa découverte, le cancer fait l'objet de plusieurs recherches. Les tumeurs osseuses sont rares et constituent 6 à 10% de l'ensemble des tumeurs de l'enfant et de l'adolescent. Les deux principales tumeurs osseuses les plus fréquentes chez l'enfant sont l'ostéosarcome et la tumeur d'Ewing. Elles constituent environ 90% de l'ensemble des tumeurs osseuses malignes. Les 10% restant se répartissent entre des tumeurs très rares. Nous rapportons ici un cas d'ostéosarcome survenu chez un enfant de 14 ans (1-2) ayant bénéficié d'une prise en charge multidisciplinaire précoce dans le cadre d'une Réunion de Concertation pluridisciplinaire (RCP) par vidéoconférence (télémédecine) entre l'équipe locale et indienne.

Observation clinique

Un jeune homme de 14 ans sans antécédents morbides majeurs est hospitalisé pour une tuméfaction douloureuse du genou droit avec boiterie à la marche, ayant évolué depuis trois mois sans notion de traumatisme.

Le complément d'anamnèse retient la fièvre sans horaire précis, une perte pondérale importante non chiffrée et une impotence fonctionnelle totale du membre concerné.

L'examen clinique à l'admission notait des paramètres vitaux dans les normes et une tuméfaction douloureuse dure du genou droit avec une peau luisante et chaude au palpé (une différence de 1 Cm est observée avec le genou controlatéral aux mensurations circonférentielles au-dessus de l'interligne articulaire gonale). Par ailleurs, les mouvements du genou sont limités et les aires ganglionnaires inguinaux et poplités sont libres. Le bilan paraclinique fait à Kinshasa a montré une biologie inflammatoire (hyperleucocytose à 14.000 GB/mm^3 à prédominance neutrophilique à 70%) et une VS à 90 mm/h) et des images d'ostéolyse et une irrégularité de la corticale ; suggestives d'un ostéosarcome de l'épiphyse distale du fémur droit à la radiographie standard du genou droit. Ces images ont indiqué une biopsie osseuse ayant conclu à un ostéosarcome de haut grade. L'attitude thérapeutique a consisté en une immobilisation du membre pelvien droit dans un plâtre cruropédieux et une chimiothérapie néoadjuvante faite de Méthotrexate et Adriamycine sans succès notable. Devant la persistance du tableau clinique, le refus de l'amputation préconisée et les limites du plateau technique localement, une évacuation sanitaire à l'étranger pour poursuite d'exploration et meilleure prise en charge a été décidée ; après concertation entre les équipes congolaise et indienne par vidéo conférence. Le patient est alors transféré dans l'unité de cancérologie de Miot hospital à Chennai en Inde.

A Miot hospital, l'examen clinique initial notait une tuméfaction douloureuse du genou droit et de l'extrémité distale de la cuisse avec un érythème de la peau sus-jacente.

Investigations paracliniques en milieu plus équipé ont montré ce qui suit :

- un remaniement osseux avec envahissement des tissus mous et un contour flou à la partie

métaphysodiaphysaire distale du fémur (Figure 1) à la radiographie du fémur droit ;

- des exostoses exubérantes au tiers distal du fémur comblant la trochlée et l'échancrure intercondylienne avec atteinte du tibia proximal, une érosion du plateau tibial latéral et un élargissement de l'interligne articulaire du compartiment latéral. (Figure 2) au CT-Scan du genou droit ;
- un envahissement des tissus mous articulaires et péri-articulaires (Figures 3 et 4) à l'IRM du genou ;
- une absence d'atteinte métastatique bilatérale à la radiographie du thorax (Figure 5) contrastant avec des lésions métastatiques bilatérales au CT scan thoracique (figure 6) ;
- une hyperfixation de l'iode 135 au niveau du genou droit et des poumons (Figure 7) à la scintigraphie du corps entier ;
- la CRP était élevée à 34, la VS accélérée à 97 mm à la première heure. La leucocytose est passée progressivement de 27000 à 12000 GB/mm^3 sous une forte antibiothérapie, après antibiogramme qui avait permis de recourir aux Imipenèmes. La formule leucocytaire était à prédominance neutrophilique à 98 à 70%.

Résultats d'imagerie

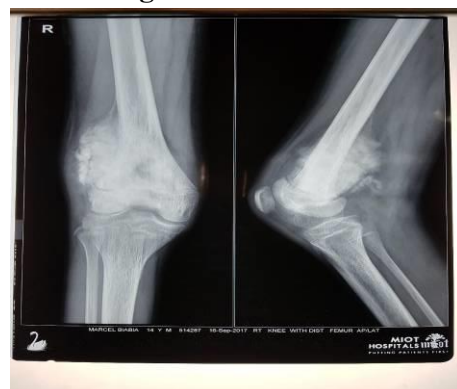

Figure 1. Radiographie du genou droit face et profil

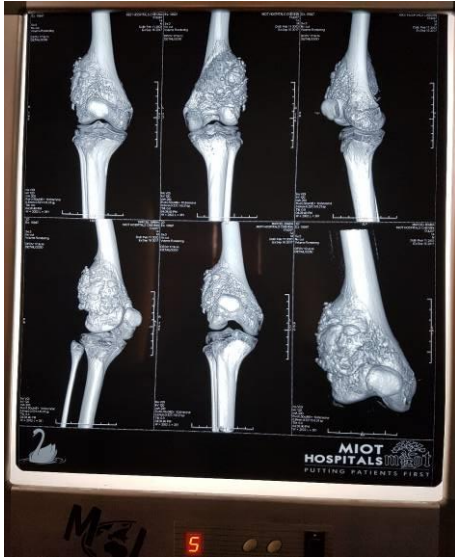

Figure 2. Reconstruction 3D du genou et l'extrémité distale du fémur mettant en évidence un processus tumoral avec un envahissement l'extrémité proximal du tibia

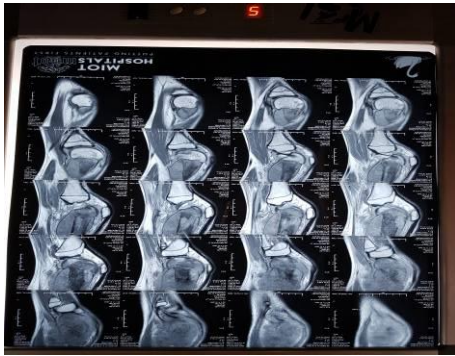

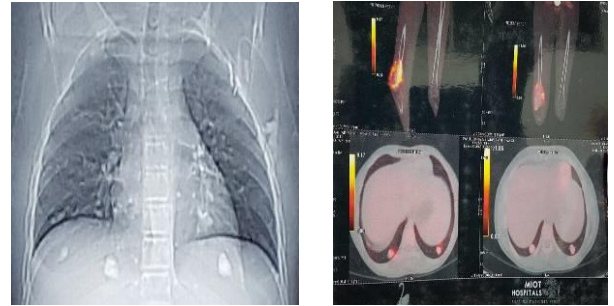
Figure 3. IRM séquentielle du genou droit mettant en évidence un processus tumoral sur l'épiphyse distale du fémur avec une tendance à l'envahissement des structures avoisinantes

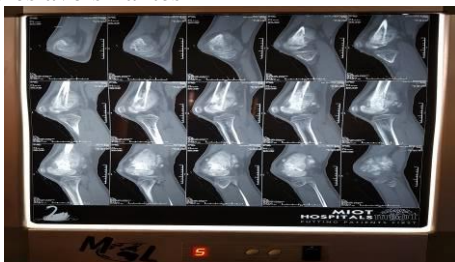

Figure 4. IRM Séquentielle du genou droit mettant en évidence un processus tumoral, localisé à l'extrémité distal du fémur avec une tendance à l'envahissement de l'extrémité proximal du tibia

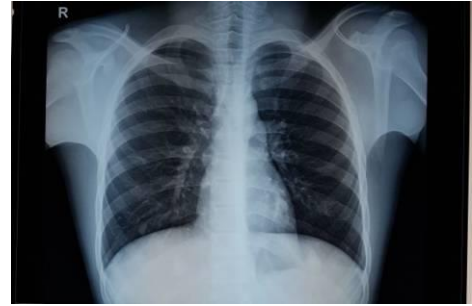

Figure 5. Radiographie du thorax (face) standard : Absence d'anomalie lésionnelle



Figures 6. CT Scan Thoracique montrant des métastases pulmonaires bilatérales

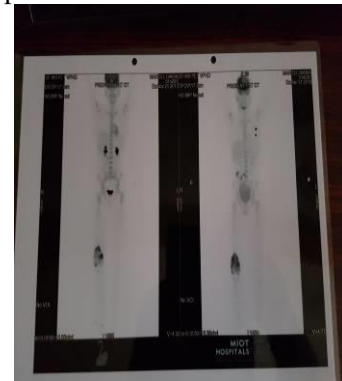

Figure 7. Scintigraphie du corps entier à l'Iode 135 montrant une hyperfixation à l'extrémité inférieure du fémur, la rotule et le tibia ainsi que pulmonaire.

En définitif, ce patient de 14 ans a présenté un ostéosarcome du fémur droit avec métastases pulmonaires (stade 4) ayant bénéficié d'une prise en charge multidisciplinaire en milieu mieux équipé. En Inde, la kinésithérapie associée à la chimiothérapie a amélioré la qualité de vie du patient en levant l'impotence fonctionnelle. Après 6 mois de prise en charge en Inde, le patient est rentré à Kinshasa, marchant normalement sans appui ni boiterie ; avec un gain pondéral de 13 kg (38 kg à 51 kg). Le patient sera perdu de vue pendant près de 18 mois. En effet, le patient avait en réalité interrompu la chimiothérapie au profit d'une médecine alternative (de nature ignorée) avec

comme conséquence, résurgence de la maladie (fièvre, douleur, dyspnée, tuméfaction monstrueuse du genou) et décès dans un tableau de détresse respiratoire chronique et défaillance multi viscérale sous traitement palliatif.

Discussion

Le cas du patient de 14 ans, est un ostéosarcome du fémur distal droit compliqué des métastases pulmonaires.

Comme décrit dans la littérature (1-2), le maître symptôme a été la douleur, la tuméfaction dure rapidement progressive, l'amaigrissement et la fièvre. Bien que l'on rapporte parfois des fractures pathologiques à la suite d'un léger traumatisme, ce jeune patient n'a présenté aucune fracture pathologique.

Les ostéosarcomes dits localisés se limitent à l'os, site du développement tumoral d'origine. S'il n'existe pas d'envahissement tumoral régional, en dehors de l'os, le pronostic est meilleur (2-5).

Cinquante pourcent de ces tumeurs surviennent sur le fémur, et 80% autour du genou, soit sur l'extrémité supérieure du tibia ou l'extrémité inférieure du fémur (3-5). D'autres sites sont possibles mais rares, à savoir le rachis, le fémur proximal, parostéal ou l'encéphale (6-9). Le diagnostic de cette tumeur comme dans le cas rapporté ici, se repose sur la combinaison d'un bilan complet d'imagerie (allant de la radiographie standard au scanner) et surtout l'analyse histopathologique des tissus tumoraux prélevés par biopsie osseuse.

En ce qui concerne la fièvre présentée par le patient, bien que l'origine paranéoplasique soit plausible par sécrétion de cytokines (IL-1, IL-6), les épisodes infectieux ne sont pas formellement exclus. D'où l'intérêt de faire la part entre fièvre infectieuse et néoplasique (par le dosage de la CRP, procalcitonine et phospholipases A2). Dans la plupart de pays en voie de développement, le diagnostic de cette tumeur est tardif au stade avancé. A cet égard, notre patient a été diagnostiqué au stade de métastases

pulmonaires qui n'ont pu être décelées à la radiographie thoracique standard. D'où l'intérêt de compléter cet examen par un scanner thoracique plus sensible et éventuellement dans le bilan d'extension générale ; la scintigraphie du corps entier. En effet, l'ostéosarcome métastase presque exclusivement par voie hématogène à cause de l'absence de système lymphatique au sein de l'os. Et la majorité des lésions secondaires sont pulmonaires.

Les métastases sur les autres os surviennent généralement après les métastases pulmonaires (3-4).

Les formes métastatiques pulmonaires sont volontiers bilatérales. Elles se présentent le plus souvent sous forme nodulaire.

Au vu de l'atteinte multiviscérale, la prise en charge de l'ostéosarcome doit impérativement être multidisciplinaire. Le traitement associe généralement la chimiothérapie à la chirurgie et s'organise le plus souvent en trois temps ; la chimiothérapie néoadjuvante, la chirurgie radicale de préférence (amputation ou désarticulation), et enfin la chimiothérapie d'entretien pour lutter contre les métastases pulmonaires (4-6).

La chirurgie est indispensable après une chimiothérapie préopératoire. La survie globale sans récurrence n'est que de 2 ans dans 23% en l'absence de la chirurgie malgré une bonne réponse à la chimiothérapie (5-6, 10).

La chirurgie ne donne des bons résultats, d'une part que lorsqu'elle est associée à la chimiothérapie pré et post-opératoire, et d'autre part que lorsqu'elle est réalisée au stade précoce de la maladie (lésion in loco).

Dans la majorité des cas, cette chirurgie se résume en une amputation ou une désarticulation. Cependant, une exérèse in toto suivie d'une greffe osseuse peut être envisageable si la tumeur est découverte précocement ; c'est-à-dire au stade 1.

En République démocratique du Congo, il est dommage que ces tumeurs soient souvent découvertes au stade très avancé, voire au stade des complications que sont les fractures

pathologiques et/ou des métastases pulmonaires au décours d'une détresse respiratoire.

Pour le cas rapporté dans cette observation, la tumeur a été tardivement découverte car la métaphyse distale du fémur était déjà très rongée par l'ostéolyse avec envahissement des tissus mous. Le scanner thoracique a aidé à révéler les métastases qui n'étaient pas apparentes à la radiographie standard.

Le canevas de traitement prévoyait donc une amputation après la chimiothérapie néoadjuvante. Mais le refus des parents d'adhérer au traitement proposé a fait perdre le bénéfice de la chimiothérapie qui avait pourtant permis de circonscrire la masse et d'en réduire le volume.

Par ailleurs, la consultation tardive dans nos pays pauvres sous équipés, oblige le chirurgien à réaliser dans la plupart des cas une chirurgie de propreté ou de confort. Car la masse tumorale peut prendre de volume gigantesque handicapant ainsi la mobilité du patient. Parfois, c'est plutôt l'ulcération de la masse qui dicte cette sanction radicale.

Généralement à ce stade de la maladie, le patient est soumis à une chimiothérapie et présente souvent une asthénie physique intense due aux effets secondaires. Les moyens utilisés pour réaliser la kinésithérapie doivent donc être doux et souvent manuels. Les séances sont quotidiennes. Elles durent environ 30 minutes en raison de la fatigue du patient. Mais c'est aussi pour éviter un échauffement trop important de la zone tumorale. Car cet échauffement est la traduction locale d'un afflux sanguin important dû à la vasodilatation qui accroît le risque d'essaimage des cellules cancéreuses à distance (3-5).

L'Evolution et le pronostic dépendent du délai diagnostic et de la mise en œuvre de la prise en charge. Cependant, le pronostic repose essentiellement sur l'âge au moment du diagnostic, la présence initiale ou l'apparition de métastases au cours de l'évolution, la réponse à la chimiothérapie ; et la qualité de la chirurgie

initiale (1). La survie est de 2 à 5 ans en Occident lorsque le traitement est bien conduit.

Grace aux RCP et à la collaboration internationale, notre patient a pu survivre un peu plus des trois ans comme décrit dans la littérature (1, 4-5, 11). Il y a lieu toutefois de déplorer l'absence de la couverture universelle de soins pouvant permettre à l'enfant de continuer la chimiothérapie dont le coût reste prohibitif pour la majorité de la population congolaise.

Conclusion

L'ostéosarcome est le cancer de l'os le plus fréquent chez l'enfant. Le diagnostic précoce est difficile et repose sur l'imagerie médicale et la biopsie osseuse. La prise en charge est médico-chirurgicale et doit s'élaborer aux RCP. Cet atout est aujourd'hui à la portée de tout praticien qui accepte d'abandonner la médecine solitaire en évoluant en vase clos. Les réseaux sociaux, la vidéo conférence et la télémédecine nous permettent aujourd'hui de combler les lacunes de nos plateaux techniques.

Le pronostic de cette tumeur est sombre et dépend du délai diagnostic.

La chirurgie radicale (amputation ou désarticulation) doit être réalisée immédiatement après la chimiothérapie néoadjuvante. Dans le cas contraire, l'on perd le bénéfice de cette chimiothérapie.

La survie du patient dépend de la lutte contre les métastases pulmonaires en recourant à une chimiothérapie intensive et au long cours.

Conflit d'intérêt

Il n'y a aucun conflit d'intérêt à déclarer

Contribution des auteurs

Conception, interprétation et rédaction : MMK, MIM

Collecte de données, interprétation : PIAM, JMK, MMK

Supervision et rédaction : GEN, MIM

Tous les auteurs ont approuvé la version finale et révisée du manuscrit.

Remerciements

Nos remerciements s'adressent à toute l'équipe multidisciplinaire ayant contribué tant soi peu à prolonger la survie de ce patient.

Références

1. Ksontini FL, Fatma G, Khadija M, Mokrani A, Yahiaoui Y, Gabsi A *et al.* Descriptive Epidemiology of Malignant primary Osteosarcoma in Tunisia 1980-2016. *Asian Pac J Cancer Care* 2018; **3**: 81-86.
2. Adil EA, Fawzi B. Fracture du col fémoral révélatrice d'un ostéosarcome de la hanche traitée par une prothèse massive. *Pan Afric Med J* 2016; **23**:169.
3. Blank AT, Otsuka NY, Rapp TB. Evaluation and management of pediatric bone lesions. *Bull Hosp Jt Dis* 2018 ; **76** : 62-70.
4. Piperno-Neumann S, Prise en charge des ostéosarcomes en 2009. *Bull Cancer* 2010 ; **97** : 715-721.
5. Mattei JC, Curvale G, Rochwerger A. Stratégie chirurgicale dans les tumeurs osseuses « du genou ». *Bull Cancer* 2014 ; **101** : 571-579.
6. Ben Brahim E, Sebai MA, Mbarki S, Tangour M, Bouzaïdi K, Ben Romdhane K *et al.* Ostéosarcome parostéal du fémur après 18 ans d'évolution : à propos d'un cas. *Revue de chirurgie orthopédique et traumatologique* 2009 ; **95** : 369-373.
7. Boubacar ZT, Benmansour A, Omar S, Safia EA et Bouktab A. Ostéosarcome primitif de la cuisse : à propos d'un cas. *Pan African Medical Journal* 2015; **20** : 210.
8. Kridis WB, Feki J, Khanfir A, Toumi N, Abid H, Away M *et al.* L'ostéosarcome du rachis à travers un cas et une revue de la littérature. *Pratique Neurologique – FMC* 2016 ; **7**: 205–208.
9. Ahanogbe KMH, Ibahioina K, Karkouri M, Diankaa MB, Akpo W, El Azhari A. Cas clinique : Ostéosarcome cérébral primitif, une atypie radiologique et histologique. *Neurochirurgie* 2016 ; **62** : 277-280.
10. Carola AS, Arndt MD, William M, Crist MD. Common musculoskeletal tumors of childhood and adolescence. *J. Medical progress* 1999; **341**: 342-352.
11. Dahan M, Anract P, Babinet A, Larousserie F, Biau D. Proximal femoral osteosarcoma: Diagnostic challenges translate into delayed and inappropriate management. *Orthopaedics & Traumatology: Surgery & Research* 2017 ; **103**:1011-1015.