



Devenir post-opératoire des ostéotomies tibiales hautes pour gonarthroses désaxées et avancées *Postoperative outcome of high tibial osteotomies for off-axis and advanced osteoarthritis*

Lucien Namasonji Mokassa¹, Jean-Marie Mbuyi-Mwamba², Jean Baptiste Mputu-Yamba¹

Correspondance

Lucien Mokassa Namasonji, MD
E-mail : namasonjilucien@yahoo.fr
Téléphone: +243 818104121

Summary

Context and objective. Despite being recognized as an alternative to total or unicompartmental prosthesis in the treatment of offset and advanced femoro-tibial knee osteoarthritis, data about high tibial osteotomy (HTO) are paradoxically scarce in sub-Saharan Africa. This study aimed to describe the postoperative functional outcome of HTO. **Methods.** Thirty-one consecutive patients with advanced knee osteoarthritis (in valgus or varus), underwent HTO, using the Blaimont technique slightly modified by Clemens between 1998 and 2011, in three hospitals in Kinshasa. A retrospective assessment of the cases was done, based on the International Knee Society (IKS) score before and after the HTO. **Results.** After HTO, the IKS score was 78 points. The mechanical axis was 180° degrees (171 to 185°). After the surgery all the patients were able to squat, to sit with knees bent at 90°, and to move on a suitable distance compared to the preoperative perimeter. Neither rotational instability, nor mechanical discord were observed, but rather a case of misplacement of the spindle and two other cases of cutaneous necrosis. **Conclusion.** These results showing a functional improvement of the pain and the mobility in patients after HTO highlight the position of this technique as an effective alternative to of the TKA or UCP in the management of knee osteoarthritis.

Keys-words: Gonarthrosis, tibial osteotomies, prosthesis, functional results

1 Département de Chirurgie, Université de Kinshasa

2 Département de Médecine Interne, Université de Kinshasa

Résumé

Contexte et objectif. Bien que l'ostéotomie tibiale haute de recentrage (OTH) dans le traitement des gonarthroses fémoro-tibiale désaxées et avancées soit reconnue comme alternative aux prothèses totales ou unicompartmentales, les données y relatives sont paradoxalement inexistantes en Afrique subsaharienne. L'objectif de la présente étude a été de décrire le devenir fonctionnel post opérative de l'OTH. **Méthodes.** Nous avons rétrospectivement examiné le devenir de trente et un patients consécutifs opérés par OTH pour gonarthroses avancées (en valgus ou en varus) entre 1998 et 2011, dans 3 formations hospitalières de Kinshasa, par une même équipe. Le recul était de 6,5 ans (maximum de 9 ans). Ils ont été tous opérés, selon la technique décrite par Blaimont et légèrement modifiée par Clemens. L'évaluation a été faite à l'aide du score international Knee society (IKS) avant et après OTH. Après l'intervention, 86,8% des patients étaient satisfaits ou très satisfaits. **Résultats.** Après OTH, le score IKS genou était de 78 points, le score IKS fonction était de 76 points. L'axe mécanique moyen était à 180 degré (de 171 à 185 degré). Les patients opérés étaient capables de s'accroupir, de s'asseoir les genoux fléchis à 90 degrés (100%), de se mettre en position à genoux et de se déplacer sur une distance confortable par rapport au périmètre de marche préopératoire (100%). Il n'y a eu aucun cas d'instabilité rotatoire ni de descellement mécanique mais plutôt un cas de mal positionnement de la broche et deux autres cas de nécrose cutanée. **Conclusion.** Ces résultats montrant une amélioration fonctionnelle de la douleur et de la mobilité des patients avec gonarthrose opérés, confirment que l'OTH est une alternative efficace des PTG ou des PUC dans la prise en charge des gonarthroses.

Mots clés : gonarthrose, ostéotomies tibiales, prothèses, résultats fonctionnels

Reçu le 28 mars 2019

Accepté le 9 novembre 2019

Introduction

Les personnes qui présentent des déformations angulaires du genou, en varus ou en valgus, se plaignent généralement de douleurs et de difficultés à la marche. Cette observation est connue depuis de nombreuses années (1). Mikulicz Radecki, par ses travaux en 1880, a permis non seulement de mieux comprendre ces plaintes mais a également constaté que chez des individus aux genoux normo-axés, une ligne droite relie, sur le plan frontal, le centre de la tête fémorale, le centre du genou et le centre de la cheville (2).

C'est l'axe mécanique du membre inférieur sur le plan frontal. Cette ligne lui a permis de décrire le GENU VARUM lorsque le centre du genou se projette en dedans de la ligne, et le genou VALGUM lorsque le centre du genou se situe en dehors de celle-ci. Dans les cas des genoux normo-axés, le compartiment fémoro-tibial interne supporte 60% des charges fémoro-tibiales contre 40% pour le compartiment fémoro-tibiale externe. Les études biomécaniques du début du siècle ont permis d'établir qu'en cas de genou varus, le compartiment fémoro-tibial interne subit une charge excessive des contraintes fémoro-tibiales se caractérisant par une hyper-sollicitation du compartiment fémoro-tibiale interne. Ces surcharges des contraintes induisent ou aggravent des gonarthroses internes ou externes selon les cas (3). L'ostéotomie tibiale haute de réaxation décrite par Jackson en 1958 (4) a pour but de ramener l'axe mécanique de Mikulicz au niveau du centre du genou, afin de rétablir l'équilibre des contraintes fémoro-tibiales des compartiments interne et externe du genou améliorant ainsi le tableau douloureux des patients (4). Dans notre contexte de pauvreté et d'absence de plateau technique appropriée, la question fondamentale que nous nous sommes posée est celle de savoir si l'ostéotomie tibiale haute de recentrage (OTH) pour gonarthroses désaxées graves, peut avoir une place dans l'arsenal thérapeutique actuelle étant donné l'engouement quasi frénétique pour les prothèses partielles ou totale du genou. La présente étude a donc pour objectif d'évaluer les résultats fonctionnels des patients ayant bénéficié de l'OTH pour gonarthrose fémoro-tibiales désaxée graves indications formelles d'arthroplasties pour prothèse totale ou partielle du genou.

Méthodes

Nature, cadre et période de l'étude

Il s'agissait d'une étude de suivi historique des patients consécutifs admis pour gonarthroses ayant été opérés dans 3 formations hospitalières de Kinshasa (Cliniques Universitaires de Kinshasa, Clinique de la Banque Centrale du Congo, Clinique orthopédique Saint-Luc de Lemba) entre 1998 et 2011.

Critères de sélection, durée de suivi et paramètres d'intérêts

Tous les patients ayant une gonarthrose fémoro-tibiale et patellaire avancée opérée par OTH étaient

éligibles. Le recul moyen a été de 6,5 ans (maximum 9 ans).

Les paramètres d'intérêt englobaient les données cliniques (âge, sexe, examen physique), morphologique (radiographie), thérapeutiques (OTH associée à la Kinésithérapie). Tous les patients inclus dans la présente étude présentaient une gonarthrose fémoro-tibiale et patellaire avancées sur genou désaxés en valgus ou en varus, indications classiques des prothèses totales du genou (figure 1).

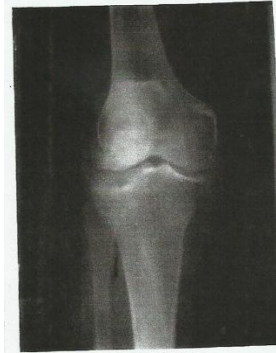

Figure 1. Gonarthrose stade 4 de Koshino

Technique opératoire

L'ostéotomie a été réalisée selon la technique décrite par Blaimont et légèrement modifiée par Clemens (5).

Un planning préopératoire est indispensable pour préciser l'angle de correction de la déformation en varus et en valgus formé par l'intersection des axes anatomiques du fémur et du tibia.

L'amplificateur de brillance, n'étant pas disponible, l'opérateur recourait aux astuces de repérage anatomique indispensable pour obtenir une correction satisfaisante de la déformation en valgus et en varus, sans recourir à des contrôles radiographiques peropératoires.

Le trait d'ostéotomie est curviline et se situe à 1 cm au-dessus de la tubérosité tibiale antérieure. La stabilisation s'effectuait par compression interfragmentaire à l'aide du cadre de Charnley. La correction de la déformation se base sur la parallélisation des broches du cadre de Charnley dont la broche proximale parallèle aux plateaux tibiaux se situe dans la pyramide tibiale proximale entre le trait d'ostéotomie et les plateaux tibiaux. La broche distale perce la diaphyse tibiale perpendiculairement à l'axe anatomique du tibia.

Placées ainsi, les broches créent un angle à sommet interne en cas de genou varus et à sommet externe dans le genou valgus : ces angles correspondent aux angles de correction. La parallélisation des broches corrigeait la déformation en valgus ou en varus. Les étapes de l'ostéotomie de Blaimont modifiée par Clemens sont décrites dans la figure 2.

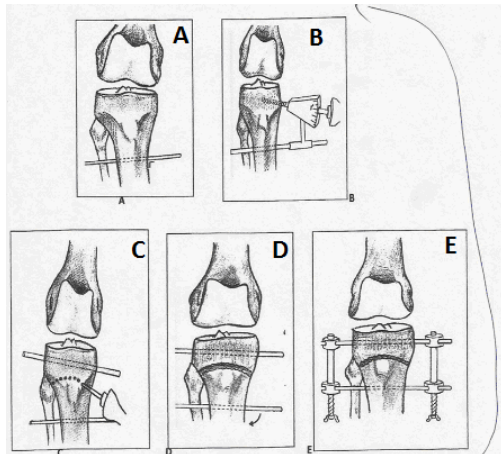


Figure 2. Les étapes de l'ostéotomie de Blaimont modifiée par Clemens. ^A pose de la broche distale perpendiculaire à l'axe anatomique du tibia ; ^B pose de la broche proximale selon l'angle de correction ; ^C tracée de l'ostéotomie ; ^D ostéotomie réalisée ; ^E parallélisation des broches

Les soins post-opératoires étaient simples en suivant le protocole ci-après :

- membre en position surélevée ;
- premiers pansement au 5^{ème} jour post-opératoire sauf si problème ;
- tonifications active du quadriceps dès l'arrêt des effets de l'anesthésie ;
- flexion et extension passives précoces (à partir de la 48^{ème} heure post-opératoire) ;
- ablation des fils au 21^{ème} jour post-opératoire ;
- nettoyage quotidien des orifices des broches par l'alcool dénaturé.

Les appuis partiels progressifs sont autorisés à partir de la 4^{ème} semaine par palier du quart du poids corporel :

- appui partiel au 1/4 du poids corporel pour une période de deux premières semaines si toléré; puis
- au 1/3 du poids corporel pendant 2 semaines suivantes, ensuite ;

- à la 1/2 du poids corporel pour la 3^e série des 2 semaines.
- appui partiel correspondant au 3/4 du poids corporel pendant 2 semaines soit un total de 6 semaines d'appuis partiels progressifs.

Méthodes d'évaluation

L'évaluation a été faite à l'aide du score international de Knee society (IKS) avant et après OTH. Ce score IKS (6) tient compte à la fois des paramètres des patients (démographiques, douleur, ses attentes et la satisfaction), du chirurgien opérateur (mobilité, marche) avec une cotation allant de 0 à 100. Cette évaluation a été faite à 6,5 ans en moyenne de l'intervention.

Le score pré opératoire genou était de 34 points (10 à 74) et le score IKS fonction de 63 points (22 à 100).

Analyse statistique

Les données ont été saisies dans le logiciel Excel et exportées dans le logiciel IBM SPSS version 21.0. Les résultats sont exprimés en valeur absolue ou relative et des moyennes majorées de l'écart-type. Nous avons recouru aux tests de chi-carré (ou Exact de Fisher le cas échéant) et de Student pour comparer respectivement les proportions et les moyennes. Le seuil de signification statistique a été fixé à 5% et les règles d'anonymat de confidentialité ont été respectées selon la déclaration d'Helsinki.

Résultats

Caractéristiques préopératoires des genoux étudiés

L'âge moyen des patients était de 61 ans. Le sexe féminin était prépondérant (60 %).

Le tableau clinique préopératoire était polymorphe et principalement dominé par la douleur, la boiterie provoquée par la déformation en valgus ou en varus, et la réduction du périmètre de marche, la déformation souvent à la base de la consultation par des patients du sexe féminin, la diminution de l'amplitude articulaire et l'instabilité.

La déformation en varus était plus fréquente que la déformation en valgus. Les déformations étaient plus fréquemment observées chez la femme que chez l'homme.

Le genou droit était plus fréquemment atteint que le genou gauche quel que soit le sexe.

Les gonarthroses opérées étaient très avancées selon la classification de Koshino.

Le tableau 1 décrit les caractéristiques préopératoires des genoux étudiés.

Tableau 1. Caractéristiques préopératoires des genoux de la population d'étude

Type de genou	Effectifs (n = 31)	%
Gonarthrose globale à prédominance interne	13	41,9
Gonarthrose globale à prédominance externe	8	25,8
Gonarthrose globale avancée sur genou varus	6	19,3
Gonarthrose globale avancée sur genou valgus	3	9,6
Gonarthrose sur ostéochondrite disséquante du condyle fémoral	1	3,2

Evolution postopératoire

L'évolution postopératoire a été simple pour l'ensemble des patients opérés. La kinésithérapie a été précoce car débutée dès la disparition des effets de la rachianesthésie.

L'apprentissage de la marche avec 2 béquilles sans appui a commencé au 15^{ème} jour postopératoire. Elle a été différée de quelques jours en fonction des aptitudes des patients.

L'appui progressif avait débuté au 43^{ème} jour postopératoire par une charge équivalente au 1/4 du poids corporel avec augmentation progressive, au 1/3 du poids corporel, à la 1/2 du poids corporel au 3/4 du poids corporel et au poids total suivant la tolérance à la douleur du patient.

L'appui total a été obtenu en moyenne au 113^{ème} jour postopératoire. Les extrêmes de 90 jours postopératoires pour l'appui total le plus précoce et 125^{ème} jour postopératoire pour l'appui total le plus tardif.

Le cadre de Charnley a été enlevé en moyenne au 149^{ème} jour postopératoire, soit au 5^{ème} mois postopératoire. L'ablation la plus précoce avait eu lieu au 109^{ème} jour postopératoire et la plus tardive au 240^{ème} jour postopératoire.

Les résultats fonctionnels des ostéotomies effectuées en rapport avec le tableau douloureux préopératoire ont montré que l'ostéotomie a supprimé ou atténué la douleur et a amélioré la mobilité des genoux opérés (tableau 2 des douleurs et mobilité), respectivement dans 61,2 ; 25,6 et 100% des cas.

Tableau 2. Evaluation fonctionnelle de l'intensité des douleurs selon le score IKS avant et après OTH

Intensité des douleurs	Score IKS	Avant OTH n(%)	Après OTH n(%)	p
Absence de douleurs	50	0	19 (61,2)	0,09
Modérées ou occasionnelles	45	0	8 (25,8)	
En position debout seulement	40	0	2 (6,4)	
A la marche et en position debout	30	25 (80,6)	2 (6,4)	
Modérées occasionnellement	20	6 (19,3)	0	
Modérées continues	10	3 (9,6)	0	
Sévères	0	22 (70,9)	0	

n= nombre % = pourcentage

100 % des patients opérés étaient capables de s'accroupir, de s'asseoir les genoux fléchis à 90°, de prier en position d'agenouillement et de se déplacer sur une distance confortable par rapport au périmètre de marche pré-opératoire. L'amplitude de la mobilité préopératoire et postopératoire est consignée dans le tableau 3 qui montre une amélioration de l'amplitude moyenne allant de 100° à 115°. Cette augmentation d'amplitude n'était pas significative statistiquement (p > 0,05).

Tableau 3. Evaluation fonctionnelle de la mobilité du genou pré et postopératoire

Mobilité genou	du	Avant OTH n = 31	Après OTH n = 31	p
Amplitude moyenne		100° (60-140)	115° (65-145)	0,19

Toutes les ostéotomies étaient réalisées au niveau Tibia quelle que soit la déformation en varus ou en valgus.

Les résultats fonctionnels de ces ostéotomies tibiales hautes indifféremment réalisées pour genou valgum ou varum sont comparables. La consolidation clinique et radiographique des ostéotomies a été obtenue en moyenne au 149ème jour postopératoire, date de l'ablation du cadre de Charnley. Les radiographies postopératoires ont mis en évidence des obliquités importantes des interlignes fémoro-tibiaux qui curieusement ne se traduisent pas cliniquement par des signes d'instabilité des genoux ou des luxations fémoro-tibiales attendues (figure 3).

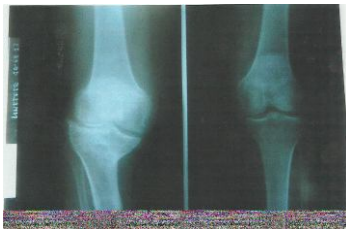

Figure 3. Obliquité des interlignes articulaires fémoro-tibiaux après ostéotomie tibiale haute de varisation pour gonarthrose en varus, en lieu et place de l'ostéotomie fémorale basse de varisation

Complications postopératoires

Deux complications ont été observées à savoir malpositionnement d'une broche et deux autres cas de nécrose cutanée consécutive à l'électrocoagulation. Elles ont été sans conséquence sur l'évolution des patients.

Discussion

Ce travail a permis d'aborder un problème crucial celui de l'indication d'arthroplastie de remplacement par prothèse (partielle ou totale) du genou par rapport aux ostéotomies de

recentrage pour des cas de gonarthroses en varus ou en valgus avérées qui de fait relèvent des prothèses du genou.

Le recours à OTH dans le traitement des gonarthroses latéralisées est actuellement une pratique classique, bien établie et surtout encouragée par des résultats satisfaisant à moyen et long terme et une faible morbidité (6-7).

Ces résultats satisfaisant ne sont possibles que grâce à la compréhension et à l'application strictes des bases théoriques de la biomécanique du genou en conditions physiologiques et dans les cas de gonarthrose fémoro-tibiales en valgus ou en varus d'une part et au respect des indications et de la technique opératoire d'autre part.

La gonarthrose est une pathologie des personnes âgées. L'âge moyen de 61 ans, des patients de notre série reflète les données de la littérature qui attribuent à l'âge avancé des facteurs susceptibles de provoquer la survenue de la gonarthrose : lésions cartilagineuses des condyles fémoraux, lésions méniscales, ligamentaires (7).

Le but à atteindre par l'ostéotomie est simple ; un genou normalement axé est supposé supporter des charges également réparties entre les 2 compartiments tibiaux interne et externe ; cette situation est réalisée lorsque l'axe mécanique du membre inférieur passe par le centre du genou entre les épines tibiales (7-13).

En présence d'une gonarthrose latéralisée avec désaxation, l'axe mécanique traverse le compartiment arthrosique, externe en cas de genou valgum ou interne en cas de genou varum qui se trouve donc surchargé du fait de cette asymétrie des charges du compartiment arthrosique sur le compartiment resté sain en modifiant la situation de l'axe mécanique. La restitution du passage de l'axe mécanique par le centre du genou devrait en principe ramener l'articulation à une répartition théoriquement équilibrée des charges entre les 2 compartiments. C'est le but recherché par l'ostéotomie de recentrage.

Dans la présente étude, les femmes étaient plus atteintes que les hommes, alors que de manière générale, dans la littérature, les femmes et les hommes sont indifféremment atteints de gonarthroses. Il s'agirait d'une tendance africaine comme l'a décrit Adebajo *et al.* (données non publiées).

Les ostéotomies tibiales hautes de recentrage pour gonarthroses fémoro-tibiales désaxées sont idéalement indiquées chez des patients de moins de 60 ans, physiologiquement actifs et souffrant d'une gonarthrose fémoro-tibiale externe ou interne modérée pour laquelle une prothèse totale du genou ne serait pas encore indiquée (8-10). Toutefois, des patients âgés de plus de 65 ans peuvent également bénéficier de l'OTH pour autant qu'ils soient capables et désirent pratiquer les activités physiques de haut niveau (11-14). L'âge avancé pris globalement ne constitue donc pas une contre-indication à l'OTH (11-15). Pourtant, dans la littérature parmi les contre-indications absolues de l'OTH figurent, l'existence d'une gonarthrose fémoro-tibiales unicompartimentale interne ou externe grave, un defect osseux important du plateau tibial interne ou externe, un flexum supérieur à 15°, des lésions méniscales graves ou absence totale des ménisques et une arthrose fémoro-patellaire symptomatique (12-15).

Dans la présente étude, les patients étaient âgés (âge moyen : 61 ans) et souffraient de gonarthroses graves instables sur genou dont la mobilité était réduite, contre-indications absolues à l'ostéotomie de recentrage et plutôt candidats aux prothèses totales du genou. Cependant, au vu de l'amélioration du tableau douloureux, de l'augmentation du périmètre de marche et de la possibilité pour ces patients à exécuter correctement les activités de la vie, force est de reconnaître que dans ce travail, les indications d'ostéotomie de recentrage du genou ont non seulement été élargies mais elles ont surtout permis aux patients bénéficiaires de reporter de plusieurs années l'arthroplastie par prothèse totale du genou (7).

L'ostéotomie tibiale haute de varisation est celle indiquée pour traiter chirurgicalement les gonarthroses fémoro-tibiales en valgus. Elle est par contre formellement contre-indiquée dans les gonarthroses fémoro-tibiales en valgus sévère, car dans ce cas, la déformation siège au niveau du fémur et non au niveau de la métaphyse supérieure du tibia ; au risque de provoquer une obliquité de l'interligne articulaire fémoro-tibiale, source d'instabilité, mais dans cette série, les gonarthroses externes sur genou valgum sont sévères et représentent des indications classiques des ostéotomies latérales d'ouverture du fémur distal.

Elles ont toutes été traitées par une ostéotomie tibiale haute. Les résultats fonctionnels postopératoires obtenus sont satisfaisants et comparables à ceux obtenus à la suite des ostéotomies tibiales haute des gonarthroses internes sur genou varum.

L'accessibilité anatomique de la métaphyse proximale du tibia, siège de l'ostéotomie, la relative facilité technique de sa réalisation, la faible morbidité postopératoire observée et les résultats fonctionnels satisfaisants obtenus nous permettent d'indiquer et de réaliser également des ostéotomies tibiales hautes pour les gonarthroses fémoro-tibiales en valgus contrairement aux données de la littérature.

Nous avons réalisé des ostéotomies curviplanes supra-tubérositaires.

Elles se caractérisent par une grande flexibilité technique qui permet en tout instant : de conserver le capital osseux spongieux métaphysaire, de procéder à des reprises per-opératoires nécessaires sans altérer le capital osseux métaphysaire grâce au glissement interfragmentaire autour du trait de l'ostéotomie (15).

Ce type d'ostéotomie ont permis d'effectuer des corrections des déformations sévères en valgus et en varus qui caractérisent les gonarthroses que nous avons étudiées.

Si le maintien de la correction réalisée par une fixation stable jusqu'à la consolidation représente une nécessité et un gage de bons

résultats pour l'ensemble des auteurs, des divergences notables existent quant aux moyens de fixations et de stabilisation utilisés (7).

Ces moyens de fixation sont de différents types parmi lesquels figurent les fixateurs externes : axial ou circulaire, des plaques standard, des plaques spéciales avec ou sans espaceurs et des agrafes.

Dans notre série, c'est le cadre de Charnley qui a été utilisé pour assurer le maintien des ostéotomies réalisées. Il permet de réaliser une compression interfragmentaire autour du trait de l'ostéotomie tout en procédant à la correction de la déformation en valgus ou en varus, quelque en soit la gravité.

Il est d'utilisation simple, non dépendant techniquement d'une logistique lourde.

Il permet de réajuster la correction pendant la période du suivi du patient avant la consolidation osseuse et son ablation s'effectue sans anesthésie au cours d'une consultation de routine.

L'objectif fondamental des OTH réalisé dans ce travail était de supprimer les douleurs, d'augmenter le périmètre de marche, et de permettre aux patients d'exécuter convenablement les activités quotidiennes de la vie grâce à la récupération de la mobilité et de la stabilité du genou.

Un autre objectif était de ralentir la progression du processus arthrosique grâce à la décharge qu'elles produisent au niveau du compartiment fémoro-tibial concerné d'une part et à la répartition physiologique des charges entre les deux compartiments fémoro-tibiaux. Le premier bénéfice des ostéotomies est la suppression de la douleur. Cinquante-trois ostéotomies suivies pendant 10 ans, Hernigou *et al.* (16) ont constaté que 40 n'avaient aucune douleur pendant la marche, 13 présentaient des douleurs pendant la marche et surtout en position debout.

Dans notre série de 31 cas, après un suivi de 6,5 ans, 19 ont été complètement soulagés de leurs douleurs, 8 s'en plaignent de manière occasionnelle, 2 en position debout seulement, et 2 enfin pendant la marche et en position debout. La flexion et l'extension préopératoire

s'améliorent après l'ostéotomie de 5° à 10° en moyenne pour les séries publiées (16). Nous avons obtenu une amélioration de 5° en moyenne pour la flexion et l'extension des genoux opérés.

Les instabilités préopératoires sont corrigées par les ostéotomies dans la majorité des cas. Par ailleurs, les genoux demeurés instables sont indolores (17-19).

Sur les 31 genoux de notre série, 14 présentaient une instabilité préopératoire. L'ostéotomie à supprimer les instabilités et ces genoux sont indolores ; tout se passe comme si le recentrage rééquilibre les éléments stabilisateurs du genou.

Le suivi des résultats radiographiques des ostéotomies tibiales hautes de recentrage s'intéresse à l'évolution des interlignes fémoro-tibiaux déchargés d'une part et à l'évolution de l'arthrose d'autre part.

Les radiographies après 6,5 ans de suivi ont plutôt montré une stabilisation du processus arthrosique par ailleurs indolores. Les ostéotomies ont donc réellement joué ici leur rôle d'arrêt du processus arthrosique.

La consolidation des traits d'ostéotomies a été obtenue dans notre série en moyenne au 149^{ème}, soit au 5^{ème} mois postopératoire. Il s'agit d'un délai caractérisant la consolidation radiographique à laquelle on associe la notion d'appui total indolore et l'ablation du cadre de Charnley.

Le délai court compris entre 55 et 77 jours rapporté par Benzakour (6) nous semble difficilement acceptable étant donné qu'une ostéotomie tibiale haute est véritablement une fracture métaphysaire haute du tibia dont la durée de consolidation chez des personnes âgées devrait être plus longue que chez des personnes jeunes.

Les OTH se caractérisent par des nombreuses complications parmi lesquelles l'on cite l'atteinte du nerf sciatique poplité externe au niveau du col du péroné ; la maladie thromboembolique, la défaillance ou le malpositionnement de fixation, le syndrome de loges, les fractures iatrogènes des plateaux tibiaux, les anomalies de consolidation, les

hypocorrections et les infections post-opératoires. Ils s'observent à des fréquences variables selon les auteurs (16-25).

Dans le présent travail, les ostéotomies du péroné ont été réalisées à la jonction du 1/3 moyen et du 1/3 distal, très loin du trajet du nerf sciatique poplité externe évitant les complications neurologiques.

Un positionnement intra-articulaire de la broche proximale avec un gros risque infectieux a été rencontré dans cette étude. Le manque d'amplificateur de brillance explique aisément cette situation, les repères ayant toujours été anatomiques.

Deux cas de nécroses cutanées ont été observés dans notre étude. Elles ont été provoquées par l'électrocoagulation et ont évolué favorablement à la suite d'une cicatrisation par seconde intention.

Faiblesses et forces de l'étude

L'interprétation des résultats de cette étude doit tenir compte de quelques limites.

La petite taille de l'échantillon ne permet pas de conférer suffisamment de puissance statistique.

Les paramètres d'évaluation post opératoire de cette étude étaient le score IKS et les données radiologiques par la radiographie standard. L'Imagerie par résonance magnétique (IRM) post opératoire aurait pu montrer l'évolution post opératoire chondrale et sous chondrale des genoux opérés pouvant ainsi expliquer d'avantage les améliorations cliniques. Au-delà de ces limites, la présente étude a le mérite de présenter des données en rapport avec une technique chirurgicale accessible dont les indications ont été élargies et qui peut être encore améliorée afin d'en faire une chirurgie fiable et sûre pour le patient.

Conclusion

Les ostéotomies tibiales hautes de recentrage ont été réalisées dans cette étude pour des gonarthroses fémoro-tibiales désaxées sévères, indications absolues des prothèses totales du

genou et contre-indications absolues des ostéotomies de recentrage. Les résultats obtenus confirment que les gonarthroses fémoro-tibiales désaxées sévères peuvent être prise en charge par des OTH en lieu et place des prothèses partielles ou totales du genou (PTG).

Conflit d'intérêt

Nous ne déclarons aucun conflit d'intérêt

Contribution des auteurs

Mokassa Namasonji Lucien : contribution substantielle à la conception, à l'acquisition des données, à l'analyse et interprétation des données ainsi que la rédaction du manuscrit. Mbuyi Mwamba Jean Marie et Mputu Yamba Jean-Baptiste : contribution à la conception et à la supervision. Tous les auteurs ont lu et approuvé la version finale et révisée du manuscrit.

Références

1. Alex E. Staubli, Hilaire AC. Jacob. Evolution of open wedge high tibial osteotomy: Experience with a special angular stable internal fixation without interposition material. *Int. Orthop* 2010; **34**(2):167-172.
2. Haddad FS, Bentley G. Total knee arthroplasty after high tibial osteotomy: A medium term review. *J. Arthroplasty* 2000; **15**(5): 597-603.
3. Jackson JP, Waugh W, Green JP. High tibial osteotomy for osteoarthritis of knee. *J Bone Joint Surg Br* 1969; **51**(1): 88-94.
4. Clemens M., Xhardez Y. Desmet C., Jourdain M., R ; Van Den Bootk R. Le genou opéré : indications-techniques-rééducation 1987 disponible sur www.idref.fr consulté le 3 mai 2019
5. Noble PC, Scuderi GR, Brekke AC, Sikorskii A, Benjamin JB, Lonner JH *et al.* Development of Knee Society Scoring system. *Clin Orthop Relat Res* 2012; **470**:20-32.
6. Thami Benzakour. Osteotomy around the knee: State of the art and new challenge. *Int Orthop* 2010; **34**(2): 151-153.
7. Koshino T. Osteotomy around young deformed knees : 38- years super- long term follow- up to defect osteoarthritis. *Int. Orthop* 2010; **34**(2): 263-269.
8. Santic V, Tudot A, Sestan B, Legovic D, Sirola L, Rakovac I. Bone allograft provides bone

- healing in the medial opening high tibial osteotomy. *Int. Orthop* 2010; **34**(2): 225-229.
9. Wolcott M, Traub S, Efird C. High tibial osteotomies in the young patients. *Int. Orthop* 2010; **34**(2): 161-166.
 10. Tunggal JA, Higgins GA, Waddel JP. Complications of closing wedge high tibial osteotomy. *Int. Orthop* 2010; **34**(2): 225-261.
 11. Maquet P. The biomechanics of the knee and surgical possibilities of healing osteoarthritis knee joints. *Clin Orthop Relat Res* 1980; **146**: 102-110.
 12. Yasunga Y, Yamasaki T, Ochi M. Patient selection criteria for periacetabular osteotomy or rotational acetabular osteotomy. *Clin Orthop Relat Res* 2012; **470**(12): 3342-3354.
 13. Park JV, Kim JK, Han HS, Lee MC. Proximal tibiofibular division in lateral closing wedge high tibial osteotomy does not increase varus instability of the knee. *Knee* 2019; **28**. doi.10.1016/j.knee2019.08.09.
 14. Dwyer AJ, Paul R, Mam MK, Kumar A, Gosselin RA. Floating knee injuries: long-term results of four treatment methods. *Int Orthop* 2005; **29**(5): 314-318.
 15. Sherman C, Cabanela ME. Closing wedge osteotomy of the tibia and the femur in the treatment of gonarthrosis. *Int Orthop* 2000; **34**(2): 173-174.
 16. Wolcott M, Traub S, Efird C. High tibial osteotomy in the young active patient. *Int. Orthop* 2010; **34**(2): 161-166.
 17. Nelissen EM, Van Langelaan EJ, Nelissen RG. Stability of medial opening wedge high tibial osteotomy: a failure analysis. *Int Orthop* 2010; **34**(2): 217-218.
 18. Sherman C., Miguel E. Cabanela. Closing wedge osteotomy of the tibia and the femur in the treatment of gonarthrosis. *Int. Orthop* 2010; **34**(2): 173-174.
 19. Ayite A, Minyorebe N, Tchatagba K, Etey K. Genou valgum au CHU de Lome-Togo : à propos des 85 cas. *Med Afr Noire* 1996 ; **45**(11) : 603-606.
 20. Lerat JL. Ostéotomies dans la gonarthrose disponible sur [https ://www.sofarthro.com](https://www.sofarthro.com) consulté le 2 mars 2019
 21. Loofvoet L, Massinon A, Rossillon R, Himmer O, Lambert K, Ghosez JP. Ostéotomie tibiale haute de valgisation pour gonarthrose sur genu varum. A propos d'une série de 193 cas revus après 6 à 10 ans de recul. *Rev. Chir Orthop* 1993 ; **79**(5) :375-384.
 22. Martres S., Savien.E, Air Si Selmi AT, Neyret P Double ostéotomie : indication dans la gonarthrose. *Rev chir orthop et Rep App M* 2004 ; **90**(6) : 137-138.
 23. Merle D'Aubigné R, Ramadier JO. Arthrose du genou et surcharge articulaire. *Acta Orthop Berg* 1961; **27**: 365-375.
 24. Rinonapoli E, Mancini GB, Corvaglia A, Masiello S. Tibial osteotomy for varus gonarthrosis: A 10 to 21 years follow-up study. *Clin Orthop* 1998; **353**:185-193.
 25. Aglietti P. Buzzi R. Vena LM. Baldini A, Mondaini A. A High tibial valgus osteotomy for media gonarthrosis / A 10 to 21 years study. *J knee surg.* 2003 ; **16**:21-26.