



Volvulus splénique sur rate ectopique chez l'adulte

Splenic volvulus on ectopic spleen in adults

Abdelillah Elbakouri¹, Asmar Mohamed¹,
Mounir Bouali¹, El hattabi Khalid¹, Zahra Fatima
Bensardi¹, Abdelaziz Fadil¹

Correspondance

Abdelillah El Bakouri

Courriel: a.elbakouri@gmail.com

Summary

The ectopic spleen is rare, characterized by splenic hyper-mobility resulting from laxity or poor development of the splenic suspensory ligaments. The spleen may migrate into various positions within the abdomen or pelvis due to this ligament laxity. It is usually detected in women. The clinical presentation is variable; it may present as an asymptomatic abdominal or pelvic mass, detected accidentally, or as an acute abdomen secondary to splenic torsion. Diagnosis in emergency situations can be difficult because splenic volvulus is a rare cause of an acute abdomen. We present and discuss a case of an ectopic, twisted spleen resulting in a complete spleen infarction, diagnosed by ultrasound, confirmed by CT scan, and treated by splenectomy.

Keywords: ectopic spleen, volvulus, CT scans, splenectomy.

Received: February 6th, 2020

Accepted: April 30th, 2020

¹ Service des urgences chirurgicales viscérales –
CHU Ibn Rochd, Casablanca, Maroc

Résumé

La rate ectopique est une entité clinique rare caractérisée par une hyper mobilité splénique résultant d'une laxité ou d'un mauvais développement des ligaments spléniques suspenseurs. La rate peut migrer dans diverses positions à l'intérieur de l'abdomen ou du bassin en raison de cette laxité ligamentaire. Elle est généralement détectée chez les femmes. La présentation clinique est variable, elle peut se présenter comme une masse abdominale ou pelvienne asymptomatique, détectée accidentellement, ou comme un abdomen aigu secondaire à une torsion splénique. Le diagnostic en situation d'urgence peut être difficile car il s'agit d'une cause rare d'abdomen aigu. Nous présentons et discutons un cas de rate ectopique et tordue entraînant un infarctus complet de la rate, diagnostiquée par échographie, confirmée par tomographie et traitée par splénectomie.

Mots-clés : rate ectopique, volvulus, scanner, splénectomie

Reçu le 6 février 2020

Accepté le 30 avril 2020

Introduction

Le volvulus splénique est une cause rare des douleurs abdominales aiguës surtout chez l'adulte. Il est secondaire à une anomalie congénitale ou acquise de la rate qui peut se localiser dans tous les quadrants de l'abdomen selon la longueur de son pédicule (1). Sa symptomatologie est atypique souvent découverte au stade de complications nécessitant une splénectomie (2). Les auteurs décrivent une observation rare d'une torsion de rate ectopique révélée par un tableau d'abdomen aigu chirurgical.

Observation clinique

Madame LF âgée de 29 ans, a été admise aux urgences des douleurs abdominales intenses au niveau de l'hypochondre gauche apparues deux jours avant son hospitalisation d'installation brutale avec des vomissements bilieux, sans trouble du transit, ni hémorragie digestive extériorisée.



A l'examen clinique, la patiente était stable sur le plan hémodynamique et respiratoire avec une fébricule à 38,2°. La palpation profonde objective une défense au niveau de l'hypochondre gauche, avec une masse épigastrique étendue, au flanc gauche mesurant 15/7cm douloureuse, de consistance ferme, mobile et mate à la percussion. L'échographie abdominale était gênée par la présence des gaz digestifs, mais elle a suspecté la torsion d'une rate ectopique devant la vacuité de la loge splénique et la présence d'une masse épigastrique non vascularisée au doppler. La tomodensitométrie abdomino-pelvienne avait montré une splénomégalie compliquée de torsion pédiculaire (figure 1).

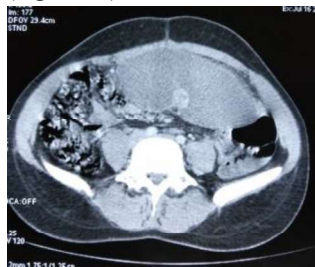

Figure 1. Image tomodensitométrique d'une rate ectopique avec loge splénique vide

La patiente a été opérée en urgence par une laparotomie médiane à cheval sur l'ombilic. L'exploration a retrouvé une rate augmentée de taille, libre, située en position épigastrique réalisant un tour de spire autour de son pédicule (figure 2) avec des zones d'infarctissement et de nécrose.

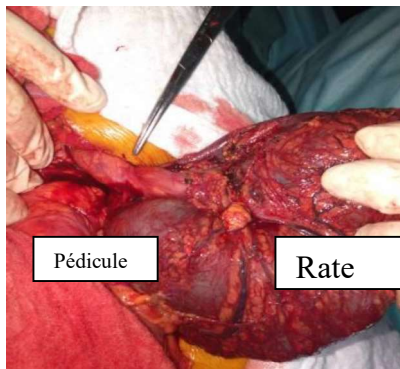


Figure 2. Image per opératoire illustrant une torsion du pédicule splénique

La loge splénique était vide occupée par les anses intestinales avec absence de rate surnuméraire. Une splénectomie a été effectuée. La patiente a bénéficié de la vaccination antipneumococcique et une antibioprophylaxie (oracilline). Les suites postopératoires étaient simples. La durée totale d'hospitalisation était de quatre jours. L'examen anatomopathologique de la pièce opératoire a retrouvé des foyers de nécrose ischémique splénique.

Discussion

La rate ectopique est une anomalie congénitale ou acquise des moyens de fixité de la rate, ce qui lui permet une certaine mobilité et peut se retrouver dans tous les quadrants de l'abdomen en fonction de la longueur de son pédicule (3). Le taux d'incidence est de 0,2% avec une légère prédominance féminine (4).

Elle peut être due à un défaut d'accolement du mésogastre postérieur avec allongement du pédicule splénique si elle est d'origine congénitale ou acquise suite à plusieurs facteurs comme la distension gastrique, la splénomégalie, l'hyperlaxité abdominale, le traumatisme abdominal et la grossesse (1). Elle se manifeste par des douleurs abdominales intermittentes témoignant des crises de torsion et de détorsion spontanées. Lorsqu'un volvulus chronique de rate s'installe, le pédicule splénique est enroulé, l'artère splénique est rétrécie et la veine splénique est comprimée ou obstruée. Souvent, le patient développe une splénomégalie, un hypersplénisme, un infarctus splénique à l'origine d'une douleur abdominale d'abord aiguë (5). Ce qui était le cas chez notre patiente, le volvulus splénique aigu se manifeste par des douleurs abdominales aiguës qui peuvent être associées à d'autres symptômes cliniques comme les nausées, les vomissements, la fièvre à la palpation d'une masse abdominale (6). Les complications de la torsion splénique aiguë comprennent la gangrène, la formation d'abcès, la péritonite locale, l'occlusion intestinale, la nécrose de la queue du pancréas et une



pancréatite aiguë récurrente (4). L'échographie abdominale montrera une large masse abdominale centrale ou au niveau du flanc gauche avec au doppler une diminution de la perfusion splénique avec une échostructure hétérogène irrégulière représentant des zones d'ischémie et de congestion (7). Le scanner abdominal avec injection de produit de contraste a confirmé le diagnostic en montrant une vacuité de la loge splénique avec une masse abdominale rappelant l'aspect de la rate et ne prenant pas le produit de contraste. Le pédicule tordu est visualisé sous la forme d'un tourbillon ou « whirl sign » représentant les tours de spire sur le pédicule splénique. L'infarctus splénique, est suspecté à la TDM devant le « rim sign » qui correspond à une hyperdensité de la capsule splénique avec une hypodensité du parenchyme. La splénectomie est considérée comme le traitement de choix de la torsion de la rate si la perfusion de la rate ne peut être restaurée après détorsion (8). En cas d'absence de nécrose splénique, la détorsion peut être réalisée avec une splénoPLEXIE permettant de fixer la rate dans sa position anatomique normale. Elle est suivie par un taux élevé de récurrence de torsion splénique (2,8).

Conclusion

Le volvulus splénique est rarement évoqué chez l'adulte devant un syndrome douloureux abdominal aigu, devant des signes cliniques tels qu'une splénomégalie ou une irritation péritonéale. Les examens morphologiques peuvent être capables d'affirmer le diagnostic et d'indiquer une prise en charge chirurgicale.

Déclaration d'intérêts

Les auteurs déclarent ne pas avoir de conflits d'intérêts en relation avec cet article.

Contribution des auteurs

Tous les auteurs ont contribué à la conduite de ce travail. Ils déclarent également avoir lu et approuvé la version finale du manuscrit.

References

1. Ahoury N, N'zi K, Kanga K, Salami FA, Diabaté AS, Seka AR. Diagnostic d'une rate baladeuse par la tomодensitométrie multicoupes. *Journal Africain d'Hépatogastroentérologie* 2016 ; **10** : 167-169.
2. Dème H, Akpo L, Fall S, Badji N, Ka I, Guèye ML *et al.* Torsion chronique d'une rate baladeuse chez un adolescent : à propos d'un cas. *Pan Afr Med J* 2016; **24**: 15.
3. Maksoud S, Swamy N, Khater N. Tale of a wandering spleen: 180-degree torsion with infarcted spleen and secondary involvement of liver. *Journal of radiology case reports* 2014; **8** (6): 18 - 26.
4. Sodhi K, Saggat K, Sood B, Sandhu P. Torsion of a wandering spleen: acute abdominal presentation. *The Journal of emergency medicine* 2003; **25** (2): 133-137.
5. Habib E, Bellaiche G, Fouet P, Elhadad A. Hématémèse révélatrice du volvulus chronique d'une rate baladeuse. *Annales de chirurgie* 2001 ; **126** (9): 896- 898.
6. Elhattabi K, Bensardi F, Lefriyekh R, Fadil A, Lahkim M, Benissa N, *et al.* Abdomen aigu sur une torsion de rate ectopique : à propos d'un cas. *Pan Afr Med J* 2012; **11**: 62.
7. Nyundo M, Ntiringanya F, Byiringiro J. Ntakyiruta G, Gashegu J. Torsion d'une rate ectopique se présentant comme un abdomen aigu. *Revue Médicale de Bruxelles-Nouvelle Série* 2011; **32**: 477 - 479.
8. Stringel G, Soucy P, Mercer S. Torsion of the wandering spleen: splenectomy or splenopexy. *Journal of pediatric surgery* 1982; **17** (4): 373-375.