



Migration dans l'intestin grêle d'un anneau gastrique : une observation inhabituelle *Migration of a gastric band in the small intestine: an unusual case report*

Abdelillah Elbakouri¹, Othmane Elyamine¹,
Mounir Bouali¹, Fatimazahra Bensardi¹, Khalid
Elhattabi¹, Abdelaziz Fadil¹

Correspondance

Abdelillah El Bakouri

Courriel : a.elbakouri@gmail.com

Summary

Gastric banding is a therapeutic solution to treat morbid or complicated obesity that is resistant to dietary or pharmacological treatment. It is a widely used treatment. The mortality of this laparoscopic procedure is estimated at 0.5%. The sliding of the gastric body through the band and the erosion of the gastric wall may lead to intragastric migration of the band and thus its migration into the small intestine. This type of procedure is not innocuous and the results in terms of weight loss and quality of life are not always as good as expected.

The aim of our work is to show the side effects and complications of a gastric band through an observation of a 53-year-old patient, who benefited from a gastric band for morbid obesity but experienced a complication in form of a migration of the band into the small bowel. This complication was discovered by abdominal pain with weight regain, requiring surgical removal of the gastric band.

Keywords: small bowel, morbid obesity, migration, Gastric band

Received: January 21th, 2020

Accepted: March 24th, 2020

¹ Service des urgences chirurgicales viscérales –
CHU Ibn Rochd, Casablanca, Maroc

Résumé

L'anneau gastrique (AG) est couramment indiqué dans le traitement de l'obésité morbide ou compliquée résistante aux mesures non pharmacologiques (diététique) ou pharmacologique. La mortalité de cette procédure laparoscopique est estimée à 0,5 %. Le glissement du corps gastrique au travers de l'anneau et l'érosion de la paroi gastrique peuvent conduire à la migration intragastrique de l'anneau et donc sa migration dans l'intestin grêle. Ce type d'intervention n'est pas anodin et les résultats en termes de perte de poids et de qualité de vie ne sont parfois incertains. L'intérêt de cette observation clinique est d'attirer l'attention des cliniciens sur la survenue possible des effets secondaires et des complications d'un anneau gastrique. Les auteurs rapportent une patiente âgée de 53 ans, ayant bénéficié d'un anneau gastrique pour obésité morbide, qui s'est soldé par sa migration dans l'intestin grêle découverte par des douleurs abdominales avec reprise pondérale, conduisant à son ablation chirurgicale.

Mots-clés : intestin grêle, obésité morbide, migration, Anneau gastrique

Reçu le 21 janvier 2020

Accepté le 24 mars 2020

Introduction

La migration progressive de l'anneau à travers la paroi gastrique est une complication dont la fréquence est estimée entre 1 et 2 %. Différents mécanismes ont été évoqués à savoir le serrage excessif de l'anneau créant une ulcération peptique ou une ischémie de la paroi gastrique, en particulier si l'anneau est placé trop haut à la jonction oeso-gastrique. D'autres situations comprennent l'infection latente en particulier à partir d'une suppuration du boîtier et la pose d'anneau malgré une perforation suturée (1).

La migration intragrêlique de l'anneau est une complication rare et sévère, qui peut se manifester par plusieurs tableaux cliniques comme l'occlusion et l'infection, mettant en jeu le pronostic vital des malades et conduisant à son ablation rapide et précoce. Nous rapportons une observation clinique de migration de



| l'anneau gastrique dans l'intestin grêle.



Observation clinique

Il s'agissait d'une patiente âgée de 53 ans, ayant comme antécédents, une thyroïdectomie totale et une cholécystectomie, en 2006, la patiente avait bénéficié d'un anneau gastrique pour obésité morbide, mais elle n'était plus suivie pour son anneau gastrique depuis plusieurs années. Admise dans notre structure pour douleurs abdominales associées à des vomissements, à l'examen physique, le poids était de 145 Kg, la taille était de 1,69 m donc un indice de masse corporelle de 50,76 Kg/m². L'examen abdominal retrouvait une sensibilité péri-ombilicale sans défense ni contracture abdominale à la palpation et une cicatrice de laparotomie sous costale droite. La tomodensitométrie (TDM) abdominale avait permis de deceler l'anneau gastrique au niveau des anses iléales pelviennes sans distension des anses (figure 1).

Anneau
gastrique

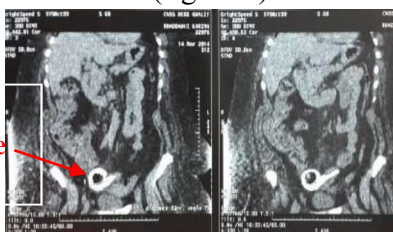

Figure 1. TDM abdominale montrant l'anneau gastrique au niveau des anses iléales pelviennes

La patiente avait subi une laparotomie médiane à cheval sur l'ombilic. A l'exploration, on retrouve l'anneau gastrique en intra-grêlique à 2 mètres de la dernière anse iléale avec la présence de deux perforations grêliques en regard du corps et de la pointe de l'anneau, ces deux perforations étaient colmatées par le grand épiploon (figure 2).

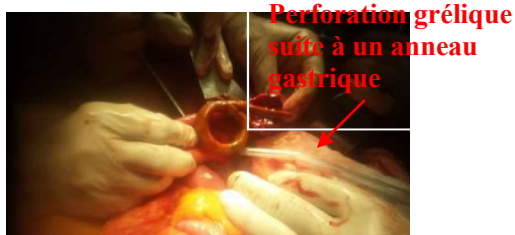


Figure 2. Image peropératoire montrant l'anneau gastrique au niveau des anses iléales pelviennes

Le geste chirurgical était l'ablation de l'anneau gastrique (figure 3) avec une résection grêlique emportant les deux perforations avec anastomose grêlo-grêlique termino-terminale. Les suites post-opératoires étaient simples. Le recul est de 5 ans.

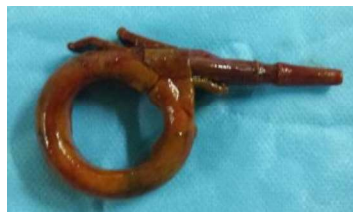

Figure 3. Image de l'anneau gastrique après son extraction

Discussion

La migration dans l'intestin grêle de l'anneau est une complication redoutée de l'anneau gastrique ajustable. Le glissement du corps gastrique au travers de l'anneau et l'érosion de la paroi gastrique peuvent conduire à la migration intragastrique de l'anneau et donc sa migration dans l'intestin grêle (2).

Le mode de révélation de la migration est très variable. Il peut être très brutal : abcès intra-abdominal, douleurs épigastriques ou hémorragie digestive. À l'inverse, cette complication peut être asymptomatique, ne se manifestant que par une perte de l'effet restrictif (3-4). Dans le présent cas, la migration de l'anneau a été suspectée devant la douleur abdominale et la reprise pondérale.

Le diagnostic de migration doit être confirmé par des examens préopératoires. L'opacification gastrique peut montrer la disparition de la striction gastrique. La tomodensitométrie montre l'anneau dans la lumière gastrique ou intestinale. La gastroscopie est l'examen de référence, elle visualise l'érosion gastrique et le degré de migration de l'anneau (2).

Le traitement de la migration impose l'ablation de l'anneau, la voie d'abord privilégiée est la voie laparoscopique. Le geste consiste à l'ablation de l'anneau par une courte gastrotomie si l'anneau est entièrement intra-gastrique (5) ou bien par une entérotomie dans le



cas d'une migration intragrêlique (6).

Si le taux de complication périopératoire est relativement faible, celui de réintervention pour perte de poids paraît élever ou pour complication à distance (migration, glissement de l'anneau ou du boîtier,) rendant difficile l'interprétation des résultats de l'anneau gastrique à moyen et long termes. Ce qui explique en partie le faible recours de cette technique. Un suivi systématique est essentiel afin de permettre le dépistage de cette complication parfois tardive et asymptomatique mais potentiellement grave (1-2).

Conclusion

La migration dans l'intestin grêle des anneaux gastriques est une complication rare, tardive et souvent peu grave, avec une symptomatologie très variables. La surveillance chirurgicale et multidisciplinaire au long cours doit être systématique.

Conflit d'intérêt

Les auteurs ne déclarent aucun conflit d'intérêt.

Contribution des auteurs

Tous les auteurs ont contribué de manière équitable à ce travail et ont lu et approuvé la version finale du manuscrit.

Références

1. Caiazzo R. et Pattou F. Anneau, bypass ou sleeve : que choisir ? *Journal de Chirurgie Viscérale* 2013 ; **150** (2) : 104-115.
2. Maziere C, Rault A, Cunha SA, D. Collet. Migration intragastrique des anneaux de gastroplastie ajustable. *Journal de Chirurgie*, 2009 ; **146** (3) : 256-260.
3. Ciangura, C. et Corigliano, N. Chirurgie de l'obésité et ses complications. *La Revue de médecine interne*, 2012, **33** (6) : 318-327.
4. De roover A, Detry O, Coimbra C, Etienne H, Honorée P, Meurisse M. Pylephlebitis of the portal vein complicating intragastric migration of an adjustable gastric band. *Obesity surgery* 2006; **16** (3): 369-371.
5. Lattuada E, Zappa M, Mozzi E, Guiseppe F, Granelli P, Fausto D, *et al.* Band erosion following gastric banding: how to treat it. *Obesity surgery*, 2007, **17** (3): 329-333.
6. De palma G, Formato A, Pilone V, Rega M, Giuliano M, Immacolata S, *et al.* Endoscopic management of intragastric penetrated adjustable gastric band for morbid obesity. *World Journal of Gastroenterology* 2006; **12** (25): 4098.