



## Néoplasies intra-épithéliales du col utérin chez la congolaise à Kinshasa : intérêt des biomarqueurs immunohistochimiques

### *Intraepithelial neoplasias of the uterine cervix in the Congolese in Kinshasa: interest of immunohistochemical biomarkers*

Jean-Claude Katumbayi Kajimina<sup>1</sup>, Bienvenu Massamba Lebwaze<sup>1,2</sup>, Pius Zakayi Kabututu<sup>3</sup>, Nestor Muyulu Pakasa<sup>1</sup>, Jean-Marie Mpolesha Kabongo<sup>1</sup>, Alex Baleka Mutombo<sup>1</sup>, Renault Sitwamina Kambere<sup>1</sup>, Olive Mikwo Kisile<sup>1</sup>, Christian Ndofusu Mayemba<sup>1</sup>, Raphaël Bulakali Chirimwami<sup>1</sup>

#### Correspondance

Jean Claude Katumbayi Kajimina, MD

Courriel : drckaj@gmail.com

#### Summary

**Context and objective.** Although cervical cancer remains the second most frequent in women in Africa, immunohistochemical biomarkers for its diagnosis is rarely used in sub-Saharan Africa. The aim of this study was to demonstrate the contribution of biomarkers p16 and Ki-67 in the diagnosis of cervical intraepithelial neoplasia. **Methods.** This was a retrospective study carried out in five Pathology laboratories in Kinshasa. Biopsy slides were reread and reclassified by at least two independent pathologists in Kinshasa University Hospital based on the nomenclature of Bethesda/WHO. Immunolabelling (p16 and Ki-67) was carried out with external quality control in Europe. **Results.** A total of 70 cases were included. All 24 cases of high grade intraepithelial neoplasia (CIN2, CIN3 and CIS) were positively marked by p16 and Ki-67 whereas low grade lesions were positively marked for 41 cases of CIN1 and negatively marked for 5 cases (3 of CIN1 and 2 of CP). Certain lesions have been reclassified. Immunohistochemical labeling was significantly associated with the grade of intraepithelial neoplasia for p16 ( $p = 0.001$ ) and for Ki-67 ( $p = 0.004$ ). **Conclusion.** p16 and Ki-67 are specific and reliable biomarkers for an optimal diagnosis of intraepithelial neoplasia of the cervix.

**Keywords:** p 16, Ki-67 biomarkers, diagnosis, neoplasias, uterine cervix, the Democratic Republic of the Congo

Received: March 4<sup>th</sup>, 2020

Accepted: May 16<sup>th</sup>, 2020

1 Département d'Anatomie pathologique, Université de Kinshasa, République Démocratique du Congo

2 Cabinet ACP LEBOMA, Limete/Kinshasa, RD Congo

3 Sciences de Base, Université de Kinshasa, RD Congo

#### Résumé

**Contexte et objectif.** Bien que le cancer du col utérin soit le deuxième cancer plus fréquent chez la femme en Afrique, le recours aux biomarqueurs immunohistochimiques reste exceptionnel en Afrique subsaharienne. La présente étude avait pour objectif de montrer l'apport des biomarqueurs p16 et Ki-67 dans le diagnostic des néoplasies intra-épithéliales du col utérin. **Méthodes.** C'était une étude rétrospective réalisée dans cinq laboratoires d'Anatomie Pathologique de Kinshasa. Des lames biopsiques ont été relues et reclassées par au moins deux pathologistes indépendants aux Cliniques Universitaires de Kinshasa en suivant la nomenclature de Bethesda/OMS. L'immunomarquage (p16 et Ki-67) a été réalisé avec un contrôle qualité externe en Europe. **Résultats.** 70 cas ont été inclus. Les 24 cas des néoplasies intra-épithéliales de haut grade (CIN2, CIN3 et CIS) étaient marquées positivement par p16 et Ki-67 alors que celles de bas grade étaient marquées positivement pour 41 cas de CIN1 et négativement pour 5 cas (3 de CIN1 et 2 de CP). Certaines lésions ont été requalifiées. L'immunomarquage était significativement associé au grade des néoplasies pour la p16 ( $p=0,001$ ) et pour le Ki-67 ( $p=0,004$ ). **Conclusion.** P16 et Ki-67 sont des biomarqueurs spécifiques et efficaces pour un diagnostic optimal des néoplasies intra-épithéliales du col utérin.

**Mots clés :** biomarqueur p16 et Ki-67, cancer du col utérin, diagnostic, République Démocratique du Congo

Reçu le 4 mars 2020

Accepté le 16 mai 2020

#### Introduction

Le cancer du col utérin est un des cancers les plus prévalants dans les pays en développement et représente une des causes majeures de mortalité par cancer chez la femme. Dans les pays à ressources limitées notamment en Afrique Subsaharienne, ce cancer occupe le deuxième rang des cancers féminins après celui du sein avec une incidence standardisée moyenne d'environ



Congo

| 25/100000 femmes (1-5).



Les lésions précancéreuses autrefois appelées dysplasies sont à la base du développement de ce cancer et elles sont potentialisées par l'implication des souches virales oncogènes du groupe papillome virus humain (HPV) (6-10). Leur fréquence dans la population générale des femmes en période d'activité génitale est souvent difficile à établir (11-15). Cependant, le diagnostic anatomopathologique reste une méthode indispensable pour le traitement et le suivi des patientes ayant des anomalies cytologiques du col utérin. Les critères histopathologiques du diagnostic des néoplasies intra-épithéliales du col utérin sont connus, mais leur application non satisfaisante est à l'origine des problèmes de reproductibilité diagnostique, particulièrement pour les néoplasies intra-épithéliales de bas grade versus lésions malpighiennes intra-épithéliales de bas grade (LMIEBG) (13-16).

Dans le but d'éviter ces variabilités diagnostiques et d'améliorer sa qualité, de nouvelles approches incluant des méthodes de biologie moléculaire ont été mises au point. Elles soulignent les besoins des marqueurs spécifiques aidant à explorer objectivement les lésions cervicales et à identifier le vrai néoplasie intra-épithélial de haut grade versus lésions malpighiennes intra-épithéliales de haut grade (LMIEHG). Parmi les approches proposées et suffisamment évaluées à ce jour, on peut citer la recherche de l'ADN du HPV, le niveau d'expression d'ARNm E6/E7, le marquage immuno-cytochimique par l'anticorps Pro Ex C ainsi que le marquage par immunohistochimie des protéines p16 et K-67 (17-22). La surexpression de la p16 est considérée comme une conséquence de la carcinogenèse du col utérin, induite par tous les types des HPV à haut risque, étant donné que tous les génotypes à potentiel oncogène élevé passent par la surexpression de cette dernière via l'activation d'E7 (23). En raison de l'association entre la surexpression de la protéine p16 et la présence d'une néoplasie intra-épithélial du col utérin, de

nombreuses études ont évalué l'intérêt de sa détection par immunohistochimie sur des prélèvements histologiques et cytologiques (23-26). Quant à la Ki-67, il s'agit d'une protéine nucléaire qui intervient dans le contrôle de la progression du cycle cellulaire. Pendant la mitose, Ki-67 forme une couche protectrice autour des chromosomes empêchant l'agrégation des chromosomes mitotiques après le désassemblage de la membrane nucléaire. Comme marqueur de la prolifération cellulaire, Ki-67 permet de prédire le potentiel de malignité des lésions précancéreuses du col utérin (6,17).

Ces biomarqueurs permettent de surveiller les événements moléculaires essentiels, susceptibles d'améliorer la détection des lésions précancéreuses présentant un risque élevé de progression vers le cancer. Ceci permet de prévenir la survenue des lésions invasives et donc de réduire la morbidité et la mortalité liées au cancer du col utérin, particulièrement dans les pays en développement (19-22).

Cependant, pour lutter efficacement contre le cancer du col utérin, plusieurs mesures sont entreprises, d'une part, prévenir la survenue des néoplasies intra-épithéliales par la vaccination et, d'autre part, détecter très tôt ces lésions en utilisant les marqueurs immunohistochimiques (p16 et Ki-67) comme appuis au diagnostic morphologique de routine.

En Afrique subsaharienne (ASS) et particulièrement en République Démocratique du Congo (RDC), des travaux ayant exploré des biomarqueurs immunohistochimiques dans les lésions précancéreuses du col utérin, sont paradoxalement quasi-inexistantes. L'objectif de cette recherche était de montrer l'apport des biomarqueurs immunohistochimiques (P16 et Ki-67) dans le diagnostic des néoplasies intra-épithéliales du col utérin, afin de contribuer à l'amélioration de leur prise charge thérapeutique.

## **Méthodes**

*Nature, cadre et période de l'étude*



Il s'agissait d'une étude rétrospective effectuée dans cinq laboratoires d'Anatomie Pathologique de la ville de Kinshasa (Cliniques Universitaires de Kinshasa, Leboma, Institut National de Recherche Biomédicale, Kama, Centre Hospitalier Nganda). Elle avait permis de répertorier les blocs et lames de biopsie du col utérin, déjà archivés dans les laboratoires susmentionnés, durant la période allant de janvier 2015 à décembre 2017.

#### *Critères de sélection et lectures de lames biopsiques*

Le principal critère d'inclusion était : tout bloc et lame de biopsie du col utérin dont le diagnostic de néoplasies intra-épithéliales a été requalifié après relecture par au moins deux pathologistes. Tous les spécimens avaient été fixés dans le formol à 10%, déshydratés et éclaircis, enrobés dans la paraffine, coupés au microtome à 3-5 microns et colorés à l'hématoxyline éosine. La relecture de toutes les lames a été faite au laboratoire d'Anatomie Pathologique des Cliniques Universitaires de Kinshasa à l'aide d'un microscope à co-observation OLYMPUS BX41. Le diagnostic final de néoplasies intra-épithéliales a été retenu après relecture de toutes les lames par deux pathologistes comme lecteurs indépendants. En cas de discordance des résultats, on recourait au troisième pathologiste.

#### *Classification de types histopathologiques*

Ces néoplasies intra-épithéliales ont été classifiées en différents types histopathologiques sur base des critères de la nomenclature de Bethesda 2001, révisée et adoptée par l'Organisation Mondiale de la Santé (OMS) en 2014 (14-15). D'après cette classification qui découle du système de Bethesda (*The Bethesda system (TBS)*), les lésions malpighiennes intra-épithéliales aussi appelées néoplasies cervicales intra-épithéliales (CIN pour *Cervical Intraepithelial Neoplasia*) sont réparties en deux grandes catégories. La première est celle des lésions malpighiennes intra-épithéliales de bas grade (Condylome plan, CIN1). La seconde

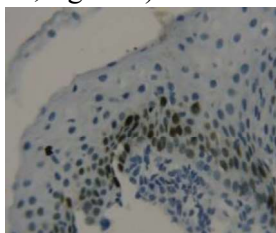
regroupe les lésions malpighiennes intra-épithéliales de haut grade (CIN2, CIN3, carcinome *in situ*).



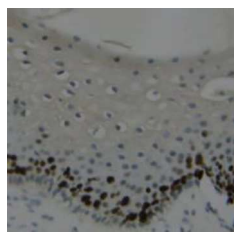
### *Analyses immunohistochimiques de pièces biopsiques*

Les analyses immunohistochimiques des blocs par la méthode manuelle, ont été réalisées au Cabinet d'Anatomie et de Cytologie Pathologiques LEBOMA à Kinshasa-Limete. Les blocs ainsi analysés ont été ensuite répartis en trois séries et envoyés séparément en Europe pour un contrôle qualité externe par la méthode automatique dans trois laboratoires différents à savoir le CHU de Liège, le laboratoire de Pathologie Clinique et Expérimentale de l'Hôpital Pasteur à Nice et le Centre de Biologie et de Pathologie à Lyon-Est. La méthode manuelle par immunoperoxydase en trois couches a été utilisée. Après déparaffinage et réhydratation, le démasquage antigénique a été réalisé à l'aide du tampon citrate (DAKO) ; les lames ont été incubées avec l'anticorps primaire anti-p16 dilué, soit à 1 : 50 dans du TBS, soit au 1 : 100. D'autres lames coupées sur les mêmes blocs ont été incubées de la même façon avec l'anticorps primaire anti-Ki-67 dilué, soit à 1:400, soit à 1 : 800. Une lame d'un col utérin normal (sans LMIE ni CCU) incubée de la même façon a été utilisée comme contrôle négatif.

Un carcinome épidermoïde invasif du col utérin avec une forte expression de p16 et de Ki-67 a été utilisé comme contrôle positif. Le marquage immunohistochimique était évalué de façon semi-quantitative : aucun marquage ou marquage négatif, marquage faible ou marquage limité au tiers inférieur de l'épithélium (CIN1, figure 1 et 2), marquage intermédiaire ou marquage intéressant les deux tiers de la hauteur épithéliale (CIN2, figure 3), marquage intense au de-là de deux tiers (CIN3, figure 4 et 5), marquage diffus sur la totalité de la hauteur épithéliale (CIS, figure 6).

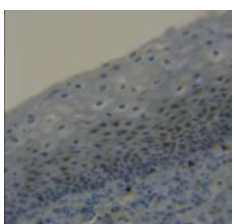


**Figure 1.** CIN1 : p16 positif (marquage essentiellement nucléaire) limité au 1/3 inférieur. x10  
Source : présente étude



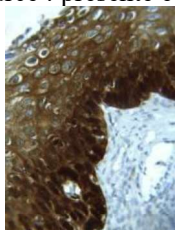
**Figure 2.** CIN1 : Ki-67 positif (marquage nucléaire) limité au 1/3 inférieur. x10

Source : présente étude



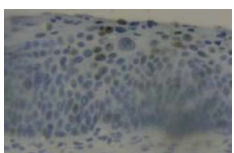
**Figure 3.** CIN2 : p16-positif (marquage nucléaire et cytoplasmique) atteignant le 1/3 moyen. x10

Source : présente étude



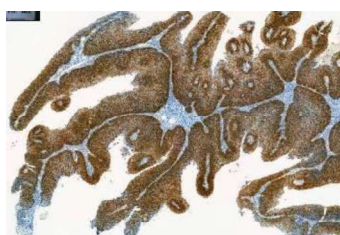**Figure 4.** CIN3 : p16 positif (marquage nucléaire et cytoplasmique) au-delà de 2/3. x10

Source : présente étude



**Figure 5.** CIN3 : Ki-67 positif (marquage nucléaire) dépassant le 2/3. x10

Source : présente étude



**Figure 6.** CIS : p16 positif (marquage intense nucléaire et cytoplasmique) intéressant toute l'épaisseur épithéliale. x4

### *Analyse statistique*

La collecte des données a été faite sur base d'une fiche de collecte, le traitement et l'analyse des données ont été réalisés à l'aide du logiciel Excel

et le logiciel STATA 15.0. La recherche d'une association ou relation entre les différents paramètres qualitatifs a été effectuée à l'aide du test Exact de Fisher. Le degré d'agrement et le coefficient Kappa ont été employés pour rechercher la concordance entre les stades de néoplasies intra-épithéliales selon l'immunomarquage versus non. Le test était significatif pour une valeur de p inférieure ou égale à 0,05. La stricte confidentialité des données a été respectée.

### *Considérations éthiques et implications thérapeutiques de la relecture*

Toutes les règles de confidentialités ont été respectées. Toutefois, les comptes rendus complémentaires des néoplasies intra-épithéliales requalifiées après immunomarquage, ont été transmis aux différents médecins demandeurs d'analyses, dans l'intérêt de rappeler les patientes concernées pour bénéficier d'une prise en charge thérapeutique adaptée.

### **Résultats**

Au total 70 blocs des biopsies du col utérin ont été analysés dans la présente étude.

Le tableau 1 montre que tous les cas des néoplasies intra-épithéliales de haut grade (CIN2, CIN3 et Carcinome in situ) étaient positifs à la p16 et au Ki-67. Par contre les deux cas de condylome plan (CP) étaient négatifs à la p16 et au Ki-67, et les trois autres cas de CIN1 s'étaient révélés négatifs à la p16 mais positifs au Ki-67.

L'association entre les types de néoplasies intra-épithéliales et le marquage immunohistochimique a montré un lien statistiquement significatif pour la p16 ( $p=0,001$ ), et pour le Ki-67 ( $p=0,004$ ).

Les résultats de la comparaison de la classification de néoplasies intra-épithéliales avant et après marquage immunohistochimique étaient concordants dans 91,4 % (64/70) avec un coefficient Kappa de 0,74 ( $p=0,001$ ). En effet,





une discordance de types histopathologiques a été observée chez cinq patients (tableau 2). Trois cas autrefois étiquetés de CIN1, étaient en réalité de CIN2 à l'immunomarquage. Deux autres cas diagnostiqués de CIN2 et CIN3 se sont relevés respectivement, de CIN3 et carcinome in situ (CIS). Un foyer de micro infiltration a été noté sur un carcinome in situ après le marquage à la p16.

## Discussion

Il s'agissait d'une étude rétrospective, visant à montrer la performance des biomarqueurs immunohistochimiques dans le diagnostic des néoplasies intra-épithéliales du col utérin, ayant inclus 70 cas.

### *Association entre types histopathologiques de néoplasies intra-épithéliales et immunomarquage à la p16 et à la Ki-67*

Dans la présente série, l'immunomarquage à la p16 et à la Ki-67 était positif dans la totalité des néoplasies intra-épithéliales de haut grade (n=24). Le marquage à la p16 était présent dans les couches basales et intermédiaires de l'épithélium malpighien pour les néoplasies cervicales intra-épithéliales de grade 2 (CIN2, n=11). Dans les néoplasies cervicales intra-épithéliales de grade 3 (CIN3, n=11) et dans le carcinome in situ (CIS, n=4), la surexpression de la p16 avait montré un marquage diffus, intéressant la totalité de la hauteur épithéliale.

Nos résultats rejoignent ceux trouvés par plusieurs auteurs, comme Dachez (18) et Bergeron *et al.* (19-20), qui ont noté que le marquage de la p16 était présent au niveau des couches basales de l'épithélium malpighien dans les CIN1 et remonte dans les couches intermédiaires et superficielles dans les CIN de haut grade (CIN2-3). L'étude de Nabiha *et al.* (23), a également rapporté qu'une forte et intense expression de la p16 a été observée dans toutes les lésions précancéreuses de haut grade (CIN2-3, n=40) et dans les carcinomes épidermoïdes (n=2). Agoff *et al.* (24), ont aussi

retrouvé une positivité diffuse de la p16 dans 90 % des CIN 2-3. Dans la cohorte suivie par Wang *et al.* (25), sur 619 cas analysés, une positivité diffuse a été retrouvée dans 100 % des cas des CIN3. La récente recherche menée par Kremer *et al.* (6), sur la caractérisation des biopsies cervicales des femmes atteintes du VIH et du HPV, a noté une positivité de 67,9 % pour la p16 et de 71.4 % pour la Ki-67, dans les CIN3. Ces derniers auteurs ont objectivé une positivité dans plus des deux tiers des couches malpighiennes sur la hauteur épithéliale.

Dans la présente étude, le Ki-67 a été utilisée comme marqueur complémentaire pour optimiser le diagnostic des lésions de haut grade. En outre, l'immunomarquage à la Ki-67 s'est révélé positif dans toutes les lésions de haut grade de la présente série (n=40), rejoignant ainsi les résultats des études antérieures notamment celles de Bergeron *et al.* (19-22), qui ont rapporté que la détection de la p16 associée à la Ki-67 est le reflet d'un dérèglement du cycle cellulaire par l'inactivation de la protéine Rb dans une cellule en prolifération. En plus, cette recherche simultanée (p16/Ki-67) permet d'obtenir une meilleure spécificité que la détection de la p16 isolée tout en gardant la même sensibilité. La sensibilité et la spécificité obtenues après un diagnostic des lésions malpighiennes intra-épithéliales de haut grade (n=415) ont été respectivement de 94% et de 84%.

Dans la présente étude, concernant les lésions malpighiennes intra-épithéliales de bas grade (n=46), le marquage à la p16/Ki-67 était positif et localisé essentiellement au tiers inférieur de l'épithélium malpighien (n=41, soit 89,13 %). Cependant, la surexpression de la p16 était négative pour 5 cas, soit 10,86%.

Les résultats de la présente enquête rejoignent ceux rapportés dans l'étude de Nabiha *et al.* (23), qui ont trouvé que l'expression de p16 était absente dans la totalité des tissus normaux et des lésions bénignes, mais focale et relativement peu intense dans 77,8 % des cas de CIN1 (7/9). Dans



leur étude, le marquage à la p16 était plus intense au niveau des couches basales de l'épithélium, comme celui observé dans la présente série.

Selon l'étude de Kruti *et al.* (26), sur 200 spécimens diagnostiqués comme lésions malpighiennes intra-épithéliales de grade 2, du col utérin (n=168), du vagin (n=2), de la vulve (n=2) et de l'anus (n=28), l'immunomarquage à la p16 était négatif dans 32 % de cas.

Dans la cohorte suivie par Wang *et al.* (22), 18 femmes présentant une CIN1, avec p16 positive, avaient ensuite développé, soit une infection persistante, soit une CIN2-3. En revanche, 153 femmes sur 181 ayant montré une CIN1 avec p16 négative ont éliminé le virus pendant la période de suivi sur 5 à 7 ans. De ce fait, la p16 a donc montré, à la fois son intérêt diagnostique dans les CIN de haut grade et sa valeur pronostique pour celles de bas grade.

Amaia *et al.* (27), ont rapporté une positivité à la p16 dans 82%, soit 416 cas de CIN1, et une négativité dans 11%, soit 58 cas de CIN1 sur 507 biopsies analysées dans leur série.

En effet, la présente recherche a noté une absence de l'expression de la p16 dans 10,86 %, soit 5 cas de néoplasies intra-épithéliales de bas grade. La discordance des pourcentages avec ceux des études ci-haut citées, s'expliquerait par la différence de tailles de nos échantillons.

L'hétérogénéité (positivité ou négativité) du profil d'expression de la p16 dans les lésions de bas grade analysées dans la présente série, pourrait représenter la différence d'agressivité de ces lésions, reflétant les différents états physiques des HPV. Ainsi, les néoplasies intra-épithéliales exprimant fortement la p16 pourraient montrer une proportion plus importante de HPV intégré dans le génome des cellules hôtes. Alors que l'absence de cette surexpression s'expliquerait par une possible association entre les lésions de bas grade et l'infection à HPV à bas risque, soit encore par l'existence d'une voie de carcinogenèse indépendante des HPV, mais n'aboutissant pas à

une accumulation de la protéine p16 dans les cellules prolifératives (28-30).

Compte tenu de résultats du présent travail, corrélés à ceux des travaux de cohorte de certains auteurs susmentionnés, la p16 peut donc être considérée comme un biomarqueur spécifique et efficace des néoplasies intra-épithéliales du col utérin ayant un potentiel de progression tumorale. Ce qui nous permet de suggérer son utilisation dans le diagnostic de routine dans notre milieu, afin d'identifier et de confirmer les lésions de bas grade p16 positives. Ceci permet aux cliniciens de suivre davantage cette catégorie des femmes, porteuses des lésions potentiellement évolutives, afin d'éviter la survenue des stades invasifs des lésions cancéreuses du col utérin et réduire le coût du dépistage pour la catégorie des femmes p16 négatives.

#### *Association entre les types des néoplasies intra-épithéliales avant et après immunomarquage à la p16 et à la Ki-67*

La majorité des néoplasies intra-épithéliales de cette série ont montré une positivité aux immunomarquages utilisés (65/70, soit 92,8 %). Le nombre des couches marquées par la p16 et la Ki-67 augmentait, sur la hauteur de l'épithélium malpighien concerné, en fonction du grade de la lésion. Ce faisant, le marquage immunohistochimique était significativement associé au grade des néoplasies intra-épithéliales pour la p16 (p=0,001), et pour la Ki-67 (p=0,004). Les résultats de la présente recherche concordent avec ceux rapportés par de nombreux auteurs, ayant exploré la p16 et la Ki-67 dans les néoplasies intra-épithéliales du col utérin, notamment Nabiha *et al.* (23), qui ont démontré que la surexpression de p16 était associée au grade de la lésion (p < 0,0001) et à l'infection par les HPV à haut risque (p < 0,0001). La même observation a été faite par Nieh *et al.* (31), en comparant la performance de la p16 par rapport à la recherche de l'ADN HPV, ils ont trouvé que la sensibilité de la p16 était de 95 % contre 86%





pour l'ADN HPV et la spécificité de 95 % contre 31 % ( $p \leq 0.001$ ). C'est ainsi qu'ils ont proposé l'utilisation de la p16, soit à titre systématique dans le diagnostic de routine, soit en triage des lésions précancéreuses de bas grade. C'est l'usage fondamentalement concerné par le dépistage. D'autres auteurs encore, en l'occurrence Sano *et al.* (32) et Klaes *et al.* (33), ont décrit une excellente corrélation entre les lésions intra-épithéliales de haut grade, et la surexpression en immunohistochimie de la p16 sur les prélèvements biopsiques et les pièces de conisation. Ces derniers auteurs ont montré que le double marquage p16/Ki-67, donne une sensibilité plus élevée pour détecter les lésions de haut grade avec une spécificité comparable.

Dans l'enquête menée par Kruti *et al.* (26), sur base des dernières recommandations du Collège des Pathologistes Américains et de la Société Américaine de la Colposcopie et la Pathologie Cervicale, et de l'utilisation accrue de l'immunomarquage à la p16, ils ont pu reclasser les néoplasies intra-épithéliales équivoques de grade intermédiaire, soit dans le groupe des lésions de haut grade, soit dans le groupe des celles de bas grade.

En effet, dans la présente série l'immunomarquage p16/Ki-67, a permis de reclasser 3 cas de CIN1 comme CIN2, 1 cas de CIN1 comme CIN3, et 1 cas de CIN3 comme carcinome in situ. En plus, un foyer de micro infiltration a été noté sur un carcinome in situ après ce double marquage p16/Ki-67.

Ainsi, les résultats de la présente recherche, en accord avec ceux des auteurs ci-haut cités, montrent que l'immunomarquage p16/Ki-67 est efficace et beaucoup plus fiable pour réduire la variabilité diagnostique inter-et-intra pathologistes inévitable à l'analyse morphologique standard.

#### *Faiblesses et forces de la présente étude*

La présente étude a de limites dont il faut tenir compte dans l'interprétation des résultats. Il s'agit du caractère retrospectif (bien qu'une

relecture des lames ait été réalisée) avec perte possible d'informations et de la qualité de lames, et la taille relativement faible de l'échantillon ne conférant pas assez de puissance statistique. Nonobstant ces limites, il s'agit d'une étude princeps ayant exploré le double marquage immunohistochimique p16/Ki-67 avec un contrôle de qualité dans les laboratoires internationaux accrédités. Elle constitue une contribution majeure dans l'amélioration de la prise en charge diagnostique et thérapeutique des lésions précancéreuses du col utérin.

#### **Conclusion**

Les résultats de cette recherche ont montré la mise à contribution de la p16 et de la Ki-67 comme biomarqueurs spécifiques et efficaces pour un diagnostic optimal des lésions précancéreuses du col utérin. Le double marquage p16/Ki-67 a permis de requalifier les néoplasies intra-épithéliales diagnostiquées à la coloration hématoxyline éosine, d'identifier les lésions de haut grade cachées dans celles de bas grade et de révéler un foyer de micro infiltration sur le carcinome in situ. De plus, le marquage immunohistochimique était significativement associé au grade des néoplasies intra-épithéliales. D'où l'intérêt fondamental de valider la recommandation de recourir systématiquement à ces biomarqueurs, afin d'améliorer la prise en charge diagnostique et thérapeutique des lésions cervicales intra-épithéliales ayant un potentiel de progression vers le cancer. Le recours à l'analyse anatomopathologique, plus particulièrement l'immunomarquage p16/Ki-67, considéré comme « gold standard » dans la détection des lésions malpighiennes intra-épithéliales, permet de réduire la variabilité diagnostique observée durant l'évaluation des lésions suspectes du col utérin. Eu égard à ce qui précède, Il est donc plus que nécessaire de vulgariser l'utilisation de ces biomarqueurs, qui constitue un net progrès, afin de contribuer efficacement à la mise en œuvre d'une stratégie nationale de lutte contre le



cancer du col utérin, qui tarde à voir le jour en RDC.

### Conflit d'intérêt

Les auteurs déclarent ne pas avoir de conflits d'intérêts en relation avec cet article.

### Contribution des auteurs

- Conception, collecte, rédaction : KJK
- Collecte, rédaction : LBM, KRS
- Interprétation et correction : KJMM, PNM, KPZ, MAB, MCN
- Relecture des lames, interprétation : KJK, KRS, KOM, PNM
- Superviseurs, Rédaction : CRB, KRM, KPZ

Tous les auteurs affirment avoir lu et approuvé la version finale de ce manuscrit.

### Remerciements

Toute notre reconnaissance au Cabinet d'Anatomie et de Cytologie Pathologiques LEBOMA où les analyses immunohistochimiques ont été faites. Les auteurs remercient également tous les laboratoires (CHU de Liège, Hôpital Pasteur à Nice et le Centre de Biologie et de Pathologie à Lyon) pour avoir effectué le contrôle qualité. Notre profonde gratitude s'adresse également au Docteur Christian Mayemba et à Madame Euphrasie Kawila, qui nous ont facilité l'achat du panel d'anticorps à partir des USA via CANADA.

### Références

1. Carpentier C. Les nouvelles stratégies de dépistage des lésions cervicales utérines à HPV. *Revue générale Cancérologie* 2015 ; **178** : 9-12.
2. Denny LL, Pollack A, Wright TC. Direct visual inspection for cervical cancer screening: an analysis of factors influencing test performance. *Cancer* 2002; **94**: 1699-1707.
3. Beltzer IN, Duport N, Hamers F. Résultats finaux de l'évaluation du dépistage du cancer du col de l'utérus organisé dans 13 départements en France. *Bull épidémiol hebd* 2017 ; **2** : 26-31.
4. Denny LA, Sankaranarayanan R, DeVuyst H, Kim JJ, Adefuye PO, Alemany L *et al.* Recommendations for cervical Cancer Prevention in Sub-Saharan. *Africa Vaccine* 2013; **31**: 73-74.
5. Lussy PJ, Carter ET, Lee M and Bartels AS. Massive single visit cervical pre-cancer and cancer screening in eastern Democratic Republic of Congo. *BMC Women's Health* 2019; **19**: 43-48.

6. Kremer WW, Vink JF, Van MZ, Dreyer G, Rozendaall L, Doorbar J *et al.* Characterization of cervical biopsies of women with HIV and HPV co-infection using p16ink4a, ki-67 and HPV E4 immunohistochemistry and DNA methylation. *Mod Pathol* 2020 ; <https://doi.org/10.1038/s41379-020-0528-x>.
7. Amir R, Sveinung W, Greta D. HPV types in cervical cancer tissue in South Africa. A head-to-head comparison by mRNA and DNA. *Medicine* 2017; **96**: 46-52.
8. Mutombo BA, Rahma T, Cindy S, Lisbeth R, Bogersb J, Geertruydend JV *et al.* Efficacy of antiviral drug AV2 in the treatment of human papillomavirus associated precancerous lesions of the uterine cervix: A randomized placebo controlled clinical trial in Kinshasa, DR Congo. *Contemp Clin Trials Commun* 2017; **8**: 135-139.
9. Ali-Risasi C, Praet M, Renterghem L, Zinga B, Sengeyi D, Lokomba V *et al.* Profil génotypique du papillome virus humain rencontré dans l'environnement de Kinshasa : intérêt vaccinal. *Med Trop* 2008 ; **68** : 617-620.
10. Sophie A, Sébastien H, François D. Papillomavirus : les virus et la physiopathologie de l'infection. *Med thérap pédiat* 2010 ; **13** : 5-19.
11. Ali-Risasi C, Verdonck K, Padalko E, Vanden D, Praet M. Prevalence and risk factors for cancer of the uterine cervix among women living in Kinshasa, the Democratic Republic of the Congo: a cross - sectional study. *Infect Agent Cancer* 2015; **10**: 20-31.
12. Raifu A, El-Zein M, Sangwa GL, Ramanakumar A, Walter SD, Ratnam S *et al.* Determinants of cervical cancer Screening Accuracy for Visual Inspection with Acetic Acid (VIA) and Lugol's Iodine (VILI) Performed by Nure and Physician. *Consolaro MEL, Plos one* 2017 ; **12**: 170-180.
13. Sangwa LG, Salaheddin M, Samih H, Nasr J L, Kayembe PK, Tozin Rahma R *et al.* Visual inspection as a cervical cancer screening method in a primary health care setting in Africa. *Int. J. Cancer* 2006 ; **119**: 1389-1395.
14. Kurman RJ, Carcangiu ML, Herrington SC, Young HR (Eds) WHO : Classification of tumours of female reproductive organs. *IARC Lyon* 2014: 260-280.
15. World Health Organization. Cancer and pre-cancer classification systems. In: *Comprehensive Cervical Cancer Control: A Guide to Essential Practice*. 2nd edition. Geneva, 2014. Available from:



- <https://www.ncbi.nlm.nih.gov/books/NBK269605>.
16. Hovland S, Arbyn M, Lie AK, Ryd W, Borge B, Berle EJ *et al.* A comprehensive evaluation of the accuracy of cervical pre-cancer detection methods in a high- risk area in East Congo. *Br J Cancer* 2010 ; 102: 957-965.
  17. Yu L, Fei L, Liu X, Pi X, Wang L, Chen S. Application of p16/Ki-67 dual-staining cytology in cervical cancers. *Journal of Cancer* 2019;10: 2654-2660.doi: 10.7150/jca.32743.
  18. Dachez R. Intérêt des nouveaux marqueurs dans la prise en charge des lésions précancéreuses du col utérin. *J. de Gyn obst et biol de la reprod* 2008; **37** : 152-154.
  19. Bergeron C, Ordi J, Schmidt D, Trunk MJ, Keller T, Ridder R. *et al.* Conjunctive p16 testing significantly increases accuracy in diagnosing high-grade cervical intraepithelial neoplasia. *Am J Clin Pathol* 2010 ; **133** : 395-406.
  20. Bergeron C, Wesntzensen N, Frédéric C, Magnus VK, Knebel D. La protéine p 16 : un marqueur cytogique pour détecter les néoplasies intra-épithéliales de haut grade. *Ann Pathol* 2006 ; **26** : 397 - 402.
  21. Bergeron C. Pourquoi et quand demander la détection de la protéine p16. Extraits de mise à jour en gynécologie médicale. [www.cngof.fr/journée](http://www.cngof.fr/journée).
  22. Bergeron C. Que peut apporter la protéine p16 à la prise en charge de la pathologie cervicale. Disponible sur [www.cngof.fr/journée](http://www.cngof.fr/journée) consulté le 1 mars 2020
  23. Nabiha M, Sihem H, Rengaswamy S, Kedar D, Bhagwan N, Atyl B *et al.* La surexpression de p16INK4A est un marqueur utile des lésions du col utérin. *Ann Biol Clin* 2010 ; **68** : 409-414.
  24. Agoff SN, Lin P, Morihara J, Mao C, Kiviat NB, Koutsky LA. La p16 expression correlates with degree of cervical neoplasia: a comparison with Ki-67 expression and detection of high-risk HPV types. *Mod Pathol* 2003; **16**: 665 - 673.
  25. Wang JL, Zheng BY, Li XD, Herrero R, Sherman ME, Burk RD *et al.* Predictive significance of the alterations of p16INK4A, p14ARF, p53, and proliferating cell nuclear antigen expression in the progression of cervical cancer. *Clin Cancer Res* 2004; **10**: 2407- 2414.
  26. Kruti P, Maniar, Beatriz S, Ajit P, Demirkan B. Ritu N *et al.* Rôle of the Biomarker p16 in Downgrading -IN 2 Diagnoses and Predicting Higher-grade Lesions. *Am J Surg Pathol.* 2015 ; **39** : 1708 - 1718.
  27. Amaia S, Paola C, Adela S, Aureli T, Roser E, Lorena M *al.* p16 staining has limited value in predicting the outcome of histological low-grade squamous intraepithelial lesions of the cervix. *Modern Pathology* 2016 ; **29** : 51 -59.
  28. Saqi A, Pasha TL, MC Grath MC. Overexpression of p16 in liquid-based specimens (surepath) as marker of cervical dysplasia and neoplasia. *Diag cytopath* 2002 ; **27** :365-670.
  29. Negri G, Vittadello F, Romano F, Kasal A, Rivasi F, Giraldo S *et al.* p16INK4a expression and progression risk of low-grade intraepithelial neoplasia of the cervix uteri. *Virchows Arch* 2004;**445**: 616-620.
  30. Keating JT, Cviko A, Riethdorf S, Riethdorf L, Quade BJ, Sun D *et al.* Ki-67, cyclin E, and p16INK4 are complimentary surrogate biomarkers for human papilloma virus related cervical neoplasia. *Am J Surg Pathol* 2001; **25**: 884-918.
  31. Nieh S, Chen SF, Chu TY, Lai C, FuE. Expression of p 16 in pap smears containing atypical glandular cells from the uterine cervix. *Acta cytol* 2004 ; **48** : 173-180.
  32. Sano T, Oyama T, Kashiwabarak, Fukuda T, Nakajima T. Immunohistochemical overexpression of p16 protein associated with intact retinoblastoma protein expression in cervical cancer and cervical intraepithelial neoplasia. *Path int* 1998; **48**: 585-585.
  33. Klaes R, Friedrich T, Spitkovsky D, Ridder R, Rudy W, Petry U. Overexpression of p16INK4a as a specific marker for dysplastic and neoplastic epithelial cells of the cervix uteri. *Int J Cancer* 2001; **92** : 276-284.

**Tableau 1. Association entre les types histopathologiques de néoplasies intra-épithéliales et immunomarquage à la p16 et au Ki-67**

Type de LMIE	n avant	Marqueur immunohistochimique				n après
		p16		Ki-67		
		Négatif	Positif	Négatif	Positif	



<b>CP</b>	2	2	0		2	0		2
<b>CIN1</b>	44	3	41		0	44		40
<b>CIN2</b>	11	0	11	<b>0,001</b>	0	11	<b>0,004</b>	15
<b>CIN3</b>	9	0	9		0	9		8
<b>CIS</b>	4	0	4		0	4		5



**Tableau 2. Classification de types de néoplasies intra-épithéliales avant et après immunomarquage à la p16 et au Ki-67**

LMIE avant	n	LMIE après					P
		0CIN1	CIN2	CIN3	CIS	CP	
CP	2	0	0	0	0	2	<b>0,001</b>
CIN1	44	40	3	1	0	0	
CIN2	11	0	10	1	0	0	
CIN3	9	0	0	8	1	0	
CIS	4	0	0	0	4	0	