



Diagnostic mycologique d'une mucormycose disséminée chez un enfant atteint d'aplasie médullaire idiopathique : à propos d'un cas

Mucological diagnosis of disseminated mucormycosis in a patient with idiopathic aplastic anemia: case report

Rajaa Tissir¹, Ikhlafe Mouayche², Redouan Moutaj², Ilyas Tazi¹

Correspondance

Rajaa Tissir, MD.

Courriel: tissirrajaa2013@gmail.com

Summary

Mucormycosis is a rare, opportunistic and aggressive fungal infectious disease occurring mainly in immunocompromised individuals. It is invasive with most often, a fatal evolution. It is due to a filamentous fungi of the order mucorales. The transmission is by air, with a nasal-sinus tropism. However, other localizations including digestive, cutaneous pulmonary and disseminated localizations are possible but rare. The clinical signs are not specific, which delays the diagnosis. The Clinical expression of mucormycosis includes nasal, neurological, cutaneous and ophthalmologic signs in a context of fever and deterioration of the overall condition of the patient. The positive diagnosis is based on mycological and pathological examination. The prognosis is dark, depending on the early diagnosis and treatment. Herein, we report a case of an 11-year-old child with disseminated mucormycosis whose evolution was pejorative.

Keywords: Mucormycosis, zygomycete, aplastic anemia, child

Received: July 17th, 2020

Accepted: September 17th, 2020

1 Service Hématologie, CHU Mohammed VI, Université Cadi Ayyad Marrakech, Maroc

2 Service de Parasitologie Mycologie, Hôpital militaire Avicenne, Université Cadi Ayyad Marrakech, Maroc

Résumé

La mucormycose est une pathologie infectieuse fongique rare, survenant surtout chez les sujets immunodéprimés, d'évolution fatale le plus souvent. La transmission se fait par voie aérienne, avec un tropisme naso-sinusien par ailleurs d'autres localisations : pulmonaire cutanée digestive et disséminées sont possibles mais exceptionnelles. Les signes cliniques sont peu spécifiques ce qui retarde le diagnostic qui repose sur l'examen mycologique et anatomopathologique des tissus infectés. Nous rapportons le cas d'une mucormycose disséminée à point de départ cutané chez un enfant suivi pour aplasie médullaire idiopathique, dont l'évolution était péjorative.

Mots-clés : Mucormycose, zygomycète, aplasie médullaire, enfant

Reçu le 17 juillet 2020

Accepté le 17 septembre 2020

Introduction

La mucormycose a été décrite la première fois par Grégory en 1943 (1). C'est une pathologie infectieuse rare d'origine fongique, opportuniste et agressive survenant le plus souvent chez les sujets immunodéprimés. Cette mycose se caractérise par un taux de mortalité élevé lié surtout à son caractère invasif (1). Les agents infectieux incriminés sont des champignons filamenteux de l'espèce des mucorales, de la classe des zygomycètes, ubiquitaires avec neuf genres dont les plus retrouvés chez l'homme sont : Rhizopus, Mucor et Lichtheimia (2-3). La transmission se fait par voie aérienne, avec un tropisme naso-sinusien dans 40% des cas, les autres localisations sont possibles mais rares telles que la localisation pulmonaire cutanée, digestive et la mucormycose disséminée (1,3). Le diagnostic positif repose sur l'examen mycologique et anatomopathologique (4-5). Le pronostic est sombre, dépendant de la précocité du diagnostic et de la rapidité de prise en charge thérapeutique (2,6).

Nous rapportons le cas d'un enfant qui avait présenté une mucormycose disséminée révélée par une nécrose cutanée.



Observation clinique

Enfant âgé de 11 ans vivant en milieu rural, issue d'un mariage non consanguin, d'un père agriculteur et d'une mère managère, suivi pour aplasie médullaire sévère selon les critères de Camita mis sous ciclosporine à la dose de 4mg/kg/j avec rémission partielle, en attendant l'allogreffe de moelle. L'enfant est admis aux urgences pour syndrome infectieux fait de fièvre chiffrée à 39°C isolée sans autres signes associées avec un bilan infectieux négatif (notamment un ECBU stérile, une radiographie du thorax normal, hémoculture stérile et une CRP normale) et l'échec de l'antibiothérapie probabiliste (ceftriaxone+amikacine). Durant son hospitalisation, l'évolution était marquée par l'apparition de deux lésions cutanées de 2 cm de diamètre nodulo-croûteuses et nécrotiques de la face dorsale de la main droite (figure 1).

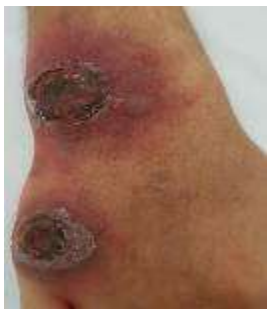

Figure 1. Photo montrant deux lésions cutanées nodulo-croûteuses et nécrotiques de la face dorsale de la main droite

Un raclage des lésions était réalisé. Le frottis après coloration de May Grunwald Giemsa a montré des filaments larges non septés (figure 2).

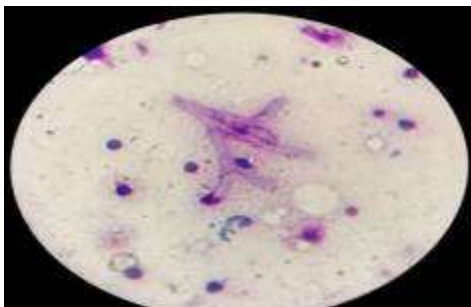


Figure 2. Photo montrant des filaments de mucorale irréguliers, larges, non cloisonnés et ramifiés à angle droit

A la culture en milieu de Sabouraud des colonies très expansives, de couleur blanc-gris, envahissaient rapidement tous les milieux de culture (figure 3). Cet aspect orientait vers un champignon filamenteux de l'ordre des Mucorales appartenant au genre *Rhizopus*.



Figure 3. Image montrant les cultures ensemencées en milieu de Sabouraud d'allure cotonneuse de couleur blanche puis grise tandis que le verso est incolore

Afin d'exclure une contamination superficielle et transitoire par cette moisissure, une biopsie profonde était pratiquée. L'examen direct a montré des filaments larges, non septés, ramifiés et à angle droit révélant la présence d'un champignon zygomycète. Les cultures de ces prélèvements cutanés ensemencés en milieux de Sabouraud étaient rapidement extensives d'allure cotonneuse envahissant tout le tube et la boîte de pétri. Microscopiquement des grands sacs sporogènes appelés sporocystes rempli de spores de grande taille se trouvent à l'extrémité de sporocystophores allongés et disposés en bouquet, de nombreuses structures en racine, appelées rhizoïdes, sont caractéristiques du genre *Rhizopus* (figure 4). Ainsi le diagnostic d'une mucormycose cutanée à *Rhizopus oryzae* était retenu.

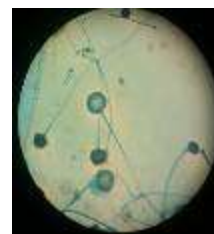

Figure 4. Photo montrant l'aspect microscopique après 2 jours de culture sur milieu de Sabouraud par technique du drapeau

L'objectif thérapeutique était de juguler cette infection mycotique, le patient a été mis sous amphotéricine B lyophilisée à la dose de 1 mg/Kg/jour avec un ionogramme biquotidien

et une transfusion en unité plaquettaire quotidienne. Quatre jours après, malgré l'amélioration de son hémogramme, l'évolution était marquée par l'extension des lésions avec apparition des zones nécrotiques, une détresse respiratoire et le décès du patient dans un tableau de choc septique avec défaillance multiviscérale sans trouble ionique ni syndrome hémorragique.

Discussion

Les mucormycoses ou zygomycoses sont des infections fongiques rares à évolution aiguë, secondaires à des champignons filamenteux ubiquitaires de la classe des zygomycètes, qui comprend trois ordres : mortieralles, mucorales et entomophtorales. Nous distinguons dans l'ordre mucorales, les genres suivants : *Cepophysomyces*, *Absidia*, *Cunninghamella*, *Rhizomucor*, *Mucor*, *Rhizopus* et *Syncephalostrum* (3). Le genre *Rhizopus* est le plus fréquent (80 à 90% selon certaines séries) et l'espèce *R. oryzae* est la plus retrouvée. La contamination se fait le plus souvent par inhalation de spores, ou exceptionnellement par inoculation cutané sans contamination interhumaine (6). Il n'y a donc pas d'indication à isoler les patients atteints de mucormycose (1-2, 7). Les parois vasculaires sont envahies préférentiellement ce qui entraîne des thromboses avec nécrose ischémique des tissus, ensuite la dissémination se fait de proche en proche ou par voie hématogène (8-10). Dans les rares formes chroniques, des lésions granulomateuses ou mixtes peuvent être observées (4). La mucormycose touche le plus souvent les sujets immunodéprimés suite à un traitement par chimiothérapie, un diabète ou un traitement immunosuppresseur comme la ciclosporine chez notre patient. D'autres facteurs prédisposant peuvent être incriminés tels que la neutropénie sévère et prolongée après greffe de moelle, l'insuffisance rénale avancée, le syndrome d'immunodéficience acquise, la corticothérapie prolongée, le déficit immunitaire, la malnutrition protéino-calorique et le traitement par le chélateur de fer (11-13). La mucormycose peut se présenter selon plusieurs

tableaux cliniques associant des signes nasosinusiens, ophtalmologiques, cutanés, neurologiques dans un contexte de fièvre et d'altération de l'état général (7, 9, 13). Initialement, les signes cliniques sont peu spécifiques expliquant le retard diagnostique (7, 14). Par contre, l'apparition de lésions nécrotiques comme signe de gravité sous forme d'escarres doivent faire évoquer le diagnostic surtout chez un sujet immunodéprimé (1, 15) comme c'est le cas de notre patient.

Le diagnostic de la mucormycose est essentiellement histologique, à partir de prélèvements biopsiques ou chirurgicaux qui permet, par des coloration spéciales Periodic Acid Schiff (PAS), Gomori-Grocott, de montrer des hyphes mycéliens, larges épais, courts, non septés, avec des ramifications souvent à angle droit, portant des sporanges ou des sporocytes de forme variable dont l'espèce et le genre sont à déterminer par la mise en culture des fragments de biopsie sur milieu de Sabouraud en 24 à 48 heures.

La prise en charge thérapeutique de la mucormycose repose sur 3 volets : le traitement antifongique, le débridement chirurgical et la correction des facteurs de risque (7-8). Le traitement doit être démarré le plus tôt possible avant confirmation du diagnostic et après la réalisation des prélèvements mycologiques. L'amphotéricine B est l'antifongique de référence à la dose de 1 à 1,5 mg/kg/j, avec une dose totale de 3 à 4 g qui nécessite une surveillance stricte des effets secondaires notamment l'hypokaliémie et la thrombopénie. Le posaconazole est indiqué en cas d'échec ou de résistance puisque les mucorales sont résistantes à tous les autres azolés. La durée minimale du traitement antifongique est de 12 semaines en fonction de l'évolution (15). Elle doit être prolongée jusqu'à la résolution des signes cliniques, des signes radiologiques et de l'immunosuppression sous-jacente. La prophylaxie est indiquée chez les patients traités et guéris devant recevoir de nouveaux cycles d'immunosuppresseurs (16). En complément au traitement médical, la résection chirurgicale des tissus nécrosés est nécessaire car elle permet au



traitement systémique d'atteindre les zones infestées et de réduire la charge fongique (17). Malgré les progrès thérapeutiques, le pronostic fonctionnel et vital de la mucormycose est grave avec un taux de mortalité élevé de l'ordre de 20 à 50% (3,9) lié à de multiples facteurs : comme le retard diagnostique dépassant les 6 jours, la fragilité du terrain, l'irréversibilité du dysfonctionnement immunitaire, l'extension endocrânienne, orbitaire et au palais et le traitement exclusivement médical (7-8, 14, 16). L'évolution fatale chez notre patient s'explique par le terrain d'immunodépression à la fois lié à l'aplasie médullaire et au traitement immunosuppresseur, et au retard diagnostique lié à la non spécificité des signes cliniques ainsi qu'à la dissémination de la mycose à point de départ cutané malgré l'absence de porte d'entrée.

Conclusion

Ce patient immunodéprimé (aplasie médullaire et immunosuppresseur) a présenté une infection mycotique cutanée (mucormycose ayant conduit au décès) dont le diagnostic mycologique couplée à l'anatomopathologique était cruciale. Les auteurs attirent l'attention des cliniciens sur la recherche précoce de cette complication devant une nécrose cutanée survenue chez un patient immunodéprimé.

Conflit d'intérêt

Les auteurs déclarent ne pas avoir de conflits d'intérêts en relation avec cet article.

Contribution des auteurs

Raja tissir : conception, rédaction de l'article
Ilyas tazi : recherche bibliographique et interprétation
Ikhlas. Mouayache : analyse parasitologique et la prise des photos
Redouan moutaj: recherche bibliographique
Tous les auteurs ont lu et approuvé la version finale et révisée de l'article.

Références

1. Skiada A, Lanternier f, Groll AH, Pagano L, Zimmerli S, Herbrecht R, *et al.* Diagnosis and treatment of mucormycosis in patients with hematological malignancies: guidelines from the

- 3rd European Conference on Infections in Leukemia. *Haematologica* 2013; **98**: 492–504.
2. Sellami M, Mnejja M. Rhinocerebral mucormycosis: a rare infection. *Pan Afr Med J* 2017; **26**: 143.
3. Hassan MA, Voigt K. Pathogenicity patterns of mucormycosis: epidemiology, interaction with immune cells and virulence factors. *Med Mycol* 2019; **57** (2): S245- S256.
4. Termos S, Othman F, Alali M, Al Bader BMS, Alkhadher T, Hassanaiah WF, *et al.* Total Gastric Necrosis Due to Mucormycosis: A Rare Case of Gastric Perforation. *Am J Case Rep.* 2018; **19**: 527–533.
5. Castrejón-Pérez AD, Welsh EC, Miranda I, Ocampo-Candiani J, Welsh O. Cutaneous mucormycosis. *An Bras Dermatol* 2017; **92** (3): 304–311.
6. Ibrahim AS, Spellberg B, Walsh TJ, Kontoyiannis PD. Pathogenesis of Mucormycosis. *Clin Infect Dis* 2012; **54** (1): S16–S22.
7. Spellberg S, Ibrahim A, Roilides E, Lewis RE, Lortholary O, Petrikos G, *et al.* Combination Therapy for Mucormycosis: Why, What, and How? *Clin Infect Dis* 2012; **54** (1): S73–78.
8. Luo G, Gebremariam T, Lee H, French SW, Wiederhold NP, Patterson TF *et al.* Efficacy of Liposomal Amphotericin B and Posaconazole in Intratracheal Models of Murine Mucormycosis. *Antimicrob Agents Chemother* 2013; **57** (7): 3340–3347.
9. Tissot F, Agrawal S, Pagano L, Petrikos G, Groll AH, Skiada A, *et al.* ECIL-6 guidelines for the treatment of invasive candidiasis, aspergillosis and mucormycosis in leukemia and hematopoietic stem cell transplant patients. *Haematologica* 2017; **102** (3): 433–444.
10. Sakamoto H, Itonaga H, Sawayama Y, Taguchi J, Saijo T, Kuwatsuka S *et al.* Primary Oral Mucormycosis Due to *Rhizopus microsporus* after Allogeneic Stem Cell Transplantation. *Intern Med* 2018; **57** (17): 2567–2571.
11. Hammond SP, Baden LR, Marty FM. Mortality in Hematologic Malignancy and Hematopoietic Stem Cell Transplant Patients with Mucormycosis, 2001 to 2009. *Antimicrob Agents Chemother* 2011; **55** (11): 5018–5021.
12. Kontoyiannis DP, Lewis RE. How I treat mucormycosis. *Blood* 2011; **118** (5): 1216–1224.
13. Bini R, Addeo A, Maganuco L, Fontana D, Viora T, Leli R. The role of surgery in a case of diffuse mucormycosis with haematemeses and gastric necrosis. *Ann R Coll Surg Engl* 2014; **96** (5): e31–33.
14. Kogure Y, Nakamura F, Shinozaki-Ushiku A, Watanabe A, Kamei K, Yoshizato T, *et al.* Pulmonary mucormycosis with embolism: two

- autopsied cases of acute myeloid leukemia. *Int J Clin Exp Pathol* 2014; **7** (6): 3449–3453.
15. Mohamed MS, Abdel-Motaleb HY, Mobarak FA. Management of rhino-orbital mucormycosis. *Saudi Med J* 2015; **36** (7): 865–868.
 16. Alqhamdi S, Idress B, Alharbi A, Aljurais N. Case report: Disseminated pulmonary mucormycosis involving spleen in diabetic patient with aggressive surgical approach. *Int J Surg Case Rep* 2019; **54**: 42–46.
 17. Skiada A, Lass-Floerl C, Klimko N, Ibrahim A, Roilides E, Petrikkos G. Challenges in the diagnosis and treatment of mucormycosis. *Med Mycol* 2018; **56** (1): 93–101.