

**Corps étrangers laryngo-trachéo-bronchiques de l'enfant : à propos de 62 cas au bloc opératoire du Centre Hospitalo-Universitaire de Cocody à Abidjan, Côte-d'Ivoire****Laryngo-tracheo-bronchial foreign bodies in children: about 62 cases in the operating room at Cocody University Hospital, Abidjan, Côte-d'Ivoire**

Chake Maria Bekoin Abhé¹, Marie Cécile Olama¹, Michael Paterné Mobio¹, Abdoulaye Ouattara¹, Théodore Klinna Coulibaly¹, Yavo Tetchi¹

Correspondance

Chake Maria Bekoin Abhé

Courriel : maria.bekoin@yahoo.fr

Summary

Context and Objective. Inhalation of foreign bodies is a common cause of respiratory distress in children, but the relative data from sub-Saharan Africa are scarce. The present study aimed to describe the epidemiological-clinical and evolutionary aspects of laryngo-tracheo-bronchial foreign bodies in children. **Methods.** A retrospective descriptive study was conducted on medical records from children received in the operating room of the University Hospital of Cocody between 2008 and 2017. Were eligible all children from 0 to 15 years of age, who had undergone a rigid bronchoscopy under general anaesthesia for extraction of laryngo-tracheo-bronchial foreign bodies with radiological confirmation. **Results.** Sixty-two children were included. The average consultation time was 29.4 ± 7.7 days. The reasons for consultation were frequently penetration syndrome, chronic cough, dyspnea. The chest radiography of the face showed the object in 88.7% of cases and radiological complications in 66.1%. The rigid bronchoscopy under general anaesthesia lasted an average of 31.2 minutes. The right bronchial tree was the site of choice and the objects involved were mostly metallic in nature. Per- and post-operative complications (41.9%) were dominated by bleeding (23.1%) and emphysema (11.6%), respectively. The fatality rate was 8.1%. **Conclusion.** Child care and education would be focal points to reduce the incidence of this domestic accident.

Keywords: child, foreign body, laryngo-tracheo-bronchial

Received: February 5th, 2020Accepted: August 14th, 2020

1 Service de réanimation - BP V13 Abidjan - Tel : 00225 22 48 10 00 - CHU de Cocody (Abidjan - Côte-d'Ivoire)

Résumé

Contexte et objectif. L'inhalation de corps étranger est une cause fréquente de détresse respiratoire chez l'enfant, mais les données y relatives en Afrique subsaharienne sont fragmentaires. L'objectif de la présente étude était de décrire les aspects épidémiocliniques et évolutifs des corps étrangers laryngo-trachéo-bronchiques de l'enfant. **Méthodes.** Etude documentaire descriptive couvrant la période de 2008 à 2017 au bloc opératoire du CHU de Cocody. Ont été inclus tous les enfants de 0 à 15 ans, ayant eu une bronchoscopie rigide sous anesthésie générale pour extraction de corps étrangers laryngo-trachéo-bronchiques avec confirmation radiologique. **Résultats.** Le nombre de patients recensés était de 62. Le délai moyen de consultation était de $29,4 \pm 7,7$ jours. Les motifs de consultation étaient fréquemment un syndrome de pénétration, une toux chronique, une dyspnée. La radiographie pulmonaire de face montrait l'objet incriminé (88,7%) et des complications radiologiques (66,1%). L'intervention a duré en moyenne 31,2 minutes. L'arbre bronchique droit était le siège de prédilection et les objets incriminés étaient surtout de nature métallique. Les complications per et post-opératoires (41,9%) étaient dominées par le saignement (23,1%) et l'emphysème (11,6%). Le taux de létalité était de 8,1%. **Conclusion.** La prise en charge et l'éducation infantile seraient des points focaux pour réduire l'incidence de cet accident domestique.

Mots-clés : Corps étranger, enfant, laryngo-trachéo-bronchique

Reçu le 5 février 2020

Accepté le 14 août 2020

Introduction

L'inhalation de corps étranger est une cause fréquente de détresse respiratoire chez l'enfant, pouvant mettre en jeu le pronostic vital dans un tableau d'asphyxie aiguë. C'est un accident domestique dont l'incidence est de 17 500 cas par an aux États-Unis et de 700 cas par an en France (1). Au Gabon, l'extraction des corps étrangers des voies aériennes représentait 2% des activités chirurgicales (2).

La description clinique de ce type d'accident est identique depuis plusieurs décennies. Il nécessite la conjonction de trois facteurs : un corps étranger, un événement favorisant et un terrain prédisposé (3-4). En Côte-d'Ivoire, cet accident infantile est cause de drame familial. Les chiffres statistiques chez l'enfant étant rares, la méconnaissance des praticiens et du grand public sur les techniques d'extraction des corps étrangers inhalés rendent la prise en charge difficile et tardive. Notre objectif était de décrire le profil épidémiologique et le devenir des enfants admis pour extraction de corps étranger laryngo-trachéo-bronchique au bloc opératoire.

Méthodes

Il s'agissait d'une étude documentaire descriptive d'une durée de 10 ans allant de 2008 à 2017. Les patients ont été sélectionnés par consultation de données archivées de la population d'enfants admis au bloc opératoire. Ont été inclus, tous les enfants de 0 à 15 ans qui avaient bénéficié d'une bronchoscopie rigide sous anesthésie générale avec extraction d'un corps étranger laryngo-trachéo-bronchique (CELTB) confirmé par des examens radiologiques. Les patients dont les dossiers étaient incomplets ont été exclus. Les paramètres étudiés étaient d'ordre épidémiologique (âge, sexe, provenance), clinique (motif de consultation, délai d'admission, nature des objets incriminés), paraclinique (radiographie pulmonaire, scanner thoracique), thérapeutique (durée de l'intervention, localisation du corps étrangers, complications per et postopératoires) et évolutif (devenir, létalité). Les registres du bloc opératoire, les fiches d'anesthésie et les dossiers d'observation médicale des services de pneumologie et d'oto-rhino-laryngologie ont permis de documenter les fiches d'enquête individuelle pré-établies. Les résultats en valeurs qualitatives ont été exprimés en fréquences et en pourcentages ; ceux en valeurs quantitatives en moyennes avec leur indice de dispersion.

Résultats

Le nombre de patients recensés était de 62, soit une activité anesthésique annuelle de 0,02%. L'âge moyen était de 5,7 ans \pm 4,4 ans avec des extrêmes de 4 mois et 7 ans. Les enfants de plus de 36 mois représentaient 64,5% des cas, la tranche d'âge de 12 mois à 36 mois était de 21% et les moins de 12 mois de 14,5%. Le sex-ratio M/F était de 1,8/1 avec une prédominance masculine de 64,5%. Parmi les enfants d'âge scolaire, 50% n'étaient pas scolarisés. Les centres de santé ruraux avaient référé 22,6% des enfants. Les motifs de consultation étaient un syndrome de pénétration (85,5%), une toux chronique (9,7%), et une dyspnée (4,8%). Le délai d'admission était en moyenne de 29,4 \pm 7,7 jours avec des extrêmes de 2 heures et 92 jours). Le délai de consultation était d'au plus 24 heures dans 29% des cas, de 2 à 7 jours pour 46,8% des cas et plus d'une semaine pour 24,2% des cas. La radiographie standard du thorax de face faite chez tous les enfants montrait l'objet incriminé (88,7%), une atelectasie (41,9%), une broncho-pneumopathie (19,4%), une dilatation des bronches (3,2%) et une suppuration bronchique (1,6%). Le scanner thoracique permettait de localiser le corps étranger non radio-opaque (11,3%). Le tableau 1 liste les différentes localisations bronchiques retrouvées avec une prédominance au niveau de la bronche souche droite (40,3%).

Table 1. Patient distribution according to laryngo-bronchial location

| Localisation | Effectif | % |
|----------------------------|-----------|-------------|
| Larynx | 4 | 6,4 |
| Trachée | 11 | 17,7 |
| Arbre bronchique droit | | |
| Bronche souche droit | 25 | 40,3 |
| Bronche lobaire supérieure | 1 | 1,6 |
| Bronche lobaire moyenne | 3 | 4,9 |
| Bronche lobaire inférieure | 2 | 3,2 |
| Arbre bronchique gauche | | |
| Bronche souche gauche | 12 | 19,4 |
| Bronche lobaire supérieure | 1 | 1,6 |
| Bronche lobaire inférieure | 3 | 4,9 |
| Total | 62 | 100 |

La trachéotomie en urgence était pratiquée chez 6,4% des enfants devant une détresse respiratoire. La durée moyenne de l'intervention endoscopique était de 31,2 minutes avec des extrêmes de 4 et 120 minutes et dans 66,1% des cas, le temps opératoire excédait les 30 minutes (tableau 2).

Tableau 2. Répartition des patients selon la durée de l'intervention endoscopique

| Durée de l'intervention endoscopique (minutes) | Effectifs | % |
|--|-----------|------------|
| 0 – 30 | 41 | 66,1 |
| 31 – 60 | 9 | 14,5 |
| 61 – 120 | 12 | 19,4 |
| Total | 62 | 100 |

Les corps étrangers extraits (figure 1) étaient de nature métallique (clou, écrou, pointe, punaise), plastique (capuchon de stylo, embout de stylo, perle à cheveux, pièce de jouet), végétale (graine d'arachide, coque d'arachide, bout de feuille), mixte (punaise, tige de pompe à ballon) et autres (caillou, dent, écaille de poisson, arête de poisson, bout de carapace de crabe).




Figure 1. Iconographies de corps étrangers extraits
A : vis, B : capuchon de stylo, C : pointe, D : écrou, E : bouton de chemise, F-G : gonfleur de ballon, H : embout de stylo, I : punaise

La figure 2 a montré une fréquence élevée des corps étrangers de nature métallique (50%). Au cours de l'intervention endoscopique, les complications (41,9%) survenaient plus en période peropératoire qu'en période postopératoire.

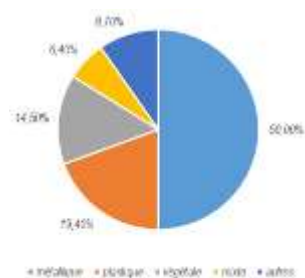


Figure 2. Répartition des patients selon la nature des corps étrangers extraits

Le tableau 3 montre que le saignement (23,1%) prédominait en peropératoire et l'emphysème (11,6%) en postopératoire. L'évolution était favorable dans 87,1% des cas. Pour un échec d'extraction bronchique, 4,8% des enfants étaient transférés en chirurgie thoracique. Le taux de létalité était de 8,1% : deux arrêts cardiaques hypoxémiques et un bronchospasme.

Tableau 3. Répartition des patients selon les complications per et post-opératoires

| Complications | Effectifs | % |
|-----------------------------|-----------|------------|
| Per-opératoire | | |
| Saignement | 6 | 23,1 |
| rupture trachéo-bronchique | 2 | 7,7 |
| Bronchospasme | 2 | 7,7 |
| Laryngospasme | 1 | 3,8 |
| Bradycardie | 1 | 3,8 |
| arrêt cardiaque hypoxémique | 3 | 11,6 |
| cyanose + desaturation | 2 | 7,7 |
| Post-opératoire | | |
| Emphysème | 3 | 11,6 |
| œdème laryngé | 1 | 3,8 |
| pneumo-médiastin | 2 | 7,7 |
| Pneumothorax | 1 | 3,8 |
| retard de réveil | 2 | 7,7 |
| Total | 26 | 100 |

Discussion

La présente étude a montré que l'inhalation d'un corps étranger était un accident domestique relativement fréquent chez l'enfant. L'âge moyen de 6 ans de nos patients est supérieur à celui des travaux de Lescane qui, avait rapporté un âge moyen de 3,2 ans en France (5). Nos chiffres s'approchaient de ceux de l'étude de Nyeki (6,4 ans) avec une prédominance masculine (2). Ces données étaient similaires à celles retrouvées dans la littérature africaine (6-8) et française (3), qui avaient décrit deux pics de fréquence. Le premier pic correspondait à la période de la préhension (de 6 mois à 2 ans) où l'absence de dents postérieures et l'impossibilité de mastiquer faciliteraient l'inhalation des corps étrangers, qui se retrouvaient en entier dans les voies aériennes. Pendant cette période, l'enfant explore l'environnement avec sa bouche qu'il utilisait comme une « troisième main ». Le deuxième pic se situait autour de 6 ans où les enfants faisaient l'apprentissage du bricolage, loin de la

surveillance parentale. En Afrique subsaharienne, le taux de scolarisation était relativement bas (9). Même si la situation semblait s'améliorer, les petits enfants occupaient leur temps par des jeux traditionnels, loin des regards des adultes, les exposant ainsi aux accidents domestiques. La plupart des auteurs se sont accordés sur le constat de la fréquence élevée des petits garçons (5, 8, 10). Ceci s'expliquerait par le fait que le petit garçon payait le plus lourd tribut à cause de son instinct de découverte plus développé et sa grande turbulence. Le diagnostic d'inhalation de corps étranger reposait essentiellement sur l'examen clinique (syndrome de pénétration) et le bilan radiologique. L'endoscopie bronchique a permis de confirmer le diagnostic et de réaliser dans le même temps, l'extraction du corps étranger. Dans notre étude, la symptomatologie se révélait le plus souvent par un syndrome de pénétration, comme l'avaient décrit les travaux Donato et Tazi, dans respectivement 59 et 63% de cas (11-12). La consultation dans un délai précoce n'était pas toujours possible dans nos contrées. Le délai moyen dans la présente étude était superposable à celui de Mnejja en Tunisie (13). Watanabe *et al.* avaient rapporté un délai moyen d'admission de 90 jours (14). Ces longs délais de consultation s'expliqueraient par le déséquilibre dans la répartition territoriale des médecins spécialistes, le sous-équipement des structures hospitalières. Nous avons noté aussi parmi ces causes, l'errance diagnostique, qui faisait évoquer l'asthme, la laryngite, la broncho-pneumopathie. Dans ce cas, le syndrome de pénétration n'avait pas été retrouvé. La radiographie pulmonaire de face avait mis en évidence le corps étranger radio-opaque ou faisait suspecter le corps étranger radio-transparent devant la présence d'une atélectasie. Dans l'étude de Hitter *et al.* reprenant une revue de la littérature sur les aspects radiologiques des corps étrangers bronchiques, on avait retrouvé selon les séries, une sensibilité allant de 67 à 80% et une spécificité allant de 44 à 74% à la phase aiguë de l'inhalation. Le recours à la tomographie thoracique avait permis d'apporter des informations sur la localisation et la taille des

corps étrangers radio-transparents et de rechercher les lésions pulmonaires associées (15). Zappa *et al.* (16) avaient montré que la tomographie thoracique n'avait pas permis de détecter les corps étrangers dont la taille était inférieure à 3 mm. Contrairement à notre série où la localisation bronchique droite du corps étranger était prédominante, l'étude de Diop *et al.* au Sénégal, retrouvait une localisation laryngée de 44,8% (8). Dès leur origine trachéale, les bronches divergeaient, formant un angle de 70° l'une par rapport à l'autre. La bronche souche droite était courte (20 à 25 mm), de fort calibre (15 à 16 mm) et verticale faisant un angle de 25° avec l'axe trachéal, ce qui expliquerait la fréquence des corps étrangers bronchiques droits. À l'inverse, la bronche souche gauche était plus longue de 40 à 45 mm, de plus petit calibre de 10 à 11 mm et horizontalisée faisant un angle moyen avec l'axe trachéal de 45° (17). La nature des corps étrangers dans notre série était surtout métallique. La plupart des auteurs africains avaient rapporté une nature alimentaire ou organique (6-8, 10,18). Les corps étrangers métalliques étaient souvent mieux tolérés par la muqueuse bronchique que les corps étrangers alimentaires. Parmi ces derniers, les oléagineux étaient responsables d'une inflammation bronchique de voisinage pouvant aller jusqu'à de véritables ulcérations de la paroi trachéo-bronchique. Ces lésions majoraient l'enclavement du corps étranger et rendaient l'extraction particulièrement difficile à cause de l'inflammation et de l'hypervascularisation de la muqueuse trachéo-bronchique. Les corps étrangers dans les voies aériennes inférieures étaient susceptibles d'entraîner plusieurs complications (atélectasie, bronchectasie, broncho-pneumopathies, granulome inflammatoire). Dans notre étude et celle de Fragra *et al.* (19), l'atélectasie était la complication prépondérante. Ceci serait la conséquence du diagnostic tardif devant une pathologie respiratoire trainante. Bien que plusieurs techniques anesthésiques étaient efficaces pour la prise en charge des enfants ayant inhalé un corps étranger, il n'existe pas encore de

consensus dans la littérature sur la technique optimale. Une concertation étroite entre l'anesthésiste, et le bronchoscopiste est cruciale (20). Les complications per-opératoires étaient dominées par la désaturation dans notre série corroborant les travaux de Zhang *et al* (18,8 %) (21). Le taux létalité de 8,1% dans cette série est nettement supérieur à celui de Diarra *et al.* à Dakar (4,8 (22). Cette mortalité relativement élevée, serait imputable aux complications peropératoires et aux difficultés d'extraction endoscopique. Bien que l'asphyxie au moment de la consultation pouvait être responsable de certains décès, un arrêt cardiaque hypoxique lors de la récupération de l'objet, une rupture bronchique et des complications peropératoires chez des patients auparavant stables constituaient les causes de la majorité des décès à l'hôpital (20). Enfin, si l'extraction endoscopique du CE n'apparaissait pas possible (enclavement, lésions bronchiques majeures), l'indication chirurgicale devait être discutée (23).

Conclusion

L'inhalation d'un corps étranger trachéo-laryngo-bronchique reste un problème d'actualité dans nos régions. La nature de l'objet incriminé tend à suivre l'évolution de la technologie, passant de l'organique au métallique. Les contraintes de la vie active exposent les enfants aux accidents domestiques. La prise en charge reste malgré tout difficile, avec le diagnostic tardif et la faible instrumentalisation du plateau technique. Les campagnes d'éducation infantile et de sensibilisation concernant les premiers soins d'urgence, la manœuvre de Heimlich et les gestes à proscrire pourraient réduire l'incidence de survenue et les complications liées à cet accident.

Conflit d'intérêt

Nous signalons qu'il n'y a aucun conflit d'intérêt sur la source de financement ou sur l'affiliation de l'auteur.

Contribution des auteurs

Chaque auteur a contribué dans les rubriques suivantes : la conception a été réalisée par Bekoin Abhe Chake Maria, la manipulation, la récolte des

données, les analyses statistiques ont été effectuées par Olama Marie Cécile et Bekoin Abhe Chake Maria, la discussion des résultats et la rédaction du texte ont été faites par Bekoin Abhe Chake Maria. La révision du document a été faite par Mobio Michael Paterno, Ouattara Abdoulaye, Coulibaly Klinna Théodore et Tetchi Yavo Denis. Tous les auteurs ont approuvé la version finale et révisée du manuscrit.

Références

- Centers for Disease Control and Prevention (CDC). Nonfatal choking-related episodes among children-United States, 2001. *MMWR Morb Mortal Wkly Rep* 2002; **51** : 945-948.
- Ngo Nyeki AR, Miloundja J, Dalil AB, Lawson JMM, Nzenze S, Sougou E *et al.* Les corps étrangers laryngo-trachéo-bronchiques: expérience de l'hôpital d'instruction des armées Omar Bongo Ondimba (HIAOBO) de Libreville. *Pan Afr Med J* 2015; **20**: 298.
- Granry JC, Monrigal JP, Dubin J, Preckel MP, Tesson B. Corps étrangers des voies aériennes. Conférences d'actualisation SFAR 1999, France. *Elsevier* 1999 ; 765-786.
- Meistelman C, Latourte M. Critères d'extubation en anesthésie en 2011 et bonnes pratiques. *Oxymag* 2011 ; **24** (120) : 4-7.
- Lescanne E, Soïn C, Ployet MJ, Lesage V, Mercier C. Corps étrangers laryngo-trachéo-bronchiques *Encycl. Med. Chir. Traité d'oto-rhino-laryngologie* : Paris, 1997 ; 20 - 730-A-10.
- Ag Mohamed A. Corps étrangers laryngo-trachéobronchiques: à propos de 20 cas. *Bulletin de la Société de pathologie exotique* 1993; **86** (5) :369-371. [PubMed] [Google Scholar]
- Sissokho B, Conessa C, Petrognani R. Endoscopie rigide et corps étrangers laryngo-trachéo-bronchiques chez l'enfant ; Réflexions à propos de 200 endoscopies réalisées en milieu tropical. *Medecine Tropicale* 1999; **59** (1): 61-67.[PubMed] [Google Scholar]
- Diop EM, Tall A, Diouf R, Ndiaye IC. Corps étrangers laryngés : prise en charge chez l'enfant au Sénégal. *Archives de Pédiatrie* 2009; **7** (1):10-15. [PubMed] [Google Scholar]
- United Nations Educational, Scientific and Cultural Organization. Paris. Rapport mondial de suivi sur l'éducation pour tous 2015 : Unesco (ISU) ; 2015. 11p.
- Vokwely EJE, Bamba JS, Hentchoya R, Alou'ou ZEJ, Biouelle JM, Mamouda K *et al.* Corps étrangers laryngo-trachéo-bronchiques de l'enfant : étude de 73 cas. *La Revue africaine d'ORL et de Chirurgie cervico-faciale* 2010 ; **10** (3) :24-28. [Google Scholar]
- Donato L, Weiss L, Bing J, Schwartz E. Corps étrangers trachéobronchiques. *Arch Pediatr* 2000; **7** (S1): 56-61.

12. Tazi M, Benjelloum BD, Hassani A, Mahraui C, Alaoui I, Barahioui M *et al.* Corps étrangers intrabronchiques (à propos de 47 cas). *Maroc Médical* 2002 ; **24** (1) : 25-30 [Google Scholar]
13. Mnejja M, Chakroun A, Bougacha L, Smaoui L, Ben Salah M, Chakroun A, *et al.* Bronchoscopy for foreign body inhalation in the pediatric population: lessons learned from 223 cases]. *Arch Pédiatrie Organe Off Société Fr Pédiatrie* 2012; **19** (6): 670-674.
14. Watanabe K, Kagawa K, Kinouchi K, Miyamoto Y, Fukumitsu K, Kitamura S. Perioperative management of airway foreign bodies in 35 pediatric patients. *Masui* 2007; **56** (9): 1065–1070.
15. Hitter A, Hullo E, Durant C, Righini CA. Diagnostic value of various investigations in children with suspected foreign body aspiration : review. *Eur Ann Otorhinolaryngol Head Neck Dis* 2011; **128**: 248-252.
16. Zappa P, Saxena AK, Barounig A, Höllwarth ME. Management strategies in foreign-body aspiration. *Indian J pediatr* 2009 ; **76** : 157-161.
17. Hitier M, Loäec M, Patron V, Edy E, Moreau S. Trachée : anatomie, physiologie, endoscopie et imagerie EMC (Encyclopédie Médico-Chirurgicale), *Oto-rhino-laryngologie* 2013; **8** (2):1-18 [Article 20-754-A-10].
18. Ouoba K, Diara C, Dao MO, Ouedraogo I, Sanou I, Cisse R. Laryngo-tracheo-bronchial foreign bodies in children at the University Hospital Center of Ouagadougou (analysis of 96 cases) *Medecine Tropicale* 2002; **62** (6): 611–614.[PubMed] [Google Scholar]
19. Fagra Ade M, Reis MC, député de Zambon, Toro IC, Ribeiro JD, Baracat Ec. Foreign body aspiration in children: clinical aspects, radiological aspects and bronchoscopic treatment. *J Bras pnueamol publicação of soc Bras pneumol E Tisiologia* 2008; **34** (2):74-82.
20. Fidkowski CW, Zheng H, PG Firth. Les considérations anesthésiques des corps étrangers trachéo-bronchiques chez les enfants : une revue de la littérature de 12 979 cas. *Anesth Analg* 2010; **111** (4): 1016-1025. doi: 10.1213 / ANE.0b013e3181ef3e9c.
21. Zhang X, Li W, Chen Y. Postoperative adverse respiratory events in preschool patients with inhaled foreign bodies: an analysis of 505 cases. *Paediatr Anaesth* 2011; **21**(10): 1003-1008.
22. Diarra O, Diatta S, Ndiaye A, Ciss AG, Dieng Pa, Ba PS *et al.* Chirurgie des corps étrangers intra-bronchiques à Dakar : à propos de 13 cas .*Ann. Afr. Chir. Thor. Cardiovasc* 2012; **7** (2): 59-63.
23. Gurpinar AN, Kilic N, Dogruyol H. Open surgical removal of tracheobronchial foreign bodies. *J Ped Surg* 1998; **33** : 776-777.