



## Histiocytose langerhansienne mono-focale chez l'enfant : à propos d'un cas *Monofocal Langerhans cell histiocytosis in child: case report*

Larbi Benradi<sup>1,2</sup>, Merouane Nour<sup>1</sup>, Mohamed Belahcen<sup>1</sup>

### Correspondance

Larbi Benradi, MD, PhD

Courriel : dr.l.benradi@gmail.com

Service de Chirurgie pédiatrique, Centre hospitalier universitaire Mohammed VI Oudja, Maroc

### Summary

Langerhans cell histiocytosis, affecting both sexes at any age, is a rare disease that progresses by consecutive flares. The lesions can be unifocal or multifocal. The organs mostly affected are: bone, lung, skin, and endocrine system. We report a case of a 13-year-old child with unifocal clavicular langerhansian histiocytosis under medical surveillance with good clinical and radiological standing.

We report a case of a young 13-year-old child with single focal clavicular langerhansian histiocytosis kept under surveillance with good clinical and radiological progress.

**Keywords:** langerhansian histiocytosis, medical care, childhood

Received: April 30<sup>th</sup>, 2020

Accepted: August 3<sup>rd</sup>, 2020

1 Service de chirurgie pédiatrique Centre hospitalier universitaire Mohammed VI Oujda, Maroc

2 Chirurgie pédiatrique, Centre hospitalier de Valence

### Résumé

L'histiocytose à cellules de Langerhans est une maladie rare évoluant par poussées pouvant toucher les 2 sexes à n'importe quel âge de la vie. Les atteintes peuvent être mono-tissulaires uni ou multifocales, les organes les plus fréquemment touchés sont l'os, le poumon, la peau et le système endocrinien.

Nous rapportons un cas d'un jeune enfant de 13 ans qui présente une histiocytose langerhansienne clavulaire mono focale gardé sous surveillance avec une bonne évolution clinique et radiologique.

**Mots-clés :** histiocytose langerhansienne, prise en charge, enfance

Reçu le 30 avril 2020

Accepté le 3 août 2020

### Introduction

L'histiocytose à cellules de Langerhans est une maladie polymorphe qui se caractérise histologiquement par une infiltration tissulaire par des cellules présentant des marqueurs et des propriétés ultra-structurales identiques aux cellules de Langerhans de la peau. Le diagnostic repose sur l'examen anatomopathologique des biopsies où l'on met en évidence un infiltrat de cellules à noyau réniforme plicaturé et à cytoplasme clair abondant. Le traitement doit être adapté à la gravité de la maladie. Il peut aller de l'abstention thérapeutique à la chimiothérapie.

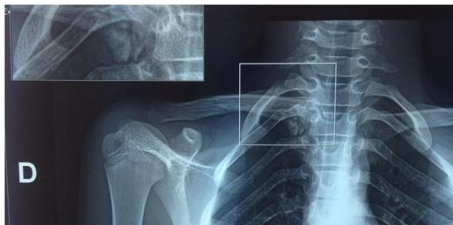Nous rapportons une observation d'une histiocytose langerhansienne chez un enfant de 13 ans pris en charge au Service de chirurgie pédiatrique B, CHU Mohamed VI Oujda notre conduite à tenir était la réalisation d'une biopsie exérèse, l'évolution était favorable avec une régression spontanée de la lésion.

## Observation clinique

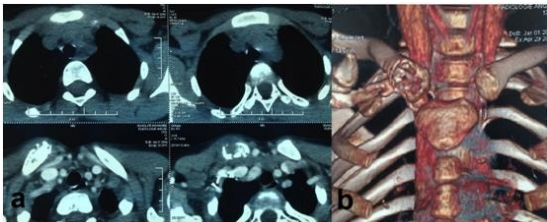
Un enfant de 13 ans sans antécédent pathologique notable présentant une masse claviculaire droite douloureuse qui augmente de taille progressivement.

L'examen clinique trouve un enfant conscient stable sur le plan hémodynamique et respiratoire, avec une masse au niveau du bord interne de la clavicule droite, ferme et douloureuse à la palpation sans limitation des amplitudes articulaires. Le reste de l'examen somatique est sans particularités.

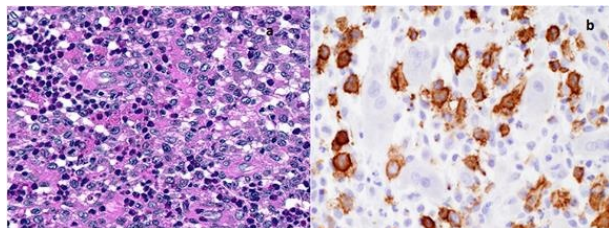
Le bilan radiologique a objectivé une lésion lytique au niveau du bord interne de la clavicule droite (figure 1), la tomodensitométrie thoracique a éliminé une atteinte pulmonaire associée et une échographie abdominale est revenue sans particularités (figure 2).



**Figure 1** : image lytique au niveau de l'extrémité interne de la clavicule droite



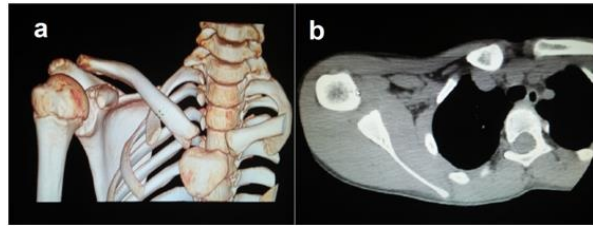
**Figure 2** : a. TDM objectivant l'absence d'atteinte pulmonaire associée, b. reconstruction 3D objectivant l'atteinte claviculaire isolée



**Figure 3** : a. aspect histologique de l'histiocytose langerhansienne sur biopsie, b. étude immunohistochimique confirmant la positivité de l'anticorps anti-CD1a

Nous avons adopté un traitement conservateur avec la réalisation d'une biopsie avec étude immunohistochimique qui est revenue en faveur d'histiocytose langerhansienne (figure 3a et b), devant l'absence d'autres atteintes associées, la

décision prise était l'abstention thérapeutique avec surveillance rapprochée. L'évolution a été marquée par la régression de l'atteinte avec guérison totale au bout de deux ans (figure 4).



**Figure 4** : Contrôle par TDM objectivant la régression spontanée de l'atteinte

## Discussion

L'histiocytose à cellules de Langerhans est une maladie polymorphe qui se caractérise histologiquement par une infiltration tissulaire par des cellules présentant des marqueurs et des propriétés ultra-structurales identiques aux cellules de Langerhans de la peau (1).

Les premières descriptions remontent aux années 1920 à 1940 où ont été rapportés, d'une part, la maladie de Hand-Schüller-Christian (2) touchant les enfants d'âge moyen et les adolescents ; d'autre part, la maladie de Letterer-Siwe (2) qui touche le petit enfant et dont l'évolution est souvent spontanément favorable. Les connaissances épidémiologiques sur cette maladie sont pauvres. À titre indicatif le taux d'incidence annuelle est de 2,6 à 8,9 par 1000000 chez les enfants (3).

L'atteinte osseuse touche environ 50 % des patients. Elle peut être isolée, ou s'observer dans le cadre de formes systémiques. Sur le plan clinique, la manifestation principale est la douleur inflammatoire et répond très bien aux anti-inflammatoires non stéroïdiens (4). Parfois la lésion peut s'étendre aux tissus mous adjacents et se manifester alors sous la forme d'une masse palpable. Tous les os peuvent être atteints, les plus fréquemment touchés étant ceux du squelette axial, en premier lieu le crâne et les vertèbres dorsales ou lombaires, mais aussi les côtes, le bassin, les diaphyses ou métaphyses des fémurs, la mandibule (5).

Les radiographies standards mettent en évidence une ou plusieurs lésions lytiques à l'emporte-pièce, sans condensation péri-lésionnelle, allant

de quelques millimètres à quelques centimètres de diamètre et s'étendant de la médullaire vers la corticale. Le scanner centré sur la région osseuse atteinte permet de mesurer la taille de la lésion, d'apprécier son risque fracturaire en montrant une lyse corticale et de préciser l'extension aux tissus mous, qui sont alors rehaussés par l'injection de produit de contraste (6). Néanmoins, le seul moyen d'évaluation systématique de l'atteinte osseuse recommandée est la radiographie du squelette complet (7).

Le diagnostic repose sur l'étude anatomopathologique de la biopsie. Le pronostic des atteintes osseuses est variable. Les formes unifocales sont souvent de bon pronostic, spontanément ou après traitement local. Pour les formes multifocales, la rémission est souvent obtenue, mais des rechutes surviennent avec un taux variable de 12% à 27% selon les études (5). En cas d'atteinte osseuse unifocale de localisation non menaçante des traitements locaux sont recommandés. La biopsie curetage qui est faite à titre diagnostique peut elle-même enclencher un processus de cicatrisation menant à la guérison. L'exérèse complète de la lésion osseuse n'est en général pas recommandée, car elle peut être délabrante et augmenter le temps de cicatrisation. Dans tous les cas, la reconstruction osseuse est souvent lente et prend plusieurs mois voire un an (8). Notre choix thérapeutique était la réalisation d'une biopsie exérèse de la lésion osseuse, la guérison a été obtenue au bout d'un an, ce qui concorde avec la littérature.

## Conclusion

L'Histiocytose langerhansienne est une maladie rare et polymorphe, ce qui rend parfois son diagnostic difficile. Elle évolue par poussées. La maladie laisse parfois des séquelles fonctionnelles importantes, avec fort

retentissement physique, psychologique et social du fait des handicaps qu'elle entraîne.

## Conflit d'intérêt

Les auteurs déclarent n'avoir aucun conflit d'intérêt.

## Contribution des auteurs

Benradi.L. a fait la revue de la littérature et a écrit le draft de l'article.

Nour M. a revu le draft de l'article

Belahcen M. a supervisé et revu le draft de l'article.

Tous les auteurs ont lu et approuvé la version finale et révisée du manuscrit.

## Références

1. Mathilde de Menthon. Histiocytose à cellules de Langerhans de l'adulte. *Presse Med.* 2017; **46**: 55–69.
2. Saliba I, Sidani K, El Fata F, Arcand P, Quintal MC, Abela A. Langerhans' cell histiocytosis of the temporal bone in children. *Int J Pediatr Otorhinolaryngol* 2008; **72**: 775–786.
3. Jean Donadieu, Sébastien Héritier, Histiocytose langerhansienne de l'enfant *Presse Med* 2017; **46**: 85–95.
4. Bernstrand C, Bjork O, AhstrOm L, Henter JI. Intralesional steroids in Langerhans cell histiocytosis of bone. *Acta Paediatr* 1996; **85**: 502–504.
5. Baptista AM, Ferrari A, Camargo F, Pires de Camargo O, Odone Filho V, Enzo Cassone A. Does adjunctive chemotherapy reduce remission rates compared to cortisone alone in unifocal or multifocal histiocytosis of bone? *Clin Orthop Relat Res* 2012; **470**: 663–669.
6. Girschikofsky M, Arico M, Castillo D, Anthony Chu, Claus Doberauer, Joachim Fichter, *et al.* Management of adult patients with Langerhans cell histiocytosis: recommendations from an expert panel on behalf of EuroHistio-Net. *Orphanet J Rare Dis* 2013; **8**: 72.
7. Haupt R, Minkov M, Astigarraga I, Schäfer E, Nanduri V, Jubran R *et al.* Langerhans cell histiocytosis (LCH): guidelines for diagnosis, clinical work-up, and treatment for patients till the age of 18 years. *Pediatr Blood Cancer* 2013; **60**: 175–84.
8. The French Langerhans' Cell Histiocytosis Study Group. A multicentre retrospective survey of Langerhans' cell histiocytosis: 348 cases observed between 1983 and 1993. *Arch Dis Child* 1996; **75** : 17-24.

**Comment citer cet article:** Benradi L, Nour M, Belahcen M. Histiocytose langerhansienne mono-focale chez l'enfant : à propos d'un cas. *Ann Afr Med* 2021; **14** (2) : e4157-e4159.