



Varicocele surgery under local anesthesia: technical aspects and feasibility

Ndéye Aïssatou Bagayogo¹, Babacar Sine^{1,2},
Amath Thiam¹, Mbaye Diaw¹, Babacar Diao^{1,2},
Alain Khassim Ndoye²

Correspondance

Ndéye Aïssatou Bagayogo, MD
Courriel : bagaicha12@yahoo.fr

Summary

Context and objective. In Senegal, varicocele surgery occupies a significant place in the management of male infertility. This surgery is increasingly performed via the inguinal or even sub inguinal route. This gradual change in habits was the origin of the study of the feasibility and safety of local anesthesia in our practice. *Methods.* In a cross sectional study, thirty-five (35) patients who gave their consent underwent the surgery under local anesthesia according to a standardized protocol by the team's doctors.

Results. The average age of the patients was 32.5 ± 8 years (18-54 years). The most frequent reason for consultation was infertility in the couple (62.9%). Twenty-two patients had bilateral varicocele and thirteen had unilateral varicocele. All our patients were classified as ASA I. The average duration of the operation was 22 ± 9.48 min. The average degree of pain during the operation was 1.37/10 according to the Visual analog Scale in the 35 patients. No intraoperative incident related to anesthesia or a surgical technical problem was observed. After surgery, 94.3% said they were satisfied. *Conclusion.* The practice of outpatient surgery under local anesthesia for varicocele occupies an important part in the management of this condition.

Keywords: varicocele, surgical treatment, local anesthesia

Received: December 22th, 2020

Accepted: March 27th, 2021

1 Service d'Urologie de l'Hôpital Militaire de Ouakam

2 Service d'Urologie-Andrologie du CHU Aristide Le Dantec

Résumé

Contexte et objectif. Au Sénégal, la chirurgie de la varicocèle, occupe une place non négligeable dans la prise en charge de l'infertilité masculine. Cette chirurgie connaît une utilisation de plus en plus fréquente de la voie inguinale ou même sous inguinale. Cette modification progressive des habitudes a été l'origine de l'étude de la faisabilité et de la sécurité de l'anesthésie locale dans notre pratique. *Méthodes.* Dans une série des cas, trente-cinq (35) patients ayant donné leur consentement ont été opérés sous anesthésie locale selon le même protocole par les médecins de l'équipe. *Résultats.* L'âge moyen des patients était de 32,5 ± 8 ans (18-54 ans). Le motif de consultation le plus fréquent était l'infertilité du couple (62,9 %). Vingt-deux patients avaient une varicocèle bilatérale et treize une varicocèle unilatérale. Tous nos patients étaient classés ASA I. La moyenne de la durée d'intervention était de 22 ± 9,48 min. La moyenne du degré de la douleur pendant l'opération était à 1,37/10 selon l'EVA chez les 35 patients. Aucun incident peropératoire lié à l'anesthésie ou à un problème technique chirurgical n'a été observé. Après la chirurgie, 94,3% ont déclaré avoir été satisfait du geste. *Conclusion.* La pratique de la chirurgie ambulatoire sous anesthésie locale de la varicocèle offre une part importante dans la prise en charge de cette affection.

Mots-clés : varicocèle, cure chirurgicale, anesthésie locale

Reçu le 22 décembre 2020

Accepté le 27 mars 2021

Introduction

La chirurgie de la varicocèle a connu de grandes évolutions avec des débats sur le choix de la voie d'abord qui sont toujours d'actualité. A la technique de Palomo permettant un abord au-dessus de l'épine iliaque antéro-supérieure en rétropéritonéale haute, sont classiquement opposés les abords inguinaux d'Ivanissevich qui est un abord par voie inguinale permettant la ligature de la veine spermatique et microscopique sous inguinal. La laparoscopie permettant l'occlusion de la veine spermatique en rétropéritonéale ou en transpéritonéale complète les techniques utilisant la ligature de la veine spermatique. A côté de ces techniques chirurgicales, il y a l'embolisation par voie fémorale ou transjugulaire en radiologie interventionnelle permettant l'oblitération de la veine spermatique par des coils. C'est actuellement la technique de référence (1-2).

Cette opposition de ces voies d'abord se fonde sur des considérations anatomiques concernant la distribution des veines qui assurent le drainage du testicule. Au Sénégal, la chirurgie de la varicocèle, occupe une place non négligeable dans la prise en charge de l'infertilité masculine (3). En effet, l'assistance médicale à la procréation qui permet de contourner l'étape du traitement de la varicocèle dans les pays occidentaux, n'est pas encore au point dans notre pratique et ses coûts sont exorbitants. La chirurgie de la varicocèle au Sénégal connaît une utilisation de plus en plus fréquente de la voie inguinale ou même sous inguinale. Cette modification progressive des habitudes a été l'origine de l'étude de la faisabilité et de la sécurité de l'anesthésie locale dans notre pratique. Les coûts de la prise en charge chirurgicale de la varicocèle constituent parfois un frein à un suivi correct des patients en postopératoire surtout pour la réalisation de l'échographie et des spermogrammes de contrôle. L'objectif de la présente d'étude était d'évaluer les avantages sur le plan médical et financier de la chirurgie de la varicocèle sous anesthésie locale.

Méthodes

Dans une série des cas suivis dans le service d'urologie de l'hôpital militaire de Ouakam, âgés d'au moins 18 ans, pour une varicocèle associée à des douleurs ou à des perturbations des paramètres spermatiques ont été inclus dans l'étude. Ils avaient donné leur consentement libre et éclairé pour une cure sous anesthésie locale, quel que soit leur indice de masse corporel (IMC). Les patients n'ayant pas donné leur accord et ayant des contre-indications à la réalisation de l'anesthésie locale (arythmie

cardiaque, allergie à la lidocaïne, anxiété), ont été exclus.

La solution anesthésique utilisée était la lidocaïne 2%. Nous n'avons pas réalisé de dilution, ni de mélange avec la bupivacaïne ou avec l'adrénaline. Après un repérage de l'orifice externe du canal inguinal avec une palpation digitale ; 5 ml de la solution anesthésique sont infiltrés dans la peau en regard de l'orifice sur 2 à 3 cm.

L'aiguille est retirée et enfoncée à partir du même point d'entrée selon un trajet oblique dans le tissu cellulaire sous cutané en regard de l'orifice externe du canal inguinal. Huit à dix millilitres (8-10 ml) de la solution sont infiltrés le tissu cellulaire sous cutané.

Un massage est réalisé en regard de la zone d'infiltration pour favoriser la diffusion de la solution anesthésique dans les tissus environnants. Ce geste permet d'obtenir une hydro-dissection qui facilite l'abord du cordon spermatique à l'orifice externe du canal inguinal.

La technique opératoire a été une varicocélectomie (ligature de la veine ou des veines spermatiques) réalisée à ciel ouvert par un abord inguinal chez tous les patients. La préservation de l'artère gonadique n'était pas systématique. Seules les artères, déférentielle et crémasterique, étaient respectées pour éviter une atrophie en rapport avec une ischémie testiculaire. Les étapes de la technique opératoire sont rapportées dans la figure 1. L'évaluation de la douleur a été réalisée en utilisant l'Echelle Visuelle Analogique (EVA). La satisfaction des patients a été évaluée avec une réponse binaire « oui » ou « non ».

Les données ont été saisies et exploitées avec le logiciel Excel 2013.

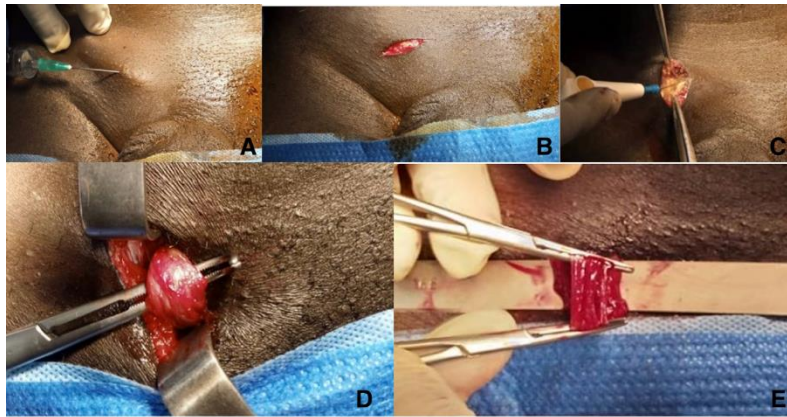


Figure 1. Différentes étapes de la technique opératoire

A : Infiltration de la lidocaïne 2% sur 2-3 cm en regard de l'orifice inguinal externe

B : Incision cutanée en regard de l'orifice inguinal externe

C : Dissection du tissu cellulaire sous cutanée au bistouri électrique ou à l'aide de ciseaux

D : Dissection et extériorisation du cordon spermatique et exposition des veines du plexus spermatique

E : ligature et section des veines du plexus spermatique

Résultats

Au total, 35 patients ont été enrôlés. Leur âge moyen des patients était de $32,5 \pm 8$ ans (18-54 ans). La distribution par tranche d'âge a montré une prédominance des patients âgés de 30 à 39 ans (51,4 %).

Le motif de consultation le plus fréquent était l'infertilité du couple (62,9 %), treize patients (37,1%) avaient consulté pour algies testiculaires. Vingt-deux (22) patients avaient une varicocèle bilatérale et 13 une varicocèle unilatérale.

Aucun de nos patients n'a eu une chirurgie antérieure pour une varicocèle ou une hernie de l'aîne. Tous nos patients étaient classés ASA I. La moyenne de la durée d'intervention était de $22 \pm 9,48$ min. chez 37,8% des patients ; la durée était 15 min (n=13), 20 min chez 12 patients (34,3%). La distribution des patients selon la durée de l'intervention est rapportée dans le tableau 1.

Tableau 1 : Distribution des patients selon la durée de l'intervention

Durée d'intervention (en min)	Effectifs	%
15	13	37,1
20	12	34,3
25	3	8,6
30	4	11,4
40	2	5,7
60	1	2,9
Total	35	100

Les moyennes en sous-groupe étaient de 26,1 minutes pour les varicocèles bilatérales et 15 minutes pour les varicocèles unilatérales. La moyenne du degré de la douleur selon l'EVA pendant l'opération était à $1,37 \pm 1,30$. La distribution des patients selon le degré de la douleur peropératoire est rapportée dans le tableau 2. Aucune conversion en anesthésie générale n'a été faite dans notre série.

Tableau 2 : Distribution des patients selon le degré de douleur peropératoire selon l'EVA

EVA/10	Effectifs	Pourcentage
0/10	10	28,6
1/10	12	34,3
2/10	8	22,9
4/10	5	14,3
Total	35	100

Aucun incident peropératoire lié à l'anesthésie ou à un problème technique chirurgical n'a été observé.

Aucun décès ou complication préopératoire ou postopératoire n'a été observé dans notre série.

En postopératoire immédiat, nos patients étaient surveillés pendant 2 heures avant de quitter l'hôpital. L'association d'un anti-inflammatoire l'aceclofenac avec du paracétamol a été utilisée chez tous nos patients et cela a permis l'obtention d'une analgésie satisfaisante.

La moyenne du degré de la douleur post opératoire était de $2,48 \pm 1,68$. Chez 42,9 % des patients, le degré de cette douleur était à 2/10 (n=15), à 1/10 chez 20% des patients (n=7).

Cependant un patient sur cinq (22,9%) a signalé des douleurs d'intensité modérée (cotées 4, 5, 6, 7 sur une échelle de 10) (tableau 3).

Tableau 3 : Distribution des patients selon le degré de douleur post opératoire selon l'EVA

EVA/10	Effectifs	Pourcentage
0/10	2	5,7
1/10	7	20,0
2/10	15	42,9
3/10	3	8,6
4/10	3	8,6
5/10	2	5,7
6/10	2	5,7
7/10	1	2,9
Total	35	100

Neuf patients sur dix (94,3%) ont déclaré avoir été satisfaits du geste être prêt de choisir la même méthode s'il fallait recommencer. Concernant l'évaluation du coût global de la prise en charge montre une différence de 19520 FCFA (30,5 Euros) sur trois paramètres : le coût des médicaments, de l'hospitalisation et du transport pour les repas) en faveur de l'anesthésie locale. Cette différence constitue le cinquième du coût de l'acte chirurgical qui est 100000 FCFA (153 euros).

Discussion

La pratique de la chirurgie de la varicocèle sous anesthésie locale n'est pas une nouveauté. Dans les pays occidentaux, les cures de varicocèle par abord sous inguinal ont été faites sous anesthésie locale dans la quasi-totalité des séries. L'anesthésie locale est une technique sûre qui peut facilement être apprise et pratiquée par la plupart des chirurgiens et des étudiants en formation. Dans la littérature plusieurs centres à travers le monde utilisent l'anesthésie locale pour réaliser des gestes chirurgicaux divers et variés et ceci dans toutes les spécialités chirurgicales (1-4).

L'analyse des antécédents des patients pour la réalisation d'une cure de hernie de l'aine sous anesthésie locale s'intéresse à la recherche d'affections qui devraient contre-indiquer l'anesthésie locale à cause de la toxicité

cardiaque de la lidocaïne telle une arythmie, mais aussi des états qui ne peuvent pas garantir une coopération du patient durant le geste (troubles psychiques, anxiété). Des informations sur l'état local (site de l'incision) telles une récurrence sont des éléments à prendre en compte car pouvant augmenter la difficulté opératoire du fait d'une inefficacité de l'anesthésie locale.

Nous avons inclus les patients dans notre série quel que soit leur Indice de Masse Corporelle (IMC). L'obésité ne constitue pas un critère de non-inclusion dans la chirurgie de la varicocèle sous anesthésie locale à cause des faibles volumes de solution d'anesthésique nécessaire pour aborder le cordon spermatique à l'orifice externe du canal inguinal.

Le risque de dépasser 40 ml de lidocaïne 2 % (dose maximale indiquée pour éviter l'apparition des effets toxiques de la lidocaïne) est faible. Pour contourner ce facteur limitant plusieurs protocoles associant la lidocaïne et la bupivacaïne avec un mélange à proportion égale ou des dilutions de la lidocaïne 2%, permettent d'utiliser des volumes plus importants d'anesthésiques locaux sans atteindre les doses toxiques pour chaque produit pris séparément (5).

Nous avons utilisé exclusivement de la lidocaïne 2% en infiltration, dans notre série. Cette solution anesthésique est souvent associée à de la bupivacaïne pour prolonger la durée de l'anesthésie ou à de l'adrénaline pour réduire les saignements (5-6). Hsu *et al.* (5), ont utilisé une solution préparée avec 50 ml de lidocaïne 0,8% mélangés à 0,1 ml d'épinéphrine pour des proportions de 1/200 000. La consommation de lidocaïne par patient variait entre 120 mg à 320 mg (15 et 40 ml) avec une moyenne de 177,6 ± 16,8 mg. Shah *et al.* (6) ont réalisé l'anesthésie locale avec 3 à 5ml d'une solution de lidocaïne 1% et bupivacaïne 0,5% (dilution 1/1) infiltrée sur le tracé de l'incision, puis 1 à 2 ml dans le crémaster et une prémédication avec 0,5 mg d'atropine en comprimé.

La moyenne de la durée d'intervention dans notre série était inférieure à celles apportées par la plupart des auteurs dans la littérature (6-7). Le fait que 13 patients opérés de varicocèle

unilatérale aient été pris en compte dans le calcul de cette moyenne a constitué un facteur de confusion. Les moyennes en sous-groupe étaient de 26,1 minutes pour les varicocèles bilatérales et 15 minutes pour les varicocèles unilatérales, se rapprochant des moyennes rapportées par Shah *et al.* (6) qui étaient de 15 minutes par côté avec des extrêmes de 10 à 25 minutes. Dans tous les cas, les durées moyennes d'intervention rapportées dans les cures de varicocèle sous anesthésie locale sont significativement plus courtes que celles observées lors de la pratique de l'anesthésie locorégionale. En effet pour la réalisation d'une anesthésie locorégionale, le remplissage vasculaire pour la prévention des hypotensions prend 10 à 15 minutes et à cela il faut ajouter 10 à 15 minutes pour que l'anesthésie prenne après l'injection du produit (4). Ainsi, nous constatons que rien que le temps de préparation pour l'anesthésie locorégionale, est suffisant pour opérer un patient de varicocèle sous anesthésie locale.

Ce gain de temps est d'autant plus intéressant dans notre pratique que nous avons de longues listes d'attente de patients qui pourraient avec une vulgarisation de la chirurgie sous anesthésie locale, avoir moins de soucis de se faire prendre en charge. La douleur peropératoire est le meilleur critère d'appréciation de l'efficacité de l'anesthésie locale. Le contact verbal avec le patient permet de faire des infiltrations complémentaires en cours d'intervention pour corriger un défaut d'anesthésie. Hsu *et al.* (5) ont évalué la douleur peropératoire avec une autre version de l'échelle visuelle analogique quottée de 0 à 100. Le score moyen était de $185 \pm 11,3$ (11- 41). Shah *et al.* (6) n'ont pas observé de douleurs pouvant nécessiter une conversion en anesthésie générale mais 21 patients (7 %) avaient une sédation peropératoire à cause d'un inconfort. Ces mêmes constatations ont été faites par Omar *et al.* (7), qui ont rapporté une sédation peropératoire chez 17 patients (36%) de leur série.

Nos patients ont été surveillés pendant une à deux heures avant d'être autorisés à regagner leur domicile. Cette hospitalisation de jour est la plus communément rapportée dans la littérature

(1-6-7). La surveillance postopératoire est de 3 à 5 heures (6). Par contre dans la série de Hsu *et al.* (5), les patients ont été hospitalisés pendant 24 heures. En réalité, l'essor de cette chirurgie ambulatoire dans les pays occidentaux a été facilité par le développement des télécommunications (téléphone, GPS) et la mise en place d'infrastructures et de services dédiés avec des personnels soignants qui peuvent se déplacer vers les domiciles des patients (1).

Nous avons obtenu un taux de satisfaction de 94,3% cependant 22,9% des patients avaient en postopératoire des douleurs d'intensité modérée (quottées 4, 5, 6, 7 sur une échelle de 10). Une association d'antalgique de palier 1 et d'anti-inflammatoire (acéclofénac), utilisée chez tous nos patients, pourrait nous inciter à l'usage des antalgiques de palier 2 pour améliorer l'analgésie postopératoire.

L'acétaminophène 500 en comprimé, une prise toutes les 6 heures (quatre fois par jour) pendant 5 jours a été utilisée par certains auteurs (5). Ce traitement était associé au Diclofénac 50 mg, une ou deux prises dans les 24 heures selon la perception douloureuse par les patients. L'évaluation de la douleur avec l'EVA peut se faire entre 2h et 24 h postopératoire (5). L'usage d'analgésique en postopératoire n'est pas le seul facteur à prendre en compte dans la réduction de la douleur dans notre série. La zone d'incision ne comporte pas d'ouverture d'aponévrose, ni de dilacération musculaire. En plus l'hydro-dissection obtenue avec l'infiltration de la solution anesthésique facilite l'abord, le repérage, l'isolement et la dissection du cordon spermatique de façon moins traumatique. Aucun accident anesthésique n'a été noté comme dans plusieurs séries (5-7). Les effets secondaires classiques de l'anesthésie locorégionale : hypotension, nausées et vomissements, céphalées, et rétention complète d'urines, n'ont pas été rapportés dans les cures de varicocèle sous anesthésie locale. Le temps nécessaire à la reprise des activités professionnelles n'a pas cependant été évalué dans notre série. Dans la littérature, tous les auteurs s'accordent sur la reprise rapide des activités en postopératoire comme un avantage certain de l'anesthésie

locale comparée à l'anesthésie locorégionale (5). Avec une évaluation possible sur trois paramètres, le recours à l'anesthésie locale a permis d'économiser pour le patient, d'un montant égal au cinquième du coût de l'acte opératoire. Ceci n'est pas négligeable dans notre contexte où la plupart des patients n'ont pas de couverture sanitaire (mutuelle de santé ou assurance maladie). Les quelques rares assurés sont souvent obligés, de se prendre en charge car la varicocèle est considérée, comme une affection congénitale par les assurances.

Les avantages économiques de la chirurgie de la varicocèle sous anesthésie locale comparée à la chirurgie classique sous anesthésie locorégionale, constituent le point sur lequel tous les auteurs s'accordent.

La réduction des dépenses de santé est estimée entre 30% et 52% selon qu'il s'agisse d'une cure de varicocèle unilatérale ou bilatérale (5). Cependant, la réduction des dépenses pourrait être plus importante si le coût de la main d'œuvre pour la réalisation du geste, de la surveillance postopératoire et de la réduction du temps d'occupation du bloc opératoire, était pris en compte.

Conclusion

La prise en charge de la varicocèle sous anesthésie locale telle que réalisée dans la présente étude, offre des avantages économiques certains et ne comporte aucun risque pour les patients. Une bonne maîtrise de la technique

d'anesthésie garantit aux patients la tolérance et la sécurité de la Varicocélectomie.

Conflit d'intérêt

Aucun conflit d'intérêt n'a été déclaré par les auteurs

Contribution des auteurs

Amath Thiam, Mbaye Diaw ont participé à la prise en charge des patients et dans la collecte des données. Ndéye Aïssatou Bagayogo et Babacar Sine ont rédigé le manuscrit

Alain Khassim Ndoye et Babacar Diao ont supervisé. Tous les auteurs ont approuvé la version finale et révisée du manuscrit.

Références

1. Ali SA, Shah FA, Iqbal SM, Chinoy MA. Surgery under local anaesthesia. *Pak J Surg*, 2008; **24** (3): 156-158.
2. Cayan S, Kadioglu TC, Tefekli A, Kadioglu A, Tellaloglu S. Comparison of results and complications of high ligation surgery and microsurgical high inguinal varicocelelectomy in the treatment of varicocele. *Urology* 2000; **55** (5): 750-754.
3. Diao B, Sy MR, Fall B, Sow Y, Sarr A, Mohamed S, *et al.* Varicocèle et infertilité masculine. *Andrologie* 2012 ; **22**: 29-35.
4. Erdem E, Sungurtekin H, Sungurtekin U, Tetik C, Özden A. Comparison of local and spinal anesthesia techniques in inguinal hernia repair. *J. of Ambulatory Surgery* 2003; **10**: 128-132.
5. Hsu GL, Ling PY, Hsieh CH, Wang CJ, Chen CW, Wen HS, *et al.* Outpatient varicocelelectomy performed under local anesthesia. *Asian J Androl* 2005; **7** (4): 439-444.
6. Shah Parag A. Varicocelelectomy by subinguinal cremasteric disruption and veinous ligation. *J Obstet Gyn Ind* 2004; **54** (1): 47-50.
7. Omar A A A. varicocele under local anaesthesia. *Benha M J* 2008; **25** (1): 237.

Voici comment citer cet article : Bagayogo NA, Sine B, Thiam A, Diaw M, Diao B, Ndoye AK. Cure de varicocèle sous anesthésie locale : aspects techniques et faisabilité. *Ann Afr Med* 2021 ; **14** (3) : e4248-e4253.