

Outcome of processus vaginalis and testicular migration related pathologies in children treated at Louga Hospital, Senegal

Ibrahima Diabaté¹, Thierno Oumar Diallo¹,
Abdoulaye Ndiath¹, Mbaye Thiam²

Correspondance

Ibrahima Diabaté, MD
Courriel: dibra5@yahoo.fr

Summary

Context and objectives. Little is known about the outcome of patent processus vaginalis and testicular migration pathologies in children. The objectives of this study were to analyze clinical and therapeutic features of these pathologies. *Methods.* This was a descriptive retrospective study involving boys aged 0 to 16 years, operated for inguinal hernias, hydroceles, cryptorchidisms and testicular torsions, at the Louga Regional Hospital Center, Senegal, from January 2018 to December 2019. *Results.* 184 patients were recorded, which represented 32.5 % of all patients operated in the same period. Their average age was 5.4 ± 4.3 years. The managed pathologies were: inguinal hernias (n= 37 including 3 incarcerated hernias), hydroceles (n= 113), cryptorchidisms (n= 27), retractile testicles (n=2) and testicular torsions (n= 5). Inguinal approach was performed in 96,1 % of cases. Surgical managements were: ligature of the patent processus vaginalis, relocating the testicle within the scrotum, orchidopexy and orchidectomy. No recurrence, no purulent testicular discharge or testicular atrophy was encountered. *Conclusion.* Processus vaginalis and testicular migration pathologies are common in our practice. At 3 months of surgical operation, no complication was observed. However, the challenge is long-term follow-up due to late complications.

Keywords: Processus vaginalis, Inguina hernia, Hydrocele, Cryptorchidism, Children

Received: October 7th, 2020

Accepted: April 18th, 2021

1 Service d'urologie du Centre hospitalier régional Amadou Sakhir Mbaye (CHRASM) de Louga, Sénégal

2 Service de chirurgie générale du CHRASM de Louga, Sénégal

Résumé

Contexte et objectifs. Le devenir des pathologies du canal péritonéo-vaginal (CPV) et de la migration testiculaire chez l'enfant est peu connu. L'objectif de ce travail était de décrire les aspects cliniques et le devenir de ces pathologies.

Méthodes. Etude documentaire descriptive portant sur les hernies, hydrocèles, cryptorchidies et torsions du cordon spermatique opérées chez le garçon âgé de 0 à 16 ans, au Centre hospitalier de Louga, Sénégal, de janvier 2018 à décembre 2019. *Résultats.* 184 dossiers des patients ont été colligés, soit 32,5 % de patients opérés au cours de la période. Leur âge moyen était de $5,4 \pm 4,3$ ans. Ces pathologies englobaient : hernies inguinales (n=37 dont 3 étranglements), hydrocèles (n=113), cryptorchidies (n=27), testicules oscillants (n=2) et torsions du cordon spermatique (n=5). L'abord a été inguinal dans 96,1 %. Le traitement a consisté en : ligature du CPV, abaissement testiculaire, orchidopexie, orchidectomie. Aucune récurrence, atrophie ou fonte testiculaire n'a été observée en trois mois de suivi. *Conclusion.* La prise en charge en urgence ou non des pathologies du CPV et de la migration testiculaire chez l'enfant est fréquente dans notre pratique, sans complication à court terme. Le défi réside dans le suivi à long terme en raison des complications tardives.

Mots-clés : Canal péritonéo-vaginal, Hernie inguinale, Hydrocèle, Cryptorchidie, Enfant

Reçu le 7 octobre 2020

Accepté le 18 avril 2021

Introduction

Chez l'enfant, les pathologies du canal péritonéo-vaginal et de la migration testiculaire (PCPVT) regroupent plusieurs entités dont la clinique, l'embryologie et les rapports anatomiques se rapprochent. C'est ainsi que l'absence de fermeture du canal péritonéo-vaginal (CPV) à la naissance est à l'origine d'anomalies congénitales regroupant : hernies inguinales, hydrocèles et kystes du cordon spermatique (1-4). Quant aux anomalies et l'arrêt de la migration testiculaire, ils conduisent à des cryptorchidies (5-7), à des malformations des moyens de fixité du testicule qui à leur tour concourent à favoriser les torsions du cordon spermatique (TCS) (8). Les complications évolutives et post-opératoires de ces PCPVT peuvent être graves, on pense notamment à l'étranglement herniaire, à la TCS, à la fonte testiculaire, à l'atrophie testiculaire et l'infertilité (7).



Au Sénégal, la prise en charge des PCPVT représente une part importante des activités des services de chirurgie pédiatrique et d'urologie (1,3). Les objectifs de ce travail étaient d'analyser les aspects cliniques et thérapeutiques de ces pathologies de l'enfant au service d'urologie du Centre hospitalier de Louga, au Sénégal.

Méthodes

Nature, cadre et période

Il s'agissait d'une étude documentaire descriptive, d'une série des cas PCPVT, pris en charge entre les 1^{er} janvier 2018 et 31 décembre 2019, dans le service d'urologie du Centre Hospitalier Régional Amadou Sakhir Mbaye (CHRASM) de Louga, Sénégal.

Critères de sélection

Etaient éligibles, tous les patients de sexe masculin, âgés de 0 à 16 ans, opérés pour l'une des pathologies suivantes, compliquées ou non : hernies inguinales, hydrocèles communicantes ou non, cryptorchidies, testicules oscillants, kystes du cordon spermatique, TCS. Les patients ayant des dossiers incomplets étaient exclus.

Paramètres d'intérêt

L'exploitation des dossiers de malades, des registres de compte rendu opératoire et d'hospitalisation a permis de noter les paramètres suivants : l'âge des patients groupés en tranche d'âge de 5 ans, les motifs de consultation, le côté atteint, le diagnostic préopératoire et les affections associées. Les aspects chirurgicaux ont également été notés : la voie d'abord chirurgicale, le diagnostic opératoire, les anomalies de l'épididyme et du testicule, les gestes chirurgicaux effectués (cure de la pathologie inguino-scrotale et de la pathologie associée), les complications. Au plan évolutif, les résultats ont été appréciés après un recul moyen de 3 mois. Ils étaient bons en l'absence de récurrence, de fonte ou d'atrophie testiculaire ; mauvais dans le cas contraire. La fertilité n'a pu être évaluée.

Analyse statistique

Les données collectées ont été analysées à l'aide du logiciel Epi Info™7 (USA, CDC Atlanta, 2010) version 7.2. Selon les cas, elles ont été présentées par leur moyenne et les extrêmes, pour les paramètres quantitatifs et par les fréquences absolues ou relatives pour les paramètres qualitatifs. Les valeurs $p < 0,05$ étaient considérées comme statistiquement significatives.

Considérations éthiques

L'étude a été approuvée par la Commission Médicale d'Établissement, qui regroupe tous les médecins chefs de service de notre institution et fait fonction de comité éthique. Les règles de l'anonymat et de confidentialité ont été respectées selon la déclaration d'Helsinki.

Résultats

Fréquence hospitalière

Au cours de la période d'étude, 184 patients ont été pris en charge, soit 32,5% des patients opérés sous anesthésie générale ou anesthésie loco-régionale dans le service (n=566).

Profil épidémiologique-clinique des patients

L'âge moyen était de $5,4 \pm 4,3$ ans. Le tableau 1 indique que la tranche d'âge la plus représentée était celle de 0- <5 ans avec plus de la moitié des cas (n= 101, soit 54,8 %).

Tableau 1 : Répartition des patients selon les tranches d'âge

Tranches d'âge (an)	Effectifs N=184
0 - < 5	101
5 - < 10	52
10 - < 15	16
≥ 15	15

Dans cette série, les PCPVT étaient réparties comme indiquées dans le tableau 2, en : hernies inguinales (n=37 dont 3 étranglements), hydrocèles communicantes (n=85) et non communicantes (n=28), cryptorchidies (n=27), testicules oscillants (n=02) et TCS (toutes intra-vaginales). Une hernie ombilicale (HO) était associée chez 9 patients (4,8%).

Tableau 2 : Répartition des patients selon les pathologies

Pathologies	Effectifs
Hernies et hydrocèles	150
Cryptorchidies et testicules oscillants	29
Torsion du cordon spermatique	5
Total	184

Testicules oscillants bilatéraux, testicule oscillant droit (2 patients)

Cryptorchidies toutes avec un testicule situé dans le canal inguinal

Les motifs de consultation comprenaient la tuméfaction inguinale ou inguino-scrotale intermittente ou permanente dans les hernies et hydrocèles. Dans les hernies étranglées (n=3), cette tuméfaction était douloureuse et irréductible, associée à des signes digestifs de type vomissements. La vacuité de la bourse et la grosse bourse douloureuse ou antérieurement douloureuse était respectivement, les motifs de consultation des cryptorchidies et des TCS. La localisation à droite était prédominante (Figure 1).

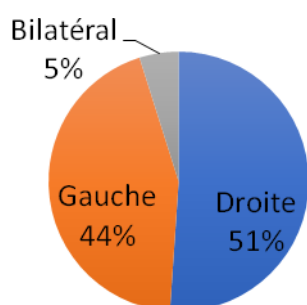


Figure 1. Distribution des pathologies selon la latéralité

Une échographie scrotale a été réalisée chez 4 patients pour lesquels, il était suspecté une TCS négligée évoluant depuis plus de quatre jours.

Prise en charge

Les patients opérés par un abord inguinal transversal, au pli abdominal inférieur représentaient 96,1% des patients (n=177) contre 3,8% pour ceux opérés par un abord scrotal (n=7). L'abord scrotal a été choisi dans les TCS et les testicules oscillants. Pour certains patients (n=14, soit 7,6%), l'abord chirurgical a été bilatéral en raison de la bilatéralité de la pathologie ou du geste chirurgical. Il s'agissait

de hernies ou hydrocèles bilatérales, de testicule oscillant bilatéral ou de TCS nécessitant une orchidopexie controlatérale. Tous les patients qui présentaient une hernie ou une hydrocèle ont bénéficié d'une ligature haute du CPC après section de celui-ci. En cas d'épanchement, ce dernier s'est vidé à l'ouverture de la vaginale, il s'en est suivi de l'exploration du contenu scrotal, à la recherche d'anomalies du contenu scrotal. Les patients admis dans un tableau d'étranglement herniaire, ont été traités par section et ligature du CPV après réintégration des anses désincarcérées, viables. Les patients qui présentaient une cryptorchidie ou une TO (n=29) ont bénéficié d'un abaissement testiculaire suivi de l'orchidopexie "in dartos" après section du CPV mais sans ligature. Les cinq TCS (n=5) étaient toutes intra-vaginales et présentaient des anomalies de fixation des testicules. L'orchidectomie a été réalisée chez quatre d'entre eux (n=4), en raison de nécrose ischémique du testicule (après 4 à 7 jours d'évolution). Aucune prothèse testiculaire n'a été implantée. Au vu des ordonnances établies au poste de santé de premier recours et du bulletin de référence, ces quatre patients avaient été traités pour orchite-épididymite. Le cinquième patient, admis avant la sixième heure du début des symptômes, a eu une orchidopexie, le testicule étant viable. Une orchidopexie controlatérale a été réalisée chez tous les cinq patients dans le même temps opératoire. Pour 79 patients, le contenu scrotal a pu être exploré. Les anomalies et particularités observées sont consignées dans le tableau 3.

Tableau 3 : Anomalies constatées à l'exploration des structures intra-scrotales

Anomalies et particularités	Effectifs
Absence de mésorchium et de gubernaculum testis	10
Hydatide de Morgagni	11
Hypotrophie testiculaire	5
Défaut d'accolement ou Anomalies de fusion de l'épididyme au testicule	9

Les actes complémentaires effectués dans le même temps opératoire (n=57) étaient : la circoncision chez 48 patients (à la demande des parents) et la cure de HO chez 9 patients.

Evolution clinique

Les suites opératoires immédiates ont été simples chez 97,8 % (n=180) des patients contre 2,1% qui ont présenté un œdème de bourses ayant bien évolué sous traitement anti-inflammatoire. Les résultats ont été jugés bons ; aucune récurrence, ni d'atrophie ou fonte testiculaire n'a été observée en trois mois de suivi.

Discussion

Fréquence des PCPVT

Comme attendu (1, 3, 9-10), une fréquence élevée des hernies, des hydrocèles, des cryptorchidies et TCS, a été observée dans les services de chirurgie infantile et d'urologie. Il est connu que toutes ces pathologies proviennent d'anomalies au cours de l'organogénèse (7-8, 11). En effet, la descente du testicule, accompagné du péritoine, de la région lombaire au fond du scrotum s'effectue en deux phases successives. La première est abdominale et la seconde, inguino-scrotale. Cette dernière se déroule à son tour en deux étapes. D'abord, a lieu la fermeture du CPV (qui est une émanation du péritoine) entre le 8^{ième} et le 9^{ième} mois de grossesse pour donner naissance au ligament de Cloquet (1, 3) ; puis surviennent l'involution et la transformation fibreuse du gubernaculum testis qui adhère au fond du scrotum. Ainsi toute défaillance au cours de la 1^{re} ou la 2^{ième} étape de la 2^{ième} phase de migration est respectivement à l'origine de hernies, d'hydrocèles et de TCS en période périnatale (7). Cependant, les testicules intra-abdominaux résultent d'un échec de la migration testiculaire à la 1^{ère} phase dite abdominale ; tandis que les défaillances à la 2^{ième} phase, plus fréquentes, entraînent des cryptorchidies avec des testicules se situant entre les orifices inguinaux profond et superficiel, ce qui a été observé dans notre série.

La chirurgie des PCPVT représente une part importante de l'activité dans notre service ; elle est évaluée à 32,5% de nos interventions chirurgicales. Les voies d'abord sont habituellement inguinales ou scrotales, aussi bien pour l'urologue que le chirurgien pédiatre

(1, 3). Dans notre série, la voie d'abord de prédilection était inguinale soit 96,1% des cas.

Elle permet un accès direct et facile au canal inguinal, interstice où chemine le cordon spermatique en direction du scrotum. Par ailleurs et pour mémoire, la chirurgie laparoscopique est apparue depuis plusieurs décennies et poursuit son développement (1, 3, 9). Les PCPVT sont parfois associées à une hernie ombilicale. Il est conseillé pour celle-ci une cure dans le même temps opératoire en raison du risque d'étranglement bien connu chez le noir (1). Dans la présente série, nous avons enregistré des HO chez 4,8% (n=9) de nos patients, toutes ont été opérées dans le même temps opératoire.

Hernies et hydrocèles

Les hernies et hydrocèles, y compris les kystes du cordon spermatique encore appelés hydrocèles funiculaires, ont une étiologie commune et une incidence de l'ordre de 0,8 à 4,4% chez les personnes de moins de 18 ans (1, 3, 9-10). Leur prise en charge représente 26,5% des activités opératoires dans notre service alors qu'elle est de 4,7% dans la série de Sarr (3). Cette différence s'expliquerait par le fait que l'étude de ce dernier (3) ait été menée dans l'un des services d'urologie de référence du pays où la priorité est à la prise en charge de pathologies plus lourdes ; les hernies et hydrocèles de l'enfant étant plutôt orientées vers le service de chirurgie infantile.

Le diagnostic de ces pathologies est avant tout clinique. En ce qui concerne les hernies, l'interrogatoire retrouve la notion de tuméfaction inguinale ou inguino-scrotale d'apparition soudaine ou intermittente, en particulier lors des pleurs, des cris ou lors de la défécation, mais réductible. Dans les étranglements herniaires dont l'incidence oscille entre 6% et 18% des cas (9) des vomissements sont notés, de même que des douleurs et une distension abdominale. A l'examen physique, la masse est palpable, irréductible. L'hydrocèle, quant à elle, se présente sous forme de tuméfaction scrotale indolore, évidente le soir que le matin. A l'examen, la masse est rénitente, indolore, parfois réductible. La transillumination objective un épanchement uni ou bilatéral.

La crainte d'une tumeur du testicule masquée par l'épanchement justifie une exploration échographique.

Ayant une même étiologie et en raison de la perméabilité anormale du CPV, les hydrocèles communicantes et les hernies ont une prise en charge identique et une même voie d'abord inguinale (9-10), ce qui a été le cas dans notre série. Cependant, le timing de l'intervention chirurgicale diffère. La cure de la hernie est indiquée dès que le diagnostic est posé, y compris chez le prématuré (1, 3, 9). En revanche l'hydrocèle, qui ne se complique pas, à l'inverse de la hernie, peut attendre au-delà de 24 mois pour être opérée, sachant que le CPV peut se fermer tardivement, entre 24 et 36 mois de vie (1, 3, 9-10). L'épanchement peut même continuer à se résorber au-delà de l'âge de 24 mois (3). Jobson *et al.* (10) ont observé 76% de résorption de l'épanchement chez 39 enfants de plus de 12 mois vus pour hydrocèles non communicantes. Toujours est-il que l'approche peut varier d'un chirurgien à l'autre : 43% des chirurgiens opèrent les hydrocèles entre 24-36 mois alors que 19% les opèrent entre 12-24 mois (10). Dans notre pratique, la demande pressante des parents, fondée sur des croyances et considérations socio-culturelles selon lesquelles l'hydrocèle serait source d'infertilité ou d'impuissance, peut influencer sur la prise de décision du chirurgien comme le reconnaissent certains auteurs (1, 3). Pour revenir à l'étranglement herniaire, il exige une prise en charge urgente. Soit une réduction est tentée sous sédation (9), soit la chirurgie est pratiquée d'emblée en raison du risque de nécrose du contenu du sac herniaire et du testicule. Dans notre série, les étranglements herniaires opérés ne présentaient aucune complication de type nécrose ischémique. Au plan chirurgical, notre attitude vis-à-vis du CPV a été identique à celle des auteurs sénégalais (1, 3). Elle a consisté en la ligature haute du CPV bien que des études récentes (12) attestent que l'on peut se passer de cette ligature sans risque de récurrence, même chez l'adulte. D'autre part, dans notre pratique chirurgicale, chaque fois après la vidange de l'épanchement de la vaginale ou lorsque le CPV

est large, le contenu scrotal est exploré à la recherche d'anomalies telles que : les anomalies de fusion de l'épididyme, du cordon spermatique, du mésorchium et du *gubernaculum testis* (13-14).

Cryptorchidie et testicule oscillant

La cryptorchidie est le plus souvent isolée, mais les entités polymalformatives doivent être éliminées nécessitant parfois des investigations hormonales ou génétiques (5). Elle désigne un testicule non descendu, se situant sur le trajet habituel de descente dans le scrotum. L'incidence de cette entité pathologique est variable selon l'âge. A la naissance, elle est de l'ordre de 3% à 4% ; à l'âge de 1 an, elle se situe entre 0,7% et 1% (6, 11). Le testicule peut être en position intra-abdominale ou se situer dans le canal inguinal comme observé dans notre série. Les cryptorchidies se classent en formes congénitales et acquises (6-7). Elles sont dites acquises lorsqu'il est avéré et documenté que les testicules étaient intra-scrotaux et qu'au fil du temps ils se retrouvent en position haute. La cause serait un défaut de croissance du cordon spermatique qui devrait être proportionnelle à la croissance de l'organisme, sachant que la distance du canal inguinal au scrotum double avec le développement du bassin et du pelvis (7). Dans notre série, il ne nous a pas été possible de faire cette distinction, les parents de nos patients n'ont jamais porté leur attention sur la présence ou non des testicules dans le scrotum durant les premiers mois et premières années de vie.

De nombreuses équipes recommandent le traitement chirurgical à l'âge de 12 mois (1, 6-7), la descente du testicule pouvant se poursuivre jusqu'au 6ième mois post-natal chez l'enfant né à terme et 12 mois chez le prématuré. Passé les 12 mois, il n'existe aucune chance de migration spontanée (6). Les risques de dégénérescence maligne, de TCS, d'hypofertilité dans la cryptorchidie sont bien connus. De façon consensuelle, l'abaissement testiculaire par chirurgie ouverte conventionnelle ou par chirurgie coelioscopique est recommandé entre 6 et 12 mois (6-7). Lorsque le testicule est intra-abdominal, la coelioscopie est particulièrement

indiquée. Elle est à visée exploratrice et permet un geste chirurgical. Il a déjà été rapporté dans une série de 64 cas de testicules intra-abdominaux abaissés par voie coelioscopique pure, un taux de 92% de bons résultats (6). L'abaissement testiculaire est très souvent réalisé en un temps. Dans de rares cas, lorsque les vaisseaux du cordon spermatique sont très courts, cet abaissement a lieu en deux temps espacés de six à douze mois et selon la technique de Fowler-Stephens. Ainsi, au cours du premier temps, le testicule est enveloppé dans une feuille de silicone ou de poly-tétra-fluoro-éthylène (6-7, 14). Les cryptorchidies sont constamment associées à des anomalies anatomiques telles que : hypotrophie testiculaire, anomalies de l'épididyme, anomalies d'insertion du gubernaculum testis, persistance du CPV. Un tiers des cryptorchidies présenterait des anomalies de l'épididyme pouvant être cause d'infertilité (13). Dans notre pratique, au cours de l'abaissement testiculaire, toutes ces anomalies sont systématiquement recherchées. Lorsque le CPV est perméable, il est disséqué puis sectionner sans être ligaturé, en nous fondant sur les conclusions de Mohta *et al.* (12). Les testicules oscillants ou rétractiles sont des testicules en position supra-scrotale dont la descente est aisée dans le scrotum et peuvent y demeurer jusqu'à une contraction réflexe du crémaster (13). L'incidence chez les garçons de 6-9 ans varierait entre 1,2 % et 2,2 % (13). Anderson *et al.* (13) soutiennent que le testicule oscillant ne peut être considéré comme normal en raison des risques d'ascension (30 %) et de la PCPV (13 %). Par conséquent, il mérite une fixation. Par ailleurs, Des études montrent que seuls 28,5 % des adultes traités pour testicules oscillants à l'adolescence ont un spermogramme normal ; chez les autres, sont retrouvées des anomalies histologiques et des anomalies du spermogramme (13). Les altérations des testicules oscillants sont structurales et ultrastructurales. Ce qui nous conduit à recourir à l'orchidopexie des cas de testicules oscillants dans notre série en plus de l'inquiétude des parents qui est à prendre en compte dans ce choix (13). Près de 70% des cas peuvent évoluer

favorablement sans la chirurgie mais le suivi doit être une exigence (13). Au cours du suivi, 18-32% des testicules oscillants auront besoin de chirurgie (13). Dans notre série, la voie d'abord chirurgicale était scrotale.

Torsion du cordon spermatique

Que la symptomatologie douloureuse soit aiguë ou subaiguë, la TCS est une urgence chirurgicale absolue car le pronostic fonctionnel et vital du testicule est en jeu dans un délai de 6 heures. Son incidence serait de l'ordre de un cas pour 4000 hommes de moins de 25 ans et celui-ci augmente en cas de cryptorchidie (8). Elle peut survenir à tout âge. Cependant, 65 % des cas surviennent à l'âge de la puberté, période pendant laquelle le testicule connaît une augmentation rapide de son volume (8, 15-16). Seulement 10% surviennent durant la première année de vie (8, 15). La TCS représenterait entre 24 % et 29,8% des grosses bourses aiguës (16) ; avec une prédominance de côté qui varie selon les séries (16) sans aucune explication.

Dans sa forme typique, au stade précoce, c'est une grosse bourse aiguë douloureuse dont le tableau clinique est dominé par : une douleur spontanée, brutale, unilatérale inguino-scrotale, accompagnés de vomissement dans 40% des cas et rarement de signes urinaires (15), des épisodes antérieurs identiques sont en faveur. L'examen physique met en évidence une grosse bourse aiguë douloureuse, un testicule ascensionné, rétracté et horizontal, le signe de Prehn négatif (la douleur scrotale reste inchangée malgré la surélévation des bourses), l'abolition du réflexe crémasterien. La palpation doit être bilatérale et comparative en débutant par le testicule indolore, l'examen des orifices herniaires ne sera pas être en reste. L'urgence doit être levée le plus précocement, sans se fier à un examen d'imagerie. La détorsion par manœuvre externe peut être tentée même s'il est reconnu que sa réalisation est parfois difficile en raison de l'intensité de la douleur. Son objectif étant de diminuer la durée de l'ischémie testiculaire sans pour autant retarder l'intervention qui demeure un impératif (8). Cette manœuvre consiste à éloigner le pôle supérieur du testicule de la ligne

médiane « comme on tourne les pages d'un livre » (8), on pourrait aussi dire « comme on ouvre un livre » c'est-à-dire dans le sens horaire à gauche et antihoraire à droite sachant que les torsions se font à l'interne (8, 15). Lorsqu'il y a un doute diagnostique, notamment avec une orchio-épididymite, un traumatisme scrotal, une hernie étranglée, une torsion des hydatides pédiculés, aucun examen d'imagerie ne doit retarder la prise en charge chirurgicale, car aucun n'élimine formellement la TCS (8, 16), pas même échodoppler. Ainsi toute grosse bourse aiguë douloureuse de l'enfant ou de l'adolescent est une TCS jusqu'à preuve chirurgicale du contraire (8, 15).

Dans notre contexte, il arrive bien souvent que certaines TCS soient vues à un stade tardif en raison d'erreur de diagnostic. C'est le cas dans notre série où quatre patients sur cinq nous ont été référés après plusieurs jours de traitement pour orchio-épididymite. La symptomatologie à ce stade est tout autre : diminution de la douleur, présence de fièvre ou de fébricule, œdème des bourses et hydrocèle réactionnelle (8, 15). C'est pour ces cas que l'échographie est utile. Nous en avons fait chez quatre de nos patients admis tardivement afin de convaincre la famille de l'orchidectomie lors de la scrototomie exploratrice. L'échographie met en évidence un épaissement et un raccourcissement du cordon spermatique, des vaisseaux spiralés, une dévascularisation testiculaire et une hypervascularisation réactionnelle des tissus péri-testiculaires (15, 16). D'autres examens d'imagerie ont une sensibilité et une spécificité supérieures, notamment l'échographie haute fréquence (HRUS), la scintigraphie et l'IRM dynamique (8). Avant le traitement chirurgical, il est fortement conseillé d'informer le patient et sa famille du risque d'orchidectomie et même d'hypofertilité afin d'obtenir un consentement libre et éclairé (8, 15), conseil auquel nous adhérons. Ainsi, sous anesthésie, l'abord chirurgical habituellement scrotal, peut cependant être inguinal s'il y a une suspicion de tumeur testiculaire (8, 15, 17). A l'ouverture de la vaginale, l'exploration permet de confirmer le diagnostic, de préciser le type de torsion,

d'apprécier l'état du testicule et d'identifier les anomalies de fixation qui seraient à l'origine de la torsion car il y en a toujours comme nous l'avons observé dans notre série. Après la détorsion, la recoloration du testicule est surveillée : sa vitalité est explorée en le réchauffant à l'aide du sérum physiologique tiède ou une infiltrant le cordon spermatique par de la lidocaïne non adrénalinée. Une orchidopexie est réalisée pour un testicule qui se recoloré. Pour un testicule infarci, une orchidectomie est pratiquée. Dans chacune des situations, l'orchidopexie du testicule controlatéral est assurée dans le même temps opératoire comme nous avons procédé. Certains se méfient et préfèrent différer la fixation du testicule controlatéral (8, 15).

Pour toutes PCPVT, après le traitement chirurgical, le suivi doit s'étendre sur plusieurs années en raison de complications tardives qui peuvent survenir en particulier l'atrophie ou la fonte testiculaire, l'hypofertilité et l'infertilité. Malheureusement, ce suivi à long terme n'a pas été le cas dans notre série pour des raisons socio-économiques comme l'éloignement, l'insuffisance de ressources mais également la confusion entre infertilité et virilité au sein de nos populations. Toutefois, les informations sur ces évolutions sont fournies en conseillant de consulter au moindre doute.

Conclusion

La prise en charge des PCPVT chez l'enfant est fréquente dans notre pratique avec de bons résultats. Toutefois le défi de cette prise en charge réside dans la préservation de la fonction testiculaire à long terme. Pour y parvenir, le diagnostic doit être précoce, la technique chirurgicale précise en ménageant les éléments du cordon spermatique, fragiles chez l'enfant. Le suivi doit être suffisamment long pour prévenir les complications tardives comme l'atrophie ou la fonte testiculaire et l'infertilité.

Conflit d'intérêt

Les auteurs déclarent ne pas avoir de conflit d'intérêt

Sources de financement

Aucun

Contribution des auteurs

Tous les auteurs ont participé au dépouillement des dossiers, à l'analyse des données et à la rédaction de l'article. Ils déclarent tous avoir lu et approuvé la version finale de l'article.

Références

1. Ngom G, Mohamed AS, Saleck AE, Mbaye PA, Ndour O, Faye AL *et al.* La pathologie non compliquée du canal péritonéovaginal à Dakar: à propos de 125 cas. *J Pediatr Pueric* 2015; **28** (3): 114-117.
2. Oberg S, Andresen K, et Rosenberg J. Etiology of inguinal hernias: a comprehensive review. *Front Surg* 2017 ; **4** : 52.
3. Sarr A, Sow Y, Fall B, Ondo CZ, Thiam A, Ngandeu M, *et al.* La pathologie du canal péritonéo-vaginal en pratique urologique. *Prog Urol* 2014 ; **24**(10) : 665-669.
4. Sewa EV, Tengue KK, Kpatcha MT, Botcho G, Leloua AE, Amegayibor O *et al.* Aspects cliniques et thérapeutiques des pathologies du canal péritonéo-vaginal au Centre hospitalier régional de Dapaong (Togo). *Uro'Andro* 2016 ; **1**(6) : 269-272.
5. Averous M et Lopez C. La cryptorchidie: le point de vue de l'urologue pédiatre. *Gynecol Obstet Fertil* 2004 ; **32** (9) : 813-817.
6. Grapin-Dagorno C, Bosset PO, Boubnova J, Noche ME. Cryptorchidie. Ectopie testiculaire. *EMC - Urologie* 2012; **5** (3): 1-9 [Article 18-620-A-10].
7. Vikraman J, Hutson JM, Li R. The undescended testis: Clinical management and scientific advances. *Semin Pediatr Surg* 2016 ; **25** (4) : 241-248.
8. Audenet F. Torsion du cordon spermatique et des annexes testiculaires : physiopathologie, diagnostic et principes du traitement. *EMC Urologie* 2012; **5** (2): 1-7 [Article 18-622-A-10].
9. Esposito C, Escolino M, Turra F, Roberti A, Cerulo M, Farina A, *et al.* Current concepts in the management of inguinal hernia and hydrocele in pediatric patients in laparoscopic era. *Semin Pediatr Surg* 2016; **25** (4): 232-240.
10. Jobson M, Hall NJ. Current practice regarding timing of patent processus vaginalis ligation for idiopathic hydrocele in young boys: a survey of UK surgeons. *Pediatr Surg Inter* 2017; **33** (6): 677-681.
11. Mohta A, Jain N, Irniraya KP, Saluja SS, Sharma S, Gupta A. Non-ligation of the hernial sac during herniotomy: a prospective study. *Pediatric Surg Inter* 2003; **19** (6): 451-452.
12. Anderson KM, Costa SF, Sampaio FJB, Favorito LA. Do retractile testes have anatomical anomalies? *Int Braz J Urol* 2016; **42** (4): 803-809.
13. Han CH, Kang SH. Epididymal anomalies associated with patent processus vaginalis in hydrocele and cryptorchidism. *J Korean Med Sci* 2002; **17** (5): 660-662.
14. Biserte J. Chirurgie du testicule non descendu. *Encycl Méd Chir (Editions Scientifiques et Médicales Elsevier, Paris), Techniques chirurgicales – Urologie, 41-410, 2001 : 1-11.*
15. Audenet F, Roupêt M. Les torsions du cordon spermatique: aspects du diagnostic clinique et principes thérapeutiques. *Prog Urol* 2010 ; **20** : 810-814.
16. Gnassingbé K, Akakpo-Numado KG, Songne-GB, Anoukoum T, Kao M, Tékou. Les torsions du cordon spermatique chez l'enfant. *Afr J Urol* 2009 ; **15** (4): 263-267.
17. Meria P et Brunet P. Torsion du cordon spermatique et des annexes testiculaires. *Encycl Méd Chir (Editions Scientifiques et Médicales Elsevier SAS, Paris), Techniques chirurgicales – Urologie, 41-415, 2000 : 1-4.*

Voici comment citer cet article : Diabaté I, Diallo TO, Ndiath A, Thiam M. Devenir des pathologies du canal péritonéo-vaginal et de la migration testiculaire chez l'enfant prise en charge au centre hospitalier de Louga, Sénégal. *Ann Afr Med* 2021 ; **14** (3) : e4240-e4247