

LA RHINOLITHIASE

N. KAFFEL, K. KHAMASSI, J. MARRAKCHI, Z. SELMI, R. LAHIANI, D. NAJEH, M. BEN SALAH,
H. HAJRI, M. FERJAOUI

SERVICE D'ORL ET DE CHIRURGIE CERVICO-FACIALE.
HÔPITAL CHARLES NICOLLE. UNIVERSITÉ TUNIS EL MANAR. TUNISIE

RESUME

Introduction : La rhinolithiase est une affection rare dont l'étiopathogénie est inconnue. Elle se manifeste souvent par une symptomatologie nasale unilatérale d'évolution chronique.

Le but de ce travail est d'étudier les particularités cliniques et radiologiques des rhinolithiases et de préciser les modalités thérapeutiques.

Matériel et méthodes : Il s'agit d'une étude rétrospective portant sur 5 cas de rhinolithiases diagnostiqués et traités dans notre service entre 2000 et 2010. Un examen ORL complet comportant notamment une endoscopie nasale a été pratiqué. Tous les patients ont bénéficié d'une TDM du massif facial et ont été opérés par voie endonasale sous anesthésie générale avec extraction du rhinolith. La surveillance ultérieure était clinique avec un recul moyen de 19 mois.

Résultats : L'âge moyen était de 55 ans et le sexe ratio 1,5. Le délai moyen de consultation était de 10 mois (4-24 mois). L'obstruction nasale était présente chez tous les patients. Elle était associée à une rhinorrhée purulente (4 cas), à une épistaxis (4 cas), à une cacosmie (1 cas) et à des céphalées frontales (1 cas). L'endoscopie nasale a objectivé chez tous les patients une formation dure et recouverte de sécrétions purulentes. La TDM du massif facial a objectivé un comblement unilatéral de la fosse nasale. Des signes de lyse osseuse de la cloison nasale, du cornet inférieur ou du palais osseux ont été notés dans 2 cas.

Tous les patients ont été opérés par voie endonasale. Le geste chirurgical consistait en une extraction par morcellement du rhinolith. Aucun incident per ou post-opératoire n'a été noté.

L'examen anatomopathologique confirmait le diagnostic de rhinolithiase. La surveillance endoscopique chez tous les patients n'a pas révélé de récurrence.

Conclusion : La rhinolithiase est une affection rare dont la symptomatologie fonctionnelle est non spécifique. Son diagnostic est basé sur l'endoscopie nasale et l'imagerie. Son traitement repose sur la chirurgie par voie endonasale. Les récurrences sont exceptionnelles

Mots-clés : rhinolithiase, obstruction nasale, tomographie, chirurgie endonasale

SUMMARY

Introduction : Rhinolithiasis is a rare disease which the pathogeny is unknown. It often manifests with chronic unilateral nasal symptoms.

The aim of this work is to study clinical and radiological features of the rhinolithiases and to precise therapeutic modalities.

Materials and methods : We carry a retrospective study about 5 cases of rhinolithiasis diagnosed and treated in our department between 2000 and 2010. Complete ENT examination with especially nasal endoscopy was performed. All patients underwent sino-nasal CT scan and were operated by endonasal approach under general anaesthesia with rhinolith extraction. Ulterior follow-up was clinical with a mean period of 19 months.

Results : Mean age was 55 years and sex-ratio 1,5. Mean period between onset of symptoms and consultation was 10 months (4-24 months). Nasal obstruction was present in all patients. It was associated with purulent rhinorrhea (4 cases), epistaxis (4 cases), cacosmia (1 case) and frontal headache (1 case). Nasal endoscopy showed in all cases a hard formation covered with purulent secretions. Sino-nasal CT scan showed unilateral filling of the nasal fossa. Osteolysis of nasal septum, of the inferior turbinate or of the hard palate was noted in 2 cases.

All patients were operated by endonasal approach. Surgery consisted in extraction of the rhinolith after breaking it. No per or post-operative incident was noted.

Anatomopathological examination confirmed diagnosis of rhinolithiasis. Endoscopic follow-up of all patients revealed no recurrence.

Conclusion : Rhinolithiasis is a rare disease which functional symptoms are non specific. Diagnosis is based on nasal endoscopy and imaging. Treatment relies on surgery by endonasal approach. Recurrences are exceptional.

Keywords : rhinolithiasis, nasal obstruction, computed tomography, endonasal surgery

INTRODUCTION

La rhinolithiase se définit comme une concrétion calcaïque solide minéralisée, qui se constitue à partir de

dépôt progressif de sels calcaires autour d'une fondation centrale résorbable ou non, de forme et de dimensions variables (1,2,3). C'est une affection rare dont l'étiopatho-



généie est inconnue. Elle se manifeste souvent par une symptomatologie nasale unilatérale non spécifique et d'évolution chronique. Le diagnostic repose sur l'examen endoscopique et le traitement sur la chirurgie essentiellement par voie endonasale.

Nous nous proposons dans ce travail d'étudier les aspects étiopathogéniques, cliniques et radiologiques des rhinolithiases et d'en dégager les modalités thérapeutiques.

MATÉRIEL ET MÉTHODES

Il s'agit d'une étude rétrospective portant sur 5 cas de rhinolithiases diagnostiqués et traités entre 2000 et 2009. Un interrogatoire a été mené auprès de tous les patients, précisant l'âge, le sexe, les plaintes fonctionnelles, leur début et la durée de leur évolution, la profession, les conditions socioéconomiques et les antécédents. Après anamnèse, tous les patients ont bénéficié d'un examen clinique complet notamment une endoscopie nasale à l'optique rigide après rétraction muqueuse à la xylocaine naphazolinée et aspiration nasale. Tous les patients ont bénéficié d'une TDM du massif facial. L'indication opératoire a été posée pour tous les patients. Une désinfection locale a été prescrite en préopératoire pendant deux jours. Tous les patients ont eu une extraction du rhinolithe par voie endonasale sous anesthésie générale. La surveillance ultérieure était clinique avec un recul moyen de 23 mois.

RESULTATS

L'âge moyen de nos patients était de 53,24 ans avec des extrêmes allant de 28 à 91 ans. Le sexe ratio était de 4,2. Deux patients avaient des antécédents d'asthme, trois L'âge moyen était de 55 ans (21-74 ans) et le sexe ratio 1,5. Quatre patients sont d'origine rurale. Tous vivent dans des conditions socioéconomiques modestes. Aucun antécédent ORL particulier n'a été noté. Le délai moyen de consultation était de 10 mois (4-24 mois).

L'obstruction nasale était présente chez tous les patients. Elle était unilatérale dans 4 cas et bilatérale chez un patient. Elle était associée à une rhinorrhée purulente (4 cas), à une épistaxis (4 cas), à une cacosmie (1 cas) et à des céphalées frontales (1 cas).

L'endoscopie nasale a objectivé chez tous les patients une formation dure et recouverte de sécrétions purulentes. Cette formation était de couleur noirâtre dans 4 cas et blanc-grisâtre chez un patient. Elle comblait la fosse nasale droite dans 4 cas et la gauche chez un patient. Elle était plaquée sur le plancher de la fosse nasale et refoulait les cornets inférieurs et moyens homolatéraux. Une déviation septale non obstructive a été notée chez un patient. Le cavum était libre chez tous les patients.

La TDM du massif facial a objectivé un comblement unilatéral de la fosse nasale laminant les cornets inférieurs et

moyens homolatéraux. Ce comblement était de densité calcique dans 4 cas, (Figure 1, 2) et métallique dans 1 cas, (Figure 3). Un comblement rétentionnel au niveau du sinus maxillaire homolatéral était retrouvé dans 4 cas, associé à un comblement ethmoïdal dans 2 cas. Des signes de lyse osseuse de la cloison nasale, du cornet inférieur ou du palais osseux ont été notés dans 2 cas (Figure 4).

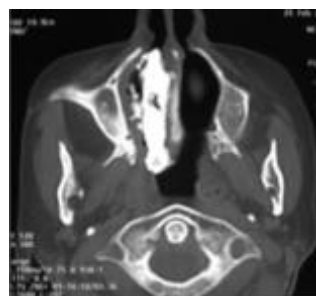


Fig. 1 : TDM, coupe axiale : Formation nasale droite de tonalité calcique

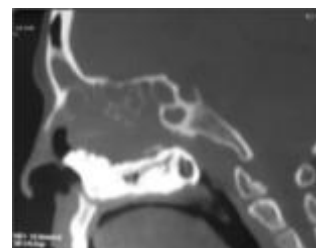

Fig. 2 : TDM reconstruction sagittale : Formation nasale droite de tonalité calcique

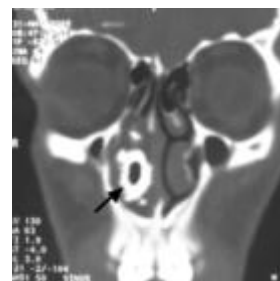

Fig. 3 : TDM coupe coronale : Formation nasale droite de densité métallique avec lyse de la cloison nasale

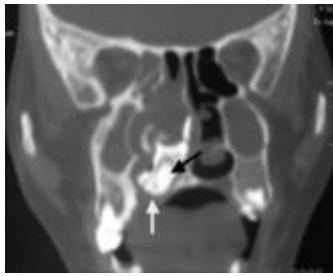

Fig. 4 : TDM coupe coronale : Formation nasale droite de tonalité calcique (flèche noire) avec lyse du palais osseux (flèche blanche) et comblement naso-sinusien

Un traitement médical à base d'antibiotiques (Amoxicilline - Acide clavulanique) et des lavages nasaux au sérum physiologique ont été prescrits chez tous les patients en préopératoire pendant 48 heures.

Tous les patients ont été opérés par voie endonasale. Le geste chirurgical consistait en une extraction par morcellement du rhinolith, en essayant de respecter les reliefs de la cavité nasale. Aucun incident per ou post-opératoire n'a été noté.

Un méchage en fin d'intervention a été réalisé dans tous les cas, enlevé à J2 post-opératoire. Le traitement antibiotique a été poursuivi pendant 5 jours. Les suites opératoires immédiates ont été favorables dans tous les cas. Les rhinolithes (Figure 5) ont été envoyés pour examen anatomopathologique qui a confirmé le diagnostic de rhinolithiase. Dans un seul cas, un corps étranger a été retrouvé au sein de rhinolith, il s'agissait d'un bâtonnet en acrylic. Une analyse chimique a été faite dans un seul cas, concluant à la présence de silice et de phosphate.

La surveillance endoscopique chez tous les patients n'a pas révélé de récurrence de la rhinolithiase.

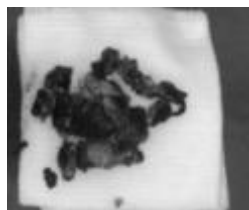

Figure 5: Aspect des rhinolithes après extraction

DISCUSSION

La rhinolithiase est une pathologie rare. Son incidence est plus importante dans les pays en voie de développement où elle est estimée à 3 nouveaux cas/an (1,2). Elle touche surtout la population jeune féminine (4), mais peut se voir à tout âge (5).

La pathogénie de la rhinolithiase n'est pas totalement élucidée. Il s'agit de concrétions calciques souvent constituées autour d'un corps étranger endonasal qu'elle ren-

ferme (4). Dans notre série, un corps étranger n'a été retrouvé que dans un seul cas.

Quelques facteurs semblent favoriser le développement d'une rhinolithiase : certains sont locaux (étroitesse des fosses nasales, déviations septales), d'autres sont environnementaux (pollution ou exposition prolongée à des particules aériennes respirées, bas niveau socio-économique). Ces facteurs favorisent la stagnation des sécrétions, l'inflammation chronique, l'obstruction nasale et le dépôt des sels de calcium et de magnésium (6,7). Par ailleurs, ces mêmes dépôts de sels de calcium et de magnésium associés à l'activité enzymatique de certaines bactéries pathogènes semblent avoir un rôle dans la constitution des concrétions calcique (4,6). Tous ces facteurs favorisent la stagnation des sécrétions, l'inflammation et l'obstruction nasale. La notion de bas niveau socioéconomique est retrouvée chez tous nos patients, 4 d'entre eux travaillent en milieu agricole et sont susceptibles d'être exposés à des particules aériennes (poussière, insecticides)

Ainsi, le rhinolith peut se développer selon deux modes: exogène et endogène (2,6,8). Dans le mode exogène, le rhinolith se forme à partir d'un corps étranger nasal la plupart du temps méconnu ou négligé. Ce corps est de nature variable (organique, pile, aiguille, caillou...). Dans le mode endogène, le rhinolith se développe par solidification du mucus et des débris nasaux (pus, caillots sanguins, croûtes...). Dans notre série, un corps étranger intra-nasal ayant entraîné la rhinolithiase a été retrouvé chez un seul patient.

L'analyse physico-chimique révèle que le rhinolith est un mélange d'eau (2.9 à 5.9 %), de phosphate de magnésium (19.4%), de carbonate de calcium (20.69%), de phosphate de calcium (44.7%) et de composés organiques (13.2%) (1,2). Parfois, il existe un noyau constitué de dépôts de fer, sur lequel se déposent différents sels de calcium ou de magnésium (4,9,10). Dans notre série, nous avons fait une analyse chimique sur un seul cas de rhinolith. La présence de silice et de phosphate ne correspondait pas aux données de la littérature.

Sur le plan clinique, la symptomatologie est non spécifique. Elle dure parfois plusieurs mois ou années (6,7,11). La rhinolithiase se manifeste souvent par une obstruction nasale unilatérale d'évolution chronique, non spécifique (11). Les signes cliniques les plus fréquents sont la rhinorrhée purulente (NS : 80% des cas), obstruction nasale unilatérale (NS : 100% des cas), épistaxis (NS : 80% des cas), céphalée (NS : 20% des cas) et rhinosinusite chronique (Aucun cas dans notre série).

Les circonstances de découverte sont variables, il peut s'agir du bilan étiologique de signes rhinologiques (obstruction nasale, rhinorrhée, épistaxis, cacosmie, céphalées), d'un examen de la fosse nasale pour une autre cause (fente vélopalatine, traumatisme ou contrôle après une chirurgie endonasale) comme il peut s'agir d'une



découverte radiologique (pathologie dentaire, bilan d'une sinusite).

Le diagnostic est clinique, basé sur la rhinoscopie antérieure et l'endoscopie nasale (11,12,13). Le calcul apparaît le plus souvent noir ou jaune grisâtre à surfaces spiculées, dur et englué dans des sécrétions et du tissu de granulation (4). L'endoscopie précise aussi sa localisation dans la fosse nasale et son éventuelle extension postérieure. Dans notre série, le rhinolith a été objectivé à l'endoscopie nasale sous forme d'une masse recouverte par des sécrétions purulentes. Sa limite postérieure ne dépassait pas les choanes.

L'imagerie repose essentiellement sur la TDM, vu sa bonne sensibilité et sa spécificité dans la détection des calcifications et des corps étrangers (14). Elle est d'un grand apport pour visualiser le rhinolith, déterminer son siège exact, ses dimensions, son extension et ses rapports avec les structures de voisinage. Elle objective la lésion sous forme d'une masse calcifiée au niveau de la fosse nasale, le plus souvent au niveau de son plancher (3,14). Cette masse peut obstruer le complexe ostioméatal et entraîner une sinusite associée (11). Les signes de lyse osseuse (2 cas dans notre série), témoignent de l'importance de l'extension locale du rhinolith. Cette lyse peut intéresser le palais osseux en bas, la cloison inter-sinuso-nasale en dehors, la cloison nasale en dedans, voire la base du crâne avec extension intracrânienne en haut (14).

La TDM permet aussi d'éliminer d'autres diagnostics différentiels (fibromes ossifiants, odontomes, polypes calcifiés, ostéomes, ostéosarcomes, chondromes et chondrosarcomes) (4,11,14,15).

Le traitement repose sur la chirurgie, précédée d'une anti-

biothérapie dans le but de désinfecter les fosses nasales. La lithotripsie peut être utilisée en préparation à la chirurgie, pour détruire un volumineux rhinolith et réduire sa taille (4,16). L'extraction peut se faire sous anesthésie locale ou générale. La voie d'abord dépend du volume et du siège du rhinolith. La voie endonasale constitue actuellement la voie d'abord de choix (5,8,11). Elle a été réalisée chez tous nos patients, sous anesthésie générale. Dans de rares cas où le rhinolith est trop volumineux, l'abord par voie vestibulaire supérieure est indiqué (3,17). Après extraction, une analyse physico-chimique du rhinolith (mensurations, pesée, recherche d'un corps étranger..) et une étude histo-biochimique sont indiquées (2). L'évolution post opératoire est souvent favorable et les récurrences sont inhabituelles. Dans notre série, aucun cas de récurrence n'a été noté avec un recul moyen de 23mois.

CONCLUSION

La rhinolithiase est une affection rare dont l'étiopathogénie est mal élucidée. Le tableau clinique est non spécifique. La rhinolithiase doit être évoquée devant toute symptomatologie rhinologique d'évolution chronique. Son diagnostic est basé sur l'endoscopie nasale et l'imagerie. Son traitement repose sur la chirurgie par voie endonasale. Les récurrences sont exceptionnelles. L'intérêt des études à venir est d'étudier la composition géologique de ces rhinolithiases afin d'en dresser les différents composants et d'en déduire les facteurs favorisants.

REFERENCES

- (1) Kharoubi S. Rhinolithiase: étude générale à propos de 10 cas et revue de la littérature. *Cahiers Otorhinolaryngol* 2000;35:228-34.
- (2) Kharoubi S. Revue générale sur les rhinolithiases : A propos de 20 cas. *J Tun Otorhinolaryngol* 2007;18:34-9.
- (3) Aksungur EH, Binokay FB, Bicakci K, Apaydin D, Oguz M, Aydogan B. A rhinolith which is mimicking a nasal benign tumor. *Eur J Radiol* 1999;31:53-5.
- (4) Merol JC, et al. Corps étrangers des fosses nasales : Rhinolithiase. *Encycl Méd Chir, ORL* 20-390-A-10,2003,4p.
- (5) Larrier D, Dhingra J. Radiology quiz case 1. Rhinolith. *Arch Otolaryngol Head Neck Surg* 2004;130:1340, 1342-3.
- (6) Hilmi A, et al. A rare cause of rhinolithiase: ectopic tooth. *Int J Pediatr Otorhinolaryngol Extra* 2006;1:249-52.
- (7) Ezsias A, Sugar AW. Rhinolith: an unusual case and an update. *Ann Otol Rhinol Laryngol* 1997;106:135-8.
- (8) Hadi U, Ghossaini S, Zaytoun G. Rhinolithiase: a forgotten entity. *Otolaryngol Head Neck Surg* 2002;126:48-51.
- (9) Usamah H, et al. Rhinolithiase: A forgotten entity. *Otolaryngol Head Neck Surg* 2002;126:48-51.
- (10) Vink BW, van Hasselt P, Wormald R. A case of rhinolithiase in Botswana: a mineralogical, microscopic and chemical study. *J Laryngol Otol* 2002;116:1036-40.
- (11) Yuca K, Caksen H, Etlük O, Bayram I, Sakin YF, Dülger H, et al. The importance of rigid nasal endoscopy in the diagnosis and treatment of rhinolithiase. *Auris Nasus Larynx* 2006;33:19-22.
- (12) Kharoubi S. Rhinolithiase associated with septal perforation. A case report. *Acta Otorhinolaryngol Belg*:1998;52:241-5.
- (13) Stoney P, Bingham B, Okuda I, Hawke M. Diagnosis of rhinoliths with rigid endoscopy. *J Otolaryngol* 1991;20:408-11.
- (14) Royal SA, Gardner RE. Rhinolithiase: an unusual pediatric nasal mass. *Pediatr Radiol* 1998;28:54-5.
- (15) Keck T, Liener K, Strater J, Rozsasi A. Rhinolith of the nasal septum. *Int J Pediatr Otorhinolaryngol* 2000;53:225-8.
- (16) Mink A, Gati I, Szekely J. Nasolith removal with ultrasound lithotripsy. *HNO* 1991;39:116-7.
- (17) Orhan K, Kocyigit D, Kisnisci R, Paksoy S. Rhinolithiase: An uncommon entity of the nasal cavity. *Oral Surg Oral Med Oral Pathol Oral Radiol Endod* 2006; 101:E28-32.